从舌侧助萌上颌切牙

Forced eruption of maxillary incisor teeth from the lingual side
Stella Chaushu, Thomas Zahavi, Adrian Becker
原载 Quintessence Int 2004;35:431~436(英文).

朱胜吉 译　傅民魁 校

摘要　应用助萌技术的一个主要缺点就是必须要安装正畸矫治器,而这样会对美观产生一定影响，尤其在助萌上颌切牙的过程中这种影响更加明显。本文将介绍2种针对此种情况的特殊装置,安装在牙齿舌侧,在口腔前部发挥作用但却不会影响美观。

Ingber 这样阐述助萌术:通过重建生物学宽度,或者在不影响修复牙的外观及牙龈形态的同时减少牙周袋深度来改善牙周及修复治疗预后的一种手段。大约20年后,Salama H 和 Salama M 提倡刻意伸长那些"没有希望保留"的牙齿,因为在牙齿伸长的过程中新的牙槽骨也随之产生;尽管牙齿最后需要拔除,但是留下了新生的坚实的牙槽嵴为种植修复创造了条件。

应用助萌技术的主要缺点是必须安装正畸矫治器,这样会对美观产生一定影响，尤其在助萌前牙的过程中这种影响更加明显。由于需要接受助萌术的患者大多为成人,尽管矫治器只需要在嘴里待几个月,但助萌的治疗方案也往往会因为美观因素而被患者拒绝。为了攻克这一难关，最近一位病例报告的作者应用成熟的舌侧矫治技术试图从舌侧解决这一问题。

舌侧托槽应用间接法粘结在邻牙上，精确的定位需要技工室的协作。这就将一个平常的正畸程序转变成昂贵的治疗;原本只需要简单的建议,现在则变成了需要详细交待的、复杂的、昂贵的治疗计划。

本文的目的是介绍2种选择,它们都是简单的装置,而且为了满足特殊需求而需要安装在牙齿舌侧。尽管位于口腔的前部,但都不会影响美观。

译者：北京大学口腔医学院
北京海淀区中关村南大街22号　100081

病例 1

19岁的女子需要更换右上中切牙的冠(图1)。患牙曾经接受烤瓷冠修复,失败后更换为树脂冠。龈缘有黑色素沉着。根尖片显示患牙接受过完善的根管治疗,根管内有桩核,但是牙齿边缘位于龈下,导致上皮及附着组织间隙不足,也无法形成良好的牙冠边缘(图2)。

治疗计划采用助萌的方法，使永久修复的牙冠可以位于健全的牙齿组织上,同时保留生物学宽度。这一方案的额外好处还有，在改变龈缘的过程中可以通过手术同时去除着色的牙龈。然而，患者曾经接受过正畸治疗,坚决反对再次戴用托槽。正是因为这个原因才提出了采用舌侧托槽的建议。

患牙两侧的牙齿排列相当整齐,将被作为支抗牙,不需要移动。因此必须确保舌侧的托槽粘结后可以立刻放入硬的弓丝,以便作为给患牙提供伸长力量的抗基。

在患者的石膏牙模型上，首先根据支抗牙舌侧的形态弯制0.019×0.025英寸的方丝，在与患牙对应的地方弯制殆向的台阶。将舌侧托槽(Ormco)牢固的结扎在弯好的弓丝上，并滑动到5颗与患牙相邻的牙齿的舌

图 1 治疗前的情况:右上中切牙应用暂时树脂冠修复

图 2(右) 治疗前的根尖片显示生物学宽度不足,难以形成良好的冠边缘

图 3 舌侧托槽结扎在粗的不锈钢丝上,应用光固化粘结剂固定在石膏模型上。弓丝在患牙的位置有一个向切端的台阶

图 4 舌侧托槽粘结在上颌前牙的舌侧,患牙龈缘附近粘有小的舌侧扣,弹力线结扎于舌侧扣与弓丝的台阶之间

图 5 患牙唇向移位

图 6 为了控制患牙的唇向移位,应用透明弹力线从患牙舌侧通过粘在唇面的小块复合材料将患牙包绕

侧 (3+3)。在最理想的位置应用光固化粘结剂(Transbond,3M)将托槽粘结在石膏牙上(图 3)。粘结剂凝固后轻轻拆除结扎丝,取下弓丝。应用硅橡胶印模(wash and putty,Elite)覆盖托槽,当从模型上取下印模时托槽也随之脱离。然后将印模放入患者口中,托槽粘结于预先设定的位置。在患牙尽量靠近龈缘的位置粘结小舌侧扣,并将弯好的舌侧弓丝入槽结扎。用弹力线轻轻将舌侧扣与弓丝上的台阶结扎在一起,提供伸长的力量(图 4)。舌侧扣与弓丝的台阶间有一定的距离,可以确保通过弹力牵引将患牙牵引到预定位置。与唇侧相比前牙舌侧牙冠高度较小,且舌侧托槽体积较大,因此有时不容易为患牙的萌出创造足够的高度。

粘结舌侧托槽后下颌切牙咬合于上颌舌侧托槽的表面,导致后牙开𬌗。为了防止治疗过程中没有咬合的后牙过长,用丙烯酸树脂制作了可摘的后牙𬌗垫。

由于力的方向及着力点的因素产生了唇向的水平分力(图 5),因此在 2 周后的第二次复诊时,在患牙唇面与舌侧龈缘对应的位置粘结了透明的塑料扣,应用透明弹力线通过舌侧片断弓环绕唇面将患牙包绕。这一措施有效实现了对患牙的唇向控制,同时保证了伸长的力量。3 周后,患牙已经明显伸长,将舌侧扣移向更近龈向的位置,重新加力,3 周后复诊。由于患者抱怨唇侧的塑料扣过于突出,因此将其去除。透明的弹力线通过粘在唇侧的一小块树脂突将患牙包绕 (图 6)。图 7 显示的是伸长后的情况。矫治器继续保留 6 周作为保持,之后手术切除增生的牙龈,美观改善。由于相邻的侧切牙也需要冠修复,6 周后给患者安装了 2 个单位的烤瓷冠修复体(图 8)。

病例 2

22 岁的牙科学生要求改善上颌切牙的美观。右上中切牙烤瓷冠修复,与对侧牙相比,唇侧牙龈轻度退缩(图 9)。拆冠后发现牙体组织不足,难以保证在不破坏生物学宽度的情况下形成良好的冠边缘(图 10)。对侧的中切牙多次应用树脂材料充填修复(图 9)。

图 7(左) 助萌后的情况

图 8(右) 修复完成后的情况

图 9 治疗前的情况:右上中切牙及侧切牙应用树脂冠暂时修复

图 10(右) 治疗前的根尖片显示右上中切牙生物学宽度不足,不能满足牙冠预备的要求

图 11 不锈钢丝与上颌前牙舌侧的形态吻合,并应用光固化粘结材料粘结在支抗牙上。在与患牙对应的位置弯有小圈曲

计划应用助萌技术,采用舌侧装置,暴露健康的牙体组织,使龈缘向冠方移动。

在石膏模型上应用 0.020 英寸的不锈钢丝沿前牙舌侧形态弯制弓丝,并尽量接近切缘。在与患牙对应的位置弯制小圈曲,并尽量靠近切端,但不能超过切端。弯好的弓丝应用光固化树脂(Transbond,3M)粘结在石膏模型上,从 3⌉ 到 ⌊3,位于牙齿舌侧面的中央(图 11)。应用硅橡胶印模材取印模,弯好的弓丝被包在印模材内。随后将印模放入患者口内,通过间接法将弓丝准确地粘在牙齿上。在患牙舌侧龈缘附近粘结小的舌侧扣,用弹力线将舌侧扣与弓丝上的小圈扎在一起(图 12)。弓丝的存在使后牙咬合被轻微打开,但是没有必要制作树脂殆垫或者采用其他手段暂时打开咬合。在伸长切牙的过程中,患牙局部作了牙周纤维切断术。

治疗 2 周后发现患牙轻微唇倾,应用透明弹力线通过舌侧的小圈绕过患牙唇面结扎加以控制。图 13 显示弹力线安放前的情况。在患牙的树脂冠的唇面预备一个细小的水平凹槽,弹力线将从凹槽中通过,并以树脂覆盖改善美观。一周后更换透明弹力线,将其扎在患牙的颈部,以增加弹力线的垂直力量,图 14 显示此时的情况;伸长后的患牙的切缘还没有磨减。拆除矫治器后,制作了新的临时树脂冠。由于相邻的侧切牙也需要修复,在保持期间将树脂冠与侧切牙粘在一起。最后用烤瓷冠修复右上中切牙和侧切牙。为了获得更理想的牙龈形态,选用了烤瓷肩台,并将桩核的高度降低 2mm。左上切牙及侧切牙应用贴面修复(图 15)。治疗后的根尖片显示患牙获得了明显的伸长(图 16)。

讨论

这 2 个病例有很多相似之处:都是针对上颌中切牙,将邻近的前牙作为支抗单位,都不希望支抗牙发生移动。患者都强烈反对使用传统的正畸托槽,因此选用了舌侧助萌。在选用舌侧助萌时会遇到下列问题:

1. 是否需要选用间接法粘托槽。在一篇文献中建议采用复杂的舌侧托槽滑杆来精确定位托槽。需要指出的是,在这 2 个病例中托槽的唯一作用就是支持提供伸长力量的弓丝。因此托槽的位置必须要保证能让弓丝

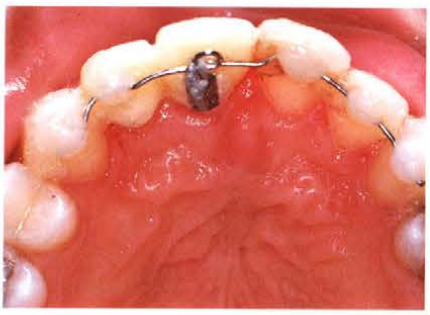

图 12 间接法将弓丝粘结在邻近的牙上，患牙舌侧近龈缘处粘结舌侧扣，弹力线结扎于舌侧扣与弓丝小圈曲间

图 13 弹力线被放入牙齿唇面的凹槽，并应用复合材料覆盖以改善美观

图 14 患牙已经伸长，高出的切缘还没有调磨

图 15 最终修复后的情况

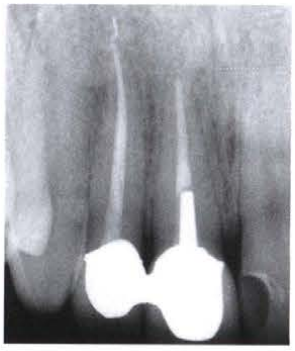

图 16(右) 治疗后的患牙有足够的生物学宽度

顺利入槽，这样在治疗中才不会发生支抗牙的不利移动。在病例 1 中已经介绍了解决这一问题的简单方法：将预先弯好的弓丝在粘接托槽前与托槽紧密结扎在一起，这样就不必使用昂贵的定位滑杆，也实现了托槽的精确定位，并可以在粘接托槽后立刻放入方丝。

2. 与托槽高度差异有关。应用唇侧矫治器助萌时，最常用的方法是将需要伸长的牙齿的托槽贴的接近龈向，将邻近的支抗牙的托槽贴的接近殆向，以此尽量增加托槽间的高度差异。这样放入托槽内的片段弓将给目标牙齿施加伸长的力量。牙齿唇面牙冠较高，足以提供足够的伸长空间。但舌侧牙冠高度明显降低，不容易形成足够的托槽间高度差异。在舌侧将托槽贴在切缘附近将给患者带来不适，并将会使后牙开殆的程度增加。病例 1 通过在患牙部位的弓丝弯制向切端的台阶来解决，这就为弹力线施力提供了足够的空间。

3. 与托槽的体积有关。由于托槽体积较大影响发音，与舌体摩擦不适，并严重影响咬合。最常用的暂时打开后牙咬合的办法是在后牙殆面暂时粘结玻璃离子或复合材料。或象病例 1 那样制作树脂殆垫，防止后牙伸长，使患者可以舒适的行使正常的口腔功能。应用舌侧矫治器与唇侧矫治器相比，口腔卫生更难维护。

4. 应用舌侧托槽极大增加了正畸治疗的费用，也增加了整个治疗的花费。

修复前正畸应该是一个简单、快速的治疗。因此上述的困难使舌侧助萌技术的前景有些黯淡。实际上复杂的舌侧托槽的间接粘结程序并不必要，在病例 2 中直接将粗的弓丝粘结在邻近的牙齿上，将它们形成一个稳固的 5 个牙齿形成的支抗。这一方法有很多优点：

1.正畸过程使用的材料十分简单。不仅正畸医生可以使用，对复杂的舌侧托槽不太熟悉的普通牙医、修复科医生或者牙周科医生同样可以使用。矫治器体积较小，不会影响舌体运动或者发音，一般也不需要采取措施打开后牙咬合。

2.由于结构简单，表面光滑，治疗中有利于口腔卫生的维护，增加了患者的舒适感，也更容易被患者接受。

3.不需要舌侧托槽及定位滑杆，可能也不需要正畸专科医生的参与，极大地降低了助萌治疗的费用。

结论

应用舌侧装置助萌给那些不愿意接受传统的唇侧矫治器治疗的患者带来了福音。