译文

通过牙周—修复联合治疗确定和重建龈退缩患者釉牙骨质界的技术：一项前瞻性的临床研究

A Technique to Identify and Reconstruct the Cementoenamel Junction Level Using Combined Periodontal and Restorative Treatment of Gingival Recession. A Prospective Clinical Study

Francesco Cairo, Giovan Paolo Pini-Prato

原载 Int J Periodontics Restorative Dent, 2010, 30: 573-581.(英文)

林 燕 译 钟 泉 闫福华 审

摘 要

牙龈退缩常伴有牙颈部的磨损和釉牙骨质界的模糊不清，在这种情况下，龈退缩的诊断和治疗都将变得十分复杂。本研究的目的是提出一种确定釉牙骨质界具体位置的技术，同时基于此技术，通过牙周和修复治疗纠正患者的牙龈退缩。利用此技术，可将对侧同名牙或邻牙釉牙骨质界的位置拷贝至治疗牙的表面。治疗过程中，12名患者的25个龈退缩位点均使用复合树脂重建釉牙骨质界，采用冠向复位瓣术（联合或不联合结缔组织瓣移植术）覆盖根面。2年后，共有20个（80%）退缩位点出现了完全的根面覆盖，龈退缩显著减小(2.4mm，$P<0.0001$)。

所谓牙龈退缩是指龈缘的位置向釉牙骨质界的根方移动。对于口腔卫生保持十分良好的患者而言，牙龈退缩是一种十分常见的临床表现。根面覆盖术的最终目标是确保龈缘的位置位于釉牙骨质界的冠方(即完全覆盖根面)，同时还要求探诊深度较浅，且与邻牙间的软组织过渡较为自然。一篇近期的综述证实：冠向复位瓣术是一种安全且预后明确的手术方法，它能使暴露的根面得到完全的覆盖。对于具有Miller Ⅰ型或Miller Ⅱ型牙龈退缩的患者而言，冠向复位瓣术联合结缔组织瓣移植术或局部应用釉基质蛋白，能够使退缩减少甚至根面完全覆盖成为可能。

根面覆盖术获得成功的评价标准是，术后龈缘稳定地位于釉牙骨质界的冠方。釉牙骨质界是用于诊断牙龈是否退缩以及制定治疗计划的主要参考标志。但是，龈退缩的患牙通常还伴有牙颈部的磨损，即釉牙骨质界部分或完全消失，有些牙甚至出现较深的楔形缺损。如果釉牙骨质界的位置无法确定，那

译者单位 福建省高校口腔医学重点实验室
福建医科大学口腔医学院 350002

么牙龈退缩的严重程度也就无法评估，据此作出的临床诊断也就不会准确。事实上，不确定的釉牙骨质界还会带来一些其他的问题。例如：术后龈瓣复位缝合时无法确定龈缘的确切位置。此外，牙齿严重磨损所致的楔形缺损通常会呈现锐利的边缘，且伴有牙本质的敏感。这种缺损的存在会使瓣在根面上的复位变得更加复杂——例如软组织容易塌陷、暴露根面上的移植物稳定性较差等。如果釉牙骨质界无法明确，那么根面覆盖术术后的疗效也将无法评估，因而也就无法确认根面是否得到完全的覆盖。对于根面上存在楔形缺损的患者而言，即便根面得到了完全的覆盖，最终的美学效果仍将较差，因为术后龈缘会与缺损的边缘平行，从而使其轮廓变得过于平坦。最后，如果釉牙骨质界的位置不能明确，那么在与患者讨论治疗方案的选择和预后疗效时将是十分困难的。患者期望经过治疗，所有的牙体缺损（根面和冠方的磨损）都能够完全地被牙龈组织覆盖。但是，由于健康的牙龈只能覆盖于釉牙骨质界上，因此术后龈缘的位置将无法位于釉质缺失区的冠方，而只能位于其根方的原始釉牙骨质界附近。牙周科医师必须告知患者治疗后龈缘预期的位置。

推荐在实施根面覆盖术之前修复缺失的釉牙骨质界。多种牙科材料和手术方法可用于治疗伴有釉牙骨质界区磨损的牙龈退缩。本临床研究的主要目的是通过对牙龈退缩的患牙实施牙周和修复治疗，从而探索一种确定和重建釉牙骨质界的方法。

1 材料和方法

1.1 研究对象

在私人牙周诊疗机构中连续选择12名具有美观或牙本质敏感诉求的患者纳入本试验。所有患者年龄均大于18周岁，无系统性疾病。牙周准入标准是：存在单个或多个Miller Ⅰ型或Miller Ⅱ型牙龈退缩；在退缩部位，釉牙骨质界部分或完全不能识别；无牙周疾病；全口菌斑和出血分数<10%（4个位点）；对侧同名牙或邻牙存在。牙周的排除标准包括：牙齿扭转、脱出或殆面严重磨损。

治疗之前，所有受试者均签署了知情同意书（依据赫尔辛基宣言制定，1975年初版，2000年修订版）。对所有受试者实施专业的口腔清洁治疗。在开始治疗之前的3个月，所有患者均接受口腔卫生指导（旋转刷牙法），以根除与牙龈退缩和牙齿磨损相关的不良习惯。

1.2 确定釉牙骨质界的位置

可借助对侧同名牙和邻牙来确定牙龈退缩患牙釉牙骨质界的位置、牙冠的长度和龈缘的形态。

1.2.1 对侧同名牙存在牙龈退缩，釉牙骨质界位置明确

通过对侧同名牙（伴牙龈退缩）来确定釉牙骨质界时，可使用两把PCP UNC-15牙周探针（Hu-Friedy）确定参考位点。第一把牙周探针在两侧龈乳头基底部水平横置在釉牙骨质界上，第二把牙周探针平行于牙长轴，垂直放置于牙冠中1/2（图1）。使两把牙周探针交叉，可确定以下参考位点：釉牙骨质界近中邻面最冠方的点（点A），釉牙骨质界远中邻面最冠方的点（点B），釉牙骨质界和垂直放置的探针在冠中1/2的交叉点（点C）以及在垂直放置的探针与切缘在冠中1/2的交叉点（点IM）。

确定上述参照位点之后，应测量以下数据：在冠中1/2的轴线上，切缘到釉牙骨质界间的距离（即解剖牙冠的长度；IM-C），在双侧龈乳头的基底部，

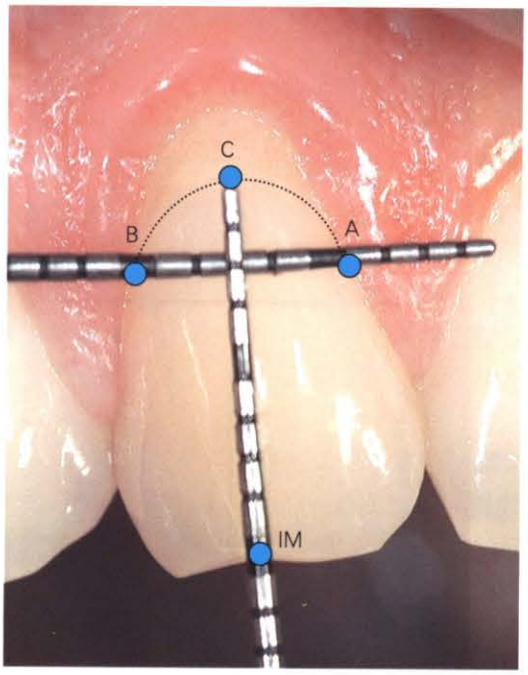

图1 治疗前，使用两把牙周探针在对侧同名牙上确定釉牙骨质界的位置：水平放置的探针确定点A和点B，垂直放置的探针确定点C和点IM

解剖牙冠的近远中向宽度（A－B）。

一旦明确了上述参考位点的位置，同时测量出了相关的参考数据，就可以将这些位点和数据转移到受试的观测牙上。在冠中1/2的轴线上，垂直放置探针，用点IM到点C间的距离来确定缺失釉牙骨质界最根方的位置。在双侧龈乳头的基底部水平放置探针以确定点A和点B的位置。参考对侧同名牙，用相似的弧形线将这些参考点（点A、B、C）连接起来。

1.2.2 同名牙无牙龈退缩

对于那些同名牙无牙龈退缩的患者而言，由于釉牙骨质界被龈缘覆盖，那么该牙解剖牙冠的长度则应为在冠中1/2轴线上垂直放置的探针长度加上相应的探诊深度（PD）——依据此长度可得到点C_{PD}（IM－C+PD）。因此，点IM 到点C_{PD}间的距离即表示釉牙骨质界最根方的位置。使用前文提及的方法确定点A和点B（图2）。

1.2.3 对侧同名牙釉牙骨质界无法识别时，选择邻牙作为参考牙

如果对侧同名牙的釉牙骨质界无法确定，则可使用邻牙的釉牙骨质界作为参考。邻牙的牙龈如退缩明显，点A、点B以及相应距离的测量方法与测量釉牙骨质界明确的对侧同名牙相似。即使最后釉牙骨质界最根方的位点并不相同，但仍可使用相似的方法确定点C。由于相邻两颗牙解剖牙冠的长度和牙周生物型并不相同，因此点C的位置也会发生相应变化。如在治疗第一前磨牙牙龈退缩时，若以邻近尖牙作为参考，那么所获得的垂直向参考距离必须适当的减少（图3）。

如果邻牙的牙龈不存在退缩，那么确定釉牙骨质界的方法与无牙龈退缩的对侧同名牙相似。

1.3 重建釉牙骨质界

在手术实施之前，应在有橡皮障隔离的条件下重建釉牙骨质界的轮廓或修复缺损的釉质。如果患牙只是因为浅表的磨损（未出现楔形缺损）而导致釉牙骨质界定位不明，则可在参考点能确定的前提下，使用牙科复合树脂(Enamel Plus HFO，Micerium)修复重建釉牙骨质界的轮廓，同时形成一个更为光洁、平滑的表面。对于冠根均出现较深磨损的患者而言，须同时修复缺失的釉质和釉牙骨质界。尤其需要

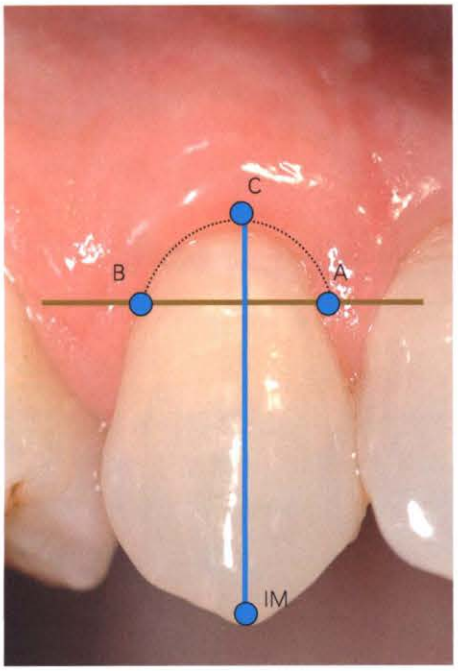

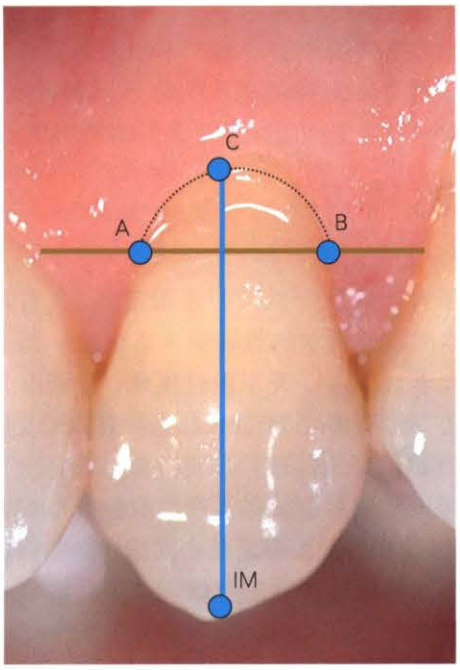

图2 在无牙龈退缩的对侧同名牙（左图）及治疗牙（右图）上确定釉牙骨质界的位置。黄线表示水平放置的探针（指示点A和点B），蓝线表示垂直放置的探针（指示点IM和点C）

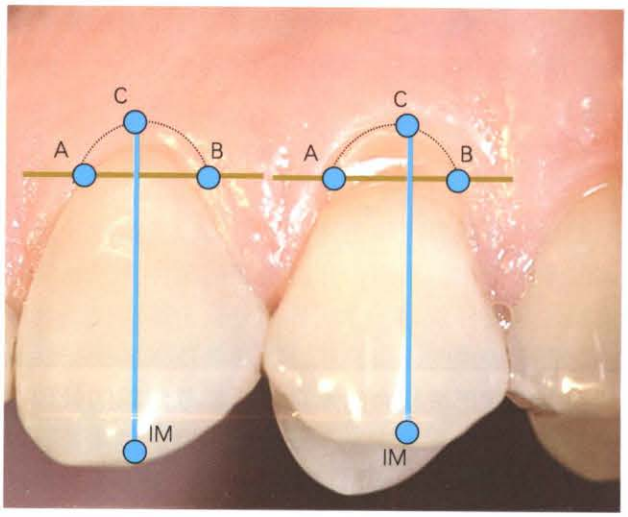

图3 使用邻牙确定釉牙骨质界的位置。治疗第一前磨牙时，使用尖牙作为参照牙。此患者尖牙釉牙骨质界的位置在第一前磨牙釉牙骨质界的根方

应注意保证牙科材料与根面之间过渡光滑。根面上余留的缺损则可通过牙周治疗进行修复（单纯的龈瓣覆盖，或联合移植瓣覆盖根面缺损）。

1.4 治疗牙的测量

在修复治疗完成之后、手术治疗开始前，应进行牙体和牙周相关数据的测量（图4），包括：切缘到龈缘的距离（$IM-GM_0$）、重建后釉牙骨质界最根方位点到龈缘的距离（CEJ_L-GM_0）——即牙龈退缩的基线值（REC_0）、重建后釉牙骨质界最根方位点到切缘的距离（CEJ_L-IM）、探诊深度（PD）以及探诊出血情况。

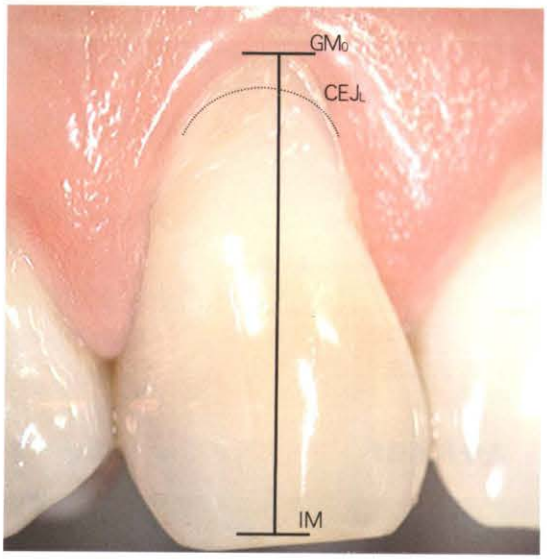

图4 治疗前进行测量。虚线表示釉牙骨质界的位置（CEJ_L）。CEJ_L 到 GM_0 间的距离即为 REC_0（即需要根面覆盖的区域）

1.5 手术方法

对于存在单个和多个牙龈退缩的患者而言，可在手术显微镜或环行电刀的辅助下通过冠向复位瓣术（可联合或不联合结缔组织瓣移植术）进行修复。翻起全厚瓣至膜龈联合处（可制备也可不制备垂直松弛切口）。在近前庭沟黏膜处制备水平切口，消除肌张力，以便龈瓣能向冠方充分复位。如有必要，应使用金刚砂钻针调磨树脂修复体的边缘，同时使用橡皮杯对修复体边缘进行抛光。对于修复体根方暴露的根面，还应仔细地进行根面平整。如果重建的釉牙骨质界下方的根面已经完全平滑，则只需实施冠向复位瓣术。如果修复体根方的根面仍不平整，则应从腭部获取一块结缔组织移植瓣，同时使用可吸收缝线将其缝合在骨开裂的区域，用以填充缺损。应注意移植瓣的冠方边缘只能到达重建后釉牙骨质界的根方边缘。小心去除龈乳头表层的上皮组织，通过悬吊或间断缝合的方式将龈瓣缝合于修复体根方有限的区域上。

1.6 术后指导

应告知患者避免术区受到机械创伤，术区不刷牙。使用氯己定含漱液漱口，每天2次，每次含漱1min。术后第10天拆除缝线，清洁牙面。术后第3周，患者可以开始使用牙刷清洁术区牙齿。术后1年内应密切随访，在第3、6、9、12个月时进行专业的口腔清洁。以后在第18个月和2年时再次复查。

1.7 术后第2年复诊时的最终测量数据

在最后一次复诊时（术后第2年），测量切缘到新形成的龈缘(IM–GM1)间的距离。通过比较最初龈缘的位置和新形成的龈缘的位置的差值（$IM-GM_0$—$IM-GM_1$）来评价根面覆盖程度——即牙龈退缩减少的量(Rec Red)。当 Rec Red $\geqslant CEJ_L-GM_0$，即根面得到完全覆盖。当 Rec Red $<CEJ_L-GM_0$，则还需评估剩余的牙龈退缩量（Rec_1）。除此之外，还应在患者的临床检查表中记录探诊深度（PD）、探诊出

血指数、并发症以及患者的不适情况。

1.8 统计学分析

使用JMP（7.0版本，SAS Institute）和MLwiN软件（2.02版本；CMM，University of Bristol）对结果进行统计学分析。变量的描述性统计使用均数±标准差表示。由于有些患者不止一个治疗位点，因此还需在三个水平上对结果进行分析：①患者；②牙；③观察期。根据龈退缩的基线值（Rec_0）计算模量。2年后再次复诊时测得的Rec Red即为模量的变化值。

2 结果

依据研究方案，12名患者（8女，4男）的25个龈退缩位点的治疗均由同一名术者完成。患者的平均年龄为42.6±10.7岁，探诊深度的平均值（PD）为1.2±0.4mm。以治疗牙的CEJL作为参考位点，牙龈的平均基线退缩值（Rec_0）为2.6±1.3mm。12名患者中有9名患者存在多个牙的牙龈退缩，3名患者为单个牙牙龈退缩。

手术前，使用牙科复合树脂材料修复缺损的釉质或釉牙骨质界。在9名多牙牙龈退缩的患者中，有4名患者采用了冠向复位瓣术联合结缔组织瓣移植术进行治疗，而剩余5名则只使用冠向复位瓣术进行治疗。在3名单个牙牙龈退缩的患者中，1名患者采用冠向复位瓣术联合结缔组织瓣移植术进行治疗，其余2位患者则只使用冠向复位瓣术进行治疗。患者的描述性统计数据见表1。

通过计算最初和最后龈缘位置的差值（$IM-GM_0-IM-GM_1$）来评价根面得到覆盖的量，即龈退缩减少的量(Rec Red)。当Rec Red ≥ CEJ_L-GM_0时，即获得完全根面覆盖。当Rec Red<CEJ_L-GM_0时，则还需评估剩余龈退缩的量（Rec_1）。在术后第2年的复诊时发现，治疗牙的最后剩余龈退缩量（Rec_1）为0.2±0.5mm(91%的根面得到覆盖)。相对应的龈退缩减少量的均值为2.4±1.5mm($P<0.0001$)。20颗患牙（80%）的根面得到完全覆盖。术后无明显并发症，牙本质敏感消失。所有治疗位点探诊深度（PD）≤3mm（PD均值为1.5±0.6mm），探诊不出血。最后一次复诊时，所有修复体均存留于牙面，临床检查未发现修复体边缘裂隙。所有患者对治疗效果都很满意。

表2中列出了基线和术后第2年复诊时的临床指标。图5和图6显了两名患者的龈退缩得到完全恢复（第1和第4名患者）。

3 讨论

釉牙骨质界可作为定义、诊断以及治疗牙龈退缩的参考标记。然而，牙龈退缩时常伴有牙颈部的磨损，从而导致釉牙骨质界部分或全部消失，有时甚至出现较深的楔形缺损。釉牙骨质界的缺失以及牙面上的楔形缺损会给术前诊断、软组织的处理以及最终疗效的评价带来一系列的障碍。釉牙骨质界的位置不明确、釉质出现磨损还会导致患者对治理期望出现误判：即患者期望治疗之后所有的牙体缺损均被软组织所覆盖。对于釉牙骨质界区出现部分或完全磨损的患者而言，利用同名牙和邻牙作为参考，向患者讲述根面覆盖术的局限性是十分重要的。必须告知患者，所谓治疗成功是指龈缘最终的

表1 受试患者的描述性统计

患者编号	年龄（岁）	性别	牙位*	手术方式
1	36	M	14,13,12	CAF
2	48	M	14	CAF
3	51	F	25	CAF
4	56	F	33,34	CAF+CTG
5	54	F	15,14,13	CAF
6	51	F	23,24,25	CAF
7	49	M	24,25	CAF
8	38	F	14,13	CAF+CTG
9	29	F	44,45	CAF
10	33	M	24	CAF+CTG
11	28	F	14,13	CAF+CTG
12	32	F	23,24,25	CAF+CTG

M=男性；F=女性；CAF=冠向复位瓣术；CTG=结缔组织瓣移植术；*：FDI牙位记录系统

表2 基线和术后第2年时的临床指标（均数±标准差）

Rec_0(mm)	Rec_1(mm)	$IM-GM_0$(mm)	$IM-GM_1$(mm)
2.6±1.3	0.2±0.5	12.4±2.0	10.0±1.3

Rec_0：基线时龈退缩的值 Rec_1：2年后复诊时龈退缩的值
$IM-GM_0$：基线时切缘到龈缘的长度
$IM-GM_1$：2年后复诊时切缘到龈缘的长度

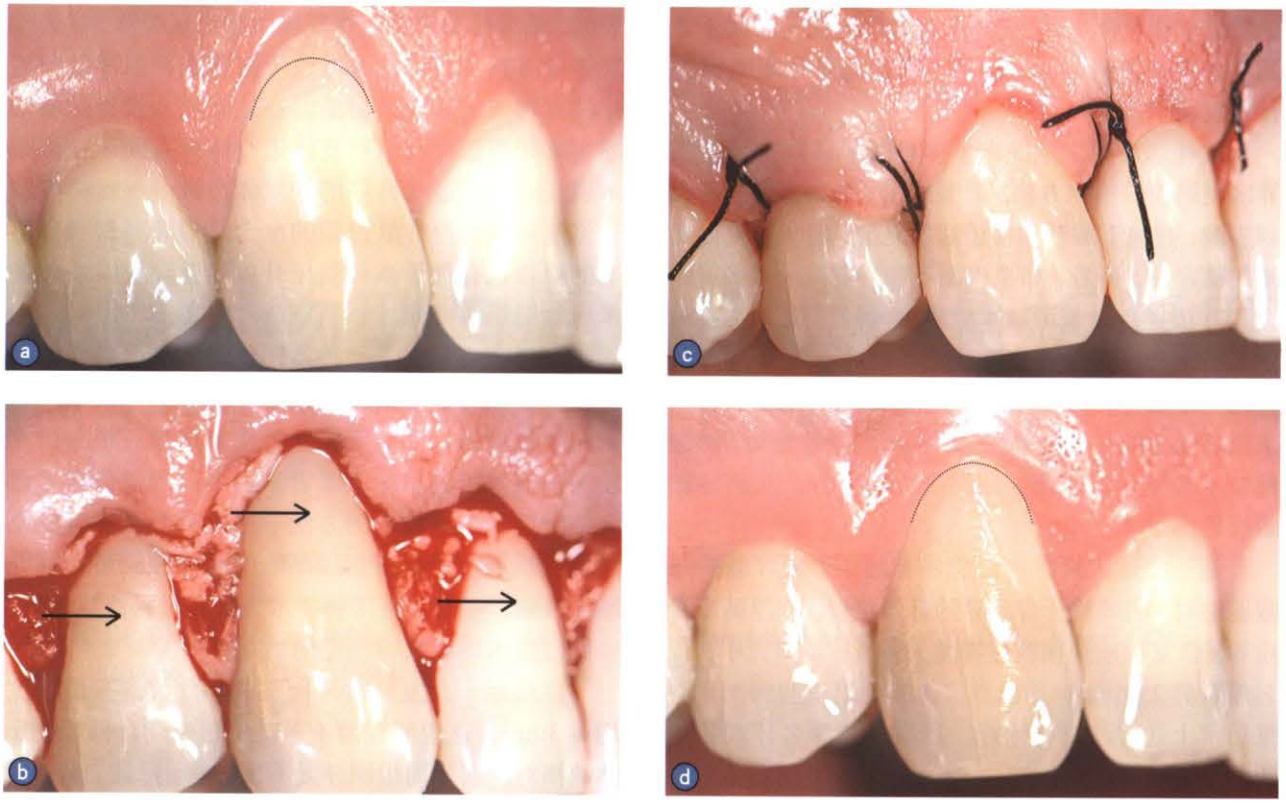

图5　第1名患者。a.右上第一前磨牙、尖牙及侧切牙龈退缩明显；三牙的釉牙骨质界区均出现磨损。在尖牙上标记重建釉牙骨质界的位置（图中用虚线表示）；b.釉质／釉牙骨质界得到修复之后，翻起三个龈退缩区的龈瓣；c.龈瓣冠向复位，缝合于修复后的釉牙骨质界处；d.2年后复诊见根面得到完全覆盖

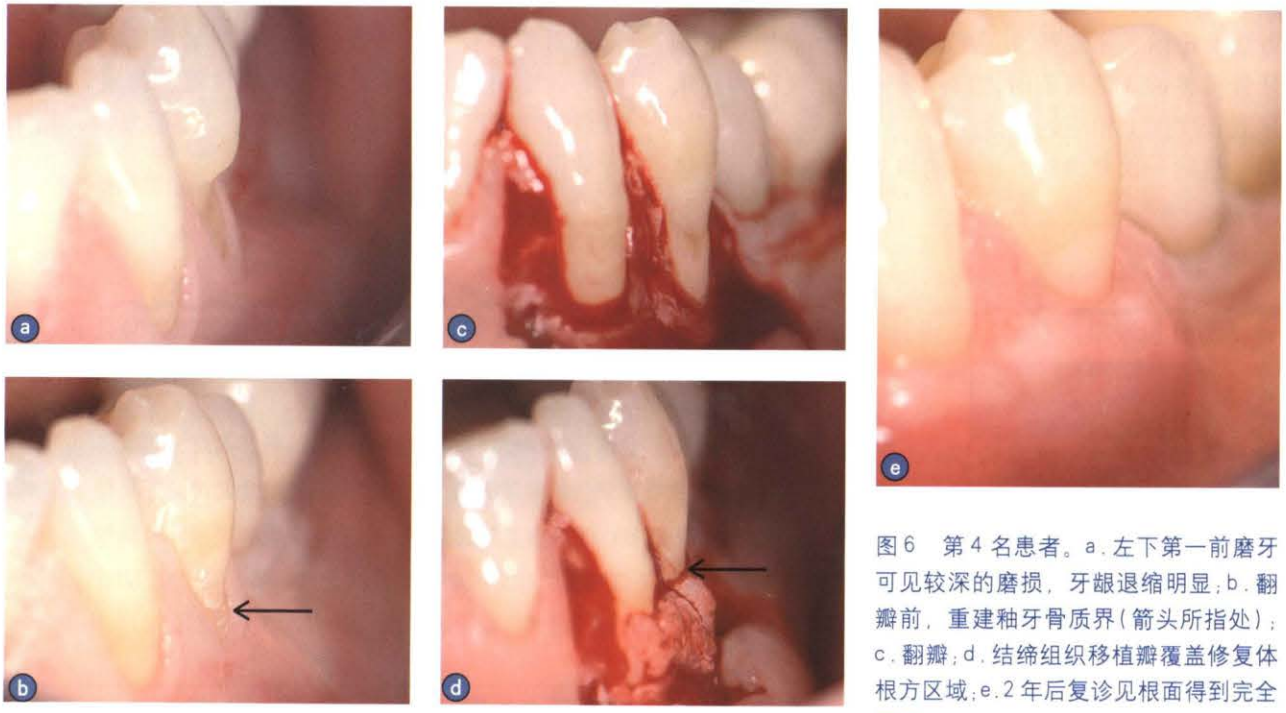

图6　第4名患者。a.左下第一前磨牙可见较深的磨损，牙龈退缩明显；b.翻瓣前，重建釉牙骨质界（箭头所指处）；c.翻瓣；d.结缔组织移植瓣覆盖修复体根方区域；e.2年后复诊见根面得到完全覆盖

位置位于釉牙骨质界处——即与参照牙相同的釉牙骨质界水平；任何釉质缺损都不可能通过牙龈组织进行修复。

既往的牙周文献提出了多种用于修复釉牙骨质界区硬组织缺损的方法。调磨缺损，去除缺损区的锐利边缘，有利于龈瓣和移植瓣的复位，同时还能提高瓣的稳定性。但是，如果根面不能得到完全覆盖，那么此方法将会显著增加术后牙齿的敏感性，尤其对于那些术前没有敏感症状的患者而言，选择此方法时应十分慎重。数年前，也有学者提出利用双层技术来提高软组织在釉质/根面缺损区的附着能力，但这种技术会使牙龈边缘与缺损区边缘平行，从而导致龈缘轮廓过于平坦。

基于上述因素，在治疗伴有釉牙骨质界磨损的龈退缩时，明确釉牙骨质界的具体位置、重建釉牙骨质界、修复釉质缺损就显得尤为重要。本研究中，12名患者的25个龈退缩位点（伴有硬组织的磨损）均采用了上述方法进行治疗。所有患者同名牙或邻牙的釉牙骨质界均可识别；研究中，在两把交叉牙周探针的辅助下，通过确定各参考标志点，详细测量了治疗牙釉质缺损的量，明确了磨损区根面和釉牙骨质界的具体位置。这种方法能让临床医师和患者均清楚地知晓根面覆盖所能到达的正确位置。而当对侧同名牙或邻牙的牙龈无退缩时，也可以采用这种方法确定釉牙骨质界的位置。事实上，当参照牙的釉牙骨质界被牙龈覆盖时，解剖牙冠的长度即为临床牙冠长度加上相应的探诊深度。

最后一次复诊时，所有的修复体均存留于牙体表面，临床检查未发现修复体边缘出现裂隙。尽管修复体根方只是有限的区域被牙龈覆盖，但所有的治疗位点均未出现探诊出血。在显微放大设备的辅助下实施牙周治疗和对修复体进行精修有助于在翻瓣术后获得一个过渡良好的修复体边缘——这将有助于修复体边缘根方软组织的愈合。对牙科材料做适当的精修也有助于减轻釉牙骨质界重建及根面覆盖术后软组织的炎症。

本研究中采用了两种不同手术方法：对于釉牙骨质界重建后根面平滑的患牙，术者采用了单纯的冠向复位瓣术；而对于釉牙骨质界重建后根方仍有较深根面缺损的患牙，术者采用了冠向复位瓣术联合结缔组织瓣移植术的方法——这种方法能有效地降低软组织在根面磨损区塌陷的可能性。多项研究结果表明，不管采用何种手术方法和牙科修复材料，根面覆盖术均能获得一定的治疗疗效。

在最后一次复诊时，所有的治疗位点探诊深度均≤3mm，这说明在翻瓣术前使用树脂材料修复牙体缺损对深层牙周组织并无不良影响。除此之外，相关的研究结果还发现：在使用树脂材料修复龈下牙体缺损之后，上皮组织和结缔组织仍能附着在树脂材料表面。

4 结论

对于伴有牙齿磨损的龈退缩患者而言，本方法能有效地确定缺失釉牙骨质界的位置。修复－牙周联合治疗获得了良好的临床疗效；2年后复诊，临床疗效得到保持，局部炎症轻微。



《种植体周围感染 病因、诊断和治疗》

本书以临床证据为依据、全面论述种植体周围炎的病因、诊断和治疗，代表了口腔种植领域中基础和临床研究的最新进展。本书图文并茂地全面讨论牙及种植体周围组织的特点和区别、发病因素和诊断方法、治疗原则和技术、预后和影响因素等重要方面，是口腔医学和牙种植学的经典之作。

主译：宿玉成；定价：320元；出版日期：2011年1月