# 免疫缺陷病毒感染者的口腔溃疡：临床表现、诊断、治疗和与疾病进展的关系

Oral ulcerations in individuals infected with human immunodeficency virus: Clinical presentations, diagnosis, management, and relevance to disease progression

Deepak Kademani, Michael Glick

原载 Quintessence Int 1998; 29: 523 - 534. (英文)

刘宏伟译　曹采方校

**摘要**　口腔溃疡既可以是局部疾病也可是全身病的表现。在人类免疫缺陷病毒(HIV)感染者，口腔溃疡可能是特殊系统疾病、早期免疫抑制和疾病进展的一个标志。本文综述了 HIV 感染者口腔溃疡的临床表现、诊断和治疗。

许多病因可引起免疫正常或免疫缺陷病人的口腔溃疡。特殊溃疡的发生反映了感染或未感染免疫缺陷病毒(HIV)病人的免疫低下。因此，详细的病史、临床检查，必要时对病损的组织学或免疫学检查对确立诊断是至关重要的。为了缩小诊断的范围，一些参数，如病损部位、大小、形状、持续时间，以及病损是单发或多发、急性或慢性、初发或复发都应仔细了解。为了确定是否有病原体的存在，常需取活检确诊。

病损的直径小于 10 $mm^2$ 者适于切除活检，而大一些的病损则传统地采用切取活检：

1. 常规苏木精伊红 (HE) 染色，可显示组织内的感染因子或特异性细胞反应，这可能提示或特指疾病的特异过程。
2. 位于深部的霉菌或不常见的病原可能需要特殊染色。
3. 区分不同类型的疱疹病毒感染可能需要做病毒培养。
4. 用多克隆抗体做直接或间接免疫荧光试验可检测单纯疱疹 I 型病毒 (HSV - 1)、单纯疱疹 II 型病毒(HSV - 2)及巨细胞病毒(CMV)。

译者：北京医科大学口腔医学院
北京海淀区白石桥路 38 号 100081

## 病毒感染

### 一、单纯疱疹病毒(HSV)

至少有 8 种已鉴定的疱疹病毒能引起人类的疾病，其中 4 种与口腔溃疡有关：HSV - 1, HSV - 2, CMV 和带状疱疹病毒(VZV)。在 HIV 阳性病人中，尽管 HSV 的检出率并不增加，但它是口腔溃疡最常见的病原之一。而且这种溃疡通常较重，且愈合更慢。HIV 阳性感染者的 HSV 初次感染 (原发性疱疹龈口炎) 比免疫正常者有更多的全身症状。这些症状包括：发烧、不适、颈淋巴结肿大、多发性溃疡、剧烈疼痛的线状牙龈红斑。对于严重免疫低下的病人，复活的 HSV 可能导致类似于原发 HSV 感染的体征和症状，使对过去有 HSV 感染的病人临床诊断很难作出。

HSV 所致的口腔疱损和溃疡有疼痛，且常见于口腔角化粘膜，如硬腭、附着龈和牙槽嵴顶(图 1)。虽然唇疱疹常见，但很少扩展到口腔内。溃疡呈现多发、约 1 $mm^2$ 、小而浅、圆或椭圆的病损，可融合形成大的溃疡面。HSV 引起的溃疡在非免疫低下的病人持续 7 - 10 天，而在免疫缺陷病人表现为慢性病损，同样病损可持续 3 周以上。这些慢性 HSV 溃疡通常大、痛、呈弹

图1 下颌骨牙槽嵴顶部的浅、大溃疡，HSV-1 培养阳性

图2 沿牙龈边缘的连续性溃疡病损，上盖伪膜，HSV-2 培养阳性

坑状，有清楚而高起的白色边界和灰白色的伪膜。

常规 HE 染色显示，感染 HSV-1、HSV-2 和 VZV 病毒的细胞呈多核及气球样变性。因此，需用病毒培养或单克隆抗体检测来区分这些不同的病毒。HSV-2 所致的溃疡不易与 HSV-1 引起的溃疡区分。但据报道，HSV-2 所致溃疡可能在复发病例中更常见，对病毒治疗更具抵抗力(图 2)。大多数 HSV 所致溃疡对全身使用无环鸟苷反应良好。对于抗药的病例，静脉内给膦甲酸盐已取得成功。

## 二、带状疱疹病毒(VZV)

人们很早就通过 HIV 流行病学认识到带状疱疹的发生随着增龄和免疫低下的程度而增加，在免疫低下者，带状疱疹有更大的毒力导致严重和致命的感染。在 HIV 感染者，可在几个神经支配区域同时受累。带状疱疹相关并发症常见于 HIV 感染者，尤其是 CD4 计数小于 200/ $mm^3$ 的免疫重度抑制者。

和 HSV 感染一样，VZV 的早期表现呈现小疱疹，很快破裂，形成溃疡。病损为红色基底上多发浅在小溃疡，特征性地沿第五脑神经的分支单侧分布，常见于上腭。三叉神经的眼支比第二支或第三支更常受累。疼痛、神经动作、触痛也常见。诊断以临床判断和组织学为基础作出。

治疗的重点是支持疗法、预防治疗后神经痛，以及在免疫低下患者病损的扩散。大剂量口服无环鸟苷已取得成功；但对严重衰弱的病人可能需要静脉给无环鸟苷。valacyclovir 在 VZV 感染治疗中已日益常用，它是无环鸟苷的原药，具有更高的生物利用度，只需一天口服 3 次；而无环鸟苷则需一天服药 5 次。但需要提醒的是，给免疫抑制的患者服用 valacyclovir 可能引起溶血。

## 三、巨细胞病毒(CMV)

巨细胞病毒是获得性免疫缺陷综合征(AIDS)病人中最常见的条件性致病的病毒病原体，几乎 100% 的 HIV 阳性男性同性恋者都曾有继往的 CMV 感染史。巨细胞病毒疾病可导致一系列表现：单核细胞增多综合征、肺炎、肝炎、胃肠道溃疡和口腔溃疡。事实上，在 CMV 预防药物研制成功之前，该病毒可导致 25% 的 HIV 感染病人死亡。巨细胞病毒在免疫抑制患者中的致病性增强，和其它疱疹病毒一起也有抑制免疫的特点。

CMV 引起的口腔溃疡的临床表现可与其它疱疹病毒导致的溃疡类似，但它们一般无疱疹形成，而出现单一的溃疡。但也有人报道了不同的临床变异，包括边缘不规则的浅或深溃疡(图 3)。有人报告 53% 的 HIV 感染者的口腔溃疡与 CMV 有关。此外，CMV 和 HSV 同时感染的口腔溃疡占病人的 28%，HSV 单独致病的占 19%。这种联合感染可能是由于 CMV 诱导的局部作用，使潜伏的 HSV 重新活化或 HSV 重复感染。

文献记载严重免疫抑制 (CD4 低于 100/$mm^3$) 病人出现 CMV 口内溃疡，可能是 CMV 感染扩散的第一征象。虽然 CMV 的初始表现可能在口内，最常见的 HIV 感染伴发的并发症是 CMV 视网膜炎。因此，当口腔出现 CMV 溃疡时，应请眼科会诊，并需给预防性眼药。

皮肤和胃肠道的 CMV 感染溃疡，其组织学检查提示有局限性血管炎。这可能是由于血管内皮细胞感染和炎症导致局部血栓形成、血管阻塞、局部缺血和最终形成粘膜溃疡。CMV 所致溃疡的诊断依据光镜或电子显微镜及单克隆抗体检测。

大剂量无环鸟苷和膦甲酸盐有抗 CMV 的活性，可有助

图 3 CMV 相关深溃疡,边缘呈锯齿状

于治疗口腔 CMV 溃疡。Ganciclovir 能有效治疗活动性扩散的 CMV 病，但据报告有 23% 的抗药性，这可用膦甲酸盐克服之。

## 四、人类免疫缺陷病毒(HIV)

虽然在口腔溃疡处并没有发现 HIV 病毒,但 HIV 的急性血清转化综合征却常伴有非特异性的口腔溃疡的发作。

### 细菌感染

细菌引起的溃疡是罕见的。它们通常由条件病原菌和免疫低下所导致。感染常常是播散性疾病的原发或继发病损。有人报道引起溃疡的各种病原菌,包括:细胞内鸟胞内分支杆菌、肺炎克雷白杆菌、大肠杆菌、阴沟肠杆菌，结核分支杆菌和梅毒螺旋体。肺炎克雷白杆菌导致的舌上皮浅表溃疡为单一溃疡；阴沟肠杆菌在骨炎之上的粘膜溃疡中可见，而大肠杆菌可从一些单个舌溃疡中培养出来。

这些有限的病例并不说明肠细菌科细菌是溃疡的特殊致病因子，因为它们可能是重复感染。有人对 HIV 感染者口腔肠细菌科菌检出情况进行回顾性研究，结果表明，虽然可从口腔粘膜中培养出这些微生物，但它们不一定和特殊口腔病损有关。

### 一、结核

结核(TB)是由空气中的结核杆菌传播,且最常感染肺部,但也可感染其他组织或器官。有报道称 HIV 所致的免疫抑制是活动性 TB 的主要危险因素，联合感染率在 10% - 67% 之间。10% 的 HIV 感染者在 2 年内会出现结核的临床体征。口腔病损可呈单个、不愈合的、干酪样肉芽状溃疡病损,以深在疼痛为特点。病损可在舌侧缘、上腭、颊粘膜和口角。

诊断是困难的，因为 HIV 阳性者皮内注射 TB 抗原的假阴性率高达 66%。因此，只能通过对病损中的结核杆菌的耐酸染色来确诊。由于患 HIV 感染，病人可能不会出现通常的慢性炎症反应和必要的组织学指标，如干酪样颗粒坏死。

这些病损的治疗为局部缓解症状以辅助全身抗结核治疗。

### 二、梅毒

这主要通过性接触而传播的梅毒螺旋体感染，而口腔传播亦有明确记载。HIV 感染者中梅毒发生率很高，在所有新诊断的梅毒病例中，有 25% 是 HIV 阳性病人，但口腔病损非常罕见。

在免疫正常病人中常见的口腔梅毒的临床特征，如梅毒下疳、潜行性深溃疡和橡皮肿。但在 HIV 阳性者可能为不寻常的表现，如梅毒性血管炎、三期梅毒橡胶肿。口腔初发梅毒病损，或下疳，经常发生在下唇、口腔粘膜、舌、腭、咽后壁,伴无痛性区域淋巴结肿大。口腔下疳通常无痛，为表面覆盖棕色痂皮的不规则溃疡。二期梅毒是以高度感染的粘膜斑或溃疡为特点，它是高起的白色病损由红色的基底围绕。这些病损可见于舌、颊粘膜和咽后区。三期梅毒的溃疡病损最常见于腭和舌，代表性病损是橡皮肿样破坏。

这些病损的鉴别诊断必须包括疱疹样口疮、真菌感染、癌性溃疡和创伤。主要凭暗视野显微镜下见到梅毒螺旋体可确诊。它比梅毒的血清学测定可靠，因为血清测定在 HIV 阳性者中可能不易确定或阴性。

梅毒的治疗为长期全身抗生素治疗。

### 三、坏死性溃疡性牙周炎和坏死性溃疡性牙龈炎

HIV 感染者有口腔常见菌引起的其它感染，在免疫异常的病人有不同的临床表现。

图4 局限于右侧切牙和尖牙周围的坏死性溃疡性牙周炎

图5 下颌第一、二、三磨牙的坏死性溃疡性牙龈炎

HIV 感染者最常见的口内细菌感染与牙周组织有关，在较罕见的病例，会表现为坏死性溃疡性牙周炎(NUP)，其特点为局限的或广泛的牙槽骨重度破坏、深在骨痛、自发性出血和迅速的牙周附着丧失(图 4)。坏死性溃疡性牙龈炎(NUG)有类似的特点，但没有牙槽骨损害，疼痛程度较轻(图 5)。

由于此种病损中的菌系与免疫正常者所患的常规牙周炎病损的细菌并无区别，因此 HIV 阳性者的牙周破坏可能主要是免疫功能异常所致，而不是感染原因。由于缺乏组织学和细胞学标准，诊断主要根据临床所见。坏死性溃疡性牙周炎可能产生类似于 CMV 感染或非何杰金氏淋巴瘤的口腔病损。

有人报告 95% 的坏死性溃疡性牙周炎患者 CD4 水平低于 100/mm$^3$，其中同性恋和双性恋的男子的发生率较高。同一研究还表明在诊断 NUP 后 18 个月内，其死亡率接近 60%。

治疗包括支持疗法，患病区域的局部刮治、用抗菌漱口液(最好不含酒精)冲洗和全身使用抗生素。NUG 的治疗与 NUP 相似。前者可能是 NUP 的前驱，也与严重的免疫抑制有关。

## 四、坏死性口炎

坏死性口炎是发生在覆盖骨面的粘膜组织的局部急性疼痛的溃疡性病损，常导致骨暴露(图 6)。长时间的溃疡导致广泛、迅速的牙槽骨吸收。目前尚不能确定其发病机制或有关的微生物病原，但细菌感染是可疑病因。治疗包括局部或全身应用类固醇激素、抗生素，局部使用“托盘式殆垫”以保护病损免受创伤，并可局部上药。本病与 HIV 病人严重的免疫抑制有关。

## 真菌感染

### 一、念珠菌感染

HIV 病人口内最常见的病损是由白色念珠菌所致。Samaranayake 报告 95% 的 HIV 感染者发生临床口腔念珠菌病损。在一位貌似健康者发现有念珠菌感染时，应怀疑有无全身性疾病，特别是存在免疫损害的情况。

对所有已确诊的念珠菌感染者都应彻底检查以确定其隐匿的原因。口腔念珠菌感染有 4 种临床表现：

1. 伪膜型念珠菌病或鹅口疮；
2. 萎缩或红斑型念珠菌病；
3. 增殖型或慢性念珠菌病；
4. 口角炎。

溃疡主要见于萎缩型和增殖型念珠菌病及口角炎。口内念珠菌病的诊断主要依据临床所见，但氢氧化钾和过碘酸雪夫(PAS)组织学染色也用于临床诊断。增殖型念珠菌病常只见于严重免疫抑制的患者，而萎缩型念珠菌病则可见于 HIV 疾病的全过程。

局部用抗真菌药漱口水或片剂治疗，对 CD4 计数高于 200/mm$^3$ 的患者很有效；而对于严重衰弱、播散性或顽固性病例，则须全身用药或经肠道给药。对萎缩型

图6(左) 坏死性口炎

图7(右) 舌背溃疡性病损,与萎缩型念珠菌病相关

图8a(左) 与慢性增殖型念珠菌病相关的左颊粘膜大溃疡

图8b(右) 用氟康唑每日200mg治疗10天后,溃疡完全愈合

念珠菌性溃疡应避免使用片剂,因为它们可能通过摩擦加重溃疡。口角炎可用抗真菌的油膏或霜剂。

萎缩型念珠菌病: 萎缩型念珠菌病是发生在口腔粘膜的任何部位的红斑,常见于软硬腭、舌背。长时间的病损可导致疼痛性的糜烂或不规则的溃疡(图7)。

增殖型念珠菌病: 增殖型念珠菌病的特点是大片融合的白色或变色斑块,它们不能从粘膜上擦掉。长时间的病损可伴有溃疡(图8a、b)。这型念珠菌病与严重的免疫抑制有关。

口角炎: 口角炎主要是白色念珠菌和金黄色葡萄球菌的混合感染。它表现为口角周围红色基底上辐射状的红色裂沟,常常双侧发生且疼痛。口腔内的口角联合区常有线状溃疡。

## 二、深部真菌感染

深部真菌感染的口内表现常与全身播撒性真菌病有关。单个溃疡罕见。已有报道它可能是由新型隐球菌、荚膜组织胞浆菌、黄曲霉菌引起的全身疾病的原发或晚期表现(图9)。这些口腔病损是非特异性的,诊断只能通过病原体的组织学辨认来确立。治疗经肠道给抗真菌药。

## 肿瘤性病损

HIV感染者的口腔肿瘤的流行病学特点不同于非感染者。有口腔鳞癌和非何杰金淋巴瘤的HIV感染者更年轻和恶性进程更快;而60岁以下的男性的卡波西肉瘤(KS)是艾滋病特定病损。

## 一、卡波西肉瘤(KS)

卡波西肉瘤是当前HIV感染者中最常见的口内恶性肿瘤,早期病损是红色、紫色或蓝紫色的斑片,长时间

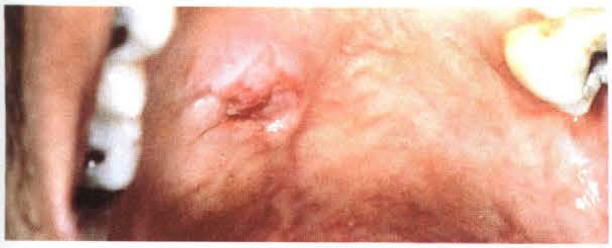

图9 硬腭上出现的新型隐球菌相关深溃疡

的病损呈结节样外观。结节样 KS 常伴有溃疡,可以严重而浸润大片的软、硬组织。尽管该病损可累及口内多个部位,但 90% 的 HIV 感染者的卡波西肉瘤位于软、硬腭处。

对于口腔病损,临床表现足以作出诊断。但其他口腔病损,如杆菌性血管病,也可有相同的临床表现。因为 KS 的诊断意味着可怕的后果,组织学检查是很必要的。KS 在 HIV 阳性的同性恋和双性恋男子中的发生率显著增高。这可能是新近发现的人类疱疹病毒 8 (HHV-8)性传播的结果。HHV-8 已被确定为 KS 的潜在病因。

KS 病损外观的变化从斑块变为结节状可能意味着免疫抑制的加重。一项大的研究表明,90% 的 HIV 阳性 KS 患者的 CD4 细胞计数低于 200/$mm^3$,平均为 70/$mm^3$。同一研究表明,75% 的 KS 初发病损发生在口腔内。

由于尚无治愈方法,KS 的治疗仅是缓解症状。如 800-2000 拉得的放疗、外科手术切除、用烃类药,如长春新碱的局部化疗,均被证明是对 KS 的有效治疗。但是,即使用小剂量的放疗也可导致口腔粘膜炎、溃疡和舌炎。放疗前洗必太含漱可减少副作用的发生。病损内注射长春新碱和硫化四环素钠也可减少 KS 病损的数目和大小。

## 二、非何杰金氏淋巴瘤

非何杰金氏淋巴瘤是 HIV 感染者口腔内最常见的淋巴瘤。这种肿瘤常见于上腭和牙龈组织,为快速生长的斑或溃疡性肿块,伴有牙齿松动、牙痛和进行性感觉异常。X 线片示牙周膜增宽。非何杰金氏淋巴瘤患者的平均 CD4 细胞计数低于 100/$mm^3$。这种肿瘤预后很差,平均存活不超过 6-9 个月。治疗方法有外科切除、化疗和放疗。

## 特发性口腔溃疡

HIV 患者的复发性口腔溃疡 (RAUs) 或原因不明的溃疡与显著的病态和生活质量下降有关。HIV 感染患者 RAUs 的病因同非 HIV 感染者一样难以确定。但是,在血清 HIV 阳性患者中的 RAUs 发生与免疫抑制有紧密联系。

RAU 有 3 种临床类型:重型、轻型和疱疹样,每型都有其各自的临床特点、发病部位和对治疗的不同反应。HIV 阳性者的 RAU 比免疫正常者更严重和持久,用常规治疗方法更难治愈。

轻型 RAU 溃疡主要局限在非角化的口腔粘膜,直径小于 10 $mm^2$,边界清楚,圆形,有时伴黄灰色伪膜和红晕。在严重免疫抑制、缺乏炎症反应的个体,这种红晕有时不出现。轻型 RAU 的数目一般为 1~5 个,病程 1~2 周,愈后不留瘢痕。

HIV 阳性患者中,重型 RAU 口疮的发生率为 3.1%,可发生于口腔粘膜的任何部位,包括角化区域。溃疡直径大于 10 $mm^2$,边界清楚,圆形,浅或深,有灰白色伪膜和不整齐的边缘(图 10a、b)。重型 RAU 可有 1-10 个溃疡,并可以融合;愈合需 2~6 周,愈后留瘢痕。

疱疹样溃疡是口腔 RAU 最少见的一型,局限在非角化粘膜。舌腹、软腭是常见部位。溃疡针头帽大小,圆形,有周围红斑。溃疡数目可成批、上百。愈后无瘢痕。

RAU 的诊断以排除法作出,因此应以组织学检查排除其他疾病和根据对治疗的反应来确定。HIV 患者的巨型溃疡提示严重免疫抑制,可能标志 HIV 的进展。Phelan 等报告 50% 的重型 RAU 的病人平均 CD4 细胞计数低于 50/$mm^3$,而轻型或疱疹型 RAU 只有 15%。有趣的是,免疫正常患者的 RAU 病损周围区域 CD4 水平在溃疡急性期降低,CD4-CD8 比例在愈合期升

图10a 从下唇伸展到移行沟和附着龈的重型阿弗它溃疡

图10b 用强的松每次 20mg,每日 4 次,治疗 10 天后,溃疡愈合

高。

HIV 阳性患者的 RAUs 的治疗与免疫正常病人相似:减轻症状,抑制局部免疫病理反应,治疗伴随的重复感染。病损内注射糖皮质激素、适时地伴用局部或全身抗菌素或抗真菌药物,可有效地控制疱疹样、轻型和大部分重型 RAU。RAUs 的主要治疗方式包括抗微生物治疗和使用糖皮质激素;难治的病例可用秋水仙碱、左旋咪唑或呔咪呱啶酮。

左旋咪唑的一个显著的副作用是粒细胞减少,应连续进行白细胞计数观察。给 HIV 病人大剂量全身类固醇治疗可能引起副作用,包括红色口腔念珠菌病、传染性软疣、HSV 病损的复发和卡波西肉瘤的发生。

## 中性白细胞减少症

贫血和中性白细胞减少症是 HIV 感染常见的合并症。用齐多夫定 (zidovudine) 的抗逆转录病毒治疗则通过抑制血干细胞的增殖而加重骨髓的抑制。用治疗机会性感染和恶性肿物的骨髓抑制剂可加重贫血和粒细胞减少症。这可能引起 HIV 阳性病人的非特异性口腔溃疡。

最近,有人指出粒细胞巨噬细胞集落刺激因子可纠正 HIV 阳性病人的白细胞减少和中性粒细胞减少,并可治愈因此发生的溃疡。粒细胞巨噬细胞集落因子是一个造血生长因子,它可以促进中性粒细胞的增殖和分化。

## 药物诱导的溃疡

许多 HIV 感染的病人使用多种化疗药,诸如齐多夫定(zidovudine)、膦甲酸盐、干扰素、ganciclovir、博来霉素、阿霉素、氨甲蝶呤、长春新碱、长春花碱和 2,3-双去氧胞苷等,均与口腔溃疡的发生有关。

化疗所致的溃疡主要影响非角化粘膜,而严重免疫异常的病人则影响角化粘膜。药物导致口腔溃疡的机制有:

1. 与皮肤比较,口腔粘膜有相当快的更新率 (turnover rate);角化与非角化粘膜的更新率存在区域性差异。
2. 用某些化疗制剂,如氨甲蝶呤治疗后,使粘膜下支持胶原发生变性。
3. 化疗使中性粒细胞减少;当中性粒细胞水平或功能减低时,较小的粘膜毒性即可引起溃疡。

## 结论

口腔溃疡可以单发或多发,呈急性或慢性,原发或复发。它们可能局限于口腔而无明显的全身疾病,或继发于系统病症,包括几种不同的病毒、细菌、结核杆菌、真菌的感染,肿瘤以及血液、胃肠和皮肤疾病。此外,特发性或化疗药都可导致口腔溃疡。

HIV 感染者出现口腔溃疡可能是影响全身治疗的系统变化的早期征象,迅速医治这些病损对确保摄入营养和药物、提高病人的生活质量至关重要(附表)。

**附表** HIV 感染患者常见溃疡的治疗

| 疾　病 | 治　疗 |
|---|---|
| 细菌感染 | |
| 细胞内结核杆菌 | 治疗系统病 |
| 结核杆菌 | 治疗系统病 |
| 梅毒螺旋体 | 治疗系统病 |
| 坏死性溃疡性龈炎和 | 局部刮治术; 洗必太漱口 30 秒, 灭滴灵 250mg, 4 次/日, 4 - 5 天, |
| 坏死性溃疡性牙周炎 | 四环素 250mg, 4 次/日, 4 - 5 天 |
| 坏死性口炎 | 局部刮治术; 如可能插入保护殆垫; 局部用 0.05% 肤轻松软膏或 0.05% 丙酸了氯氟美松; 灭滴灵 250mg, 4 次/日, 4 - 5 天, 四环素 250mg, 4 次/日, 4 - 5 天 |
| 病毒感染 | |
| 单纯疱疹病毒 I、II 型 | 无环鸟苷 400 - 600mg, 每天 5 次; 对抗药者, 膦甲酸盐 90 - 120mg/kg/天, 静脉滴注 2 小时以上 |
| 带状疱疹 | Valacyclovir 500mg, 3 次/日 或 无环鸟苷 800mg, 每天 5 次 |
| 巨细胞病毒 | 无环鸟苷 800mg, 每天 5 次和治疗系统病 |
| 真菌感染 | |
| 萎缩型念珠菌病 | 制霉菌素口腔悬浮液, 500000/5ml; 或二性霉素口腔悬浮液或氟康唑 100 - 200mg, 1 次/日; 或酮康唑 100 - 200mg, 1 次/日 |
| 增殖型念珠菌病 | 氟康唑 100 - 200mg 1 次/日; 或酮康唑 100 - 200mg, 1 次/日; 或二性霉素 B 0.25 - 1.00mg/kg 静脉滴注 2 - 6 小时 |
| 口角炎 | 1% 克霉唑软膏或 2% 米康唑软膏或制霉菌素 软膏 |
| 新型隐球菌病 | 治疗系统病 |
| 荚膜组织胞浆菌病 | 治疗系统病 |
| 黄曲霉菌病 | 治疗系统病 |
| 肿瘤 | |
| 卡波西肉瘤 | 放疗或外科切除或病损内注射长春新碱, 0.1ml/$cm^2$ 病损 或 1% 或 3% 四环素硫钠 0.1/$cm^2$ 病损 |
| 非何杰金氏淋巴瘤 | 外科切除、放疗、化疗 |
| 鳞癌 | 外科切除、放疗、化疗 |
| 特发性溃疡 | |
| 疱疹样溃疡 | 减轻症状, 局部用 0.1% 去炎松己酸酯加四环素, 125mg/ml, 4 次/日 |
| 轻型 RAU | 减轻症状, 局部用 Mile's 合剂(84mg 四环素、 84000 单位制霉菌素、1.04g/5ml 氢化可的松) 或局部用 0.05% 肤轻松软膏或 0.05% 地塞米松 0.5mg /5ml |
| 重型 RAU | 减轻症状, 局部用 Mile's 合剂; 或局部用 0.05% 肤轻松软膏或 0.05% 地塞米松 0.5mg /5ml;<br>重病例全身治疗: 强的松 20mg, 4 次/日, 7 - 10 天; 己酮可可碱 400mg, 3 次/日<br>对抗药和难治病例: 呔咪呱啶酮 200mg, 2 次/日, 5 天; 或左旋咪唑 50mg, 3 次/日, 服 3 天停 11 天, 必要时重复循环 |
| 减轻症状 | 麻药漱口: 2% - 4% 的黏性利多卡因溶液或 1% 达克罗宁加苯海拉明(比例:1:1) |