译文

前牙折断片粘结修复技术：病例报告

Fragment bonding of fractured anterior teeth : case report

Kina M, Ribeiro LG, Monteiro S Jr, de Andrada MA
原载 Quintessence Int, 2010, 41: 459–461（英文）
侯晓玫 译 董雯 审

摘 要

前牙外伤可引起牙齿颜色和形态的改变，使美观受到影响。前牙折断片粘结修复技术可以恢复牙齿美观，同时恢复功能和外形，适于折断片完整的病例。本文报道了1例前牙折断片粘结修复病例，体现了该方法不须磨除剩余牙体组织以及获得理想的美观效果等优点。

专家点评

董雯教授点评：本文报道了运用粘结修复技术，对前牙外伤导致的冠折进行自体折断牙再粘结修复治疗。该技术具有临床操作便捷、牙体磨除量小、最大限度保留天然牙属性，以及满足患者心理需求等特点，为临床牙外伤自体牙保存利用与保守修复提供了较好的选择方式。但其临床修复效果的持久性还有待进一步临床观察与验证。临床诊疗中还应结合口腔咬合状态、邻牙接触关系、牙面形态及颜色特征、微笑时唇齿相对位置关系等因素进行考察分析，预测与评估临床修复效果，以使美学修复设计更加完善。

牙外伤是牙体硬组织缺损的主要原因之一，尤其在青年男性多见。有文献报道18岁以下人群中至少25%的人有一颗或多颗前牙由于外伤折断。

前牙折断往往使用复合树脂修复外形，以解决美观和功能问题。有人提出前牙折断片粘结技术，磨除剩余牙体组织量很少，优于复合树脂修复技术。一些研究结果显示该技术具有临床可行性，可用于外伤牙的即刻治疗，不须磨除剩余牙体组织，而且由于使用自体牙折断片粘结修复，其耐磨性优于树脂材料。另外，有利于恢复牙硬组织天然的外形，表面质地和形态。但是，该技术也不能避免牙齿变色问题，需要定期复查；另一个缺点是折断片可能脱落。

本文即报告一例前牙折断片粘结修复病例。

1 病例报告

患者，男，12岁。双侧上颌中切牙由于跌倒折断。外伤后，折断片被立刻置于水中储存。临床和X线检查显示冠折线位于牙本质层，未见牙髓和牙周组织损伤（图1）。两个折断片无颜色改变，且均

译者单位 首都医科大学口腔医学院牙体牙髓科
北京市崇文区天坛西里4号 100050

较为完整，与余留牙体组织较为密合（图2）。基于以上检查结果，认为该病例条件较好，适于折断片粘结治疗。

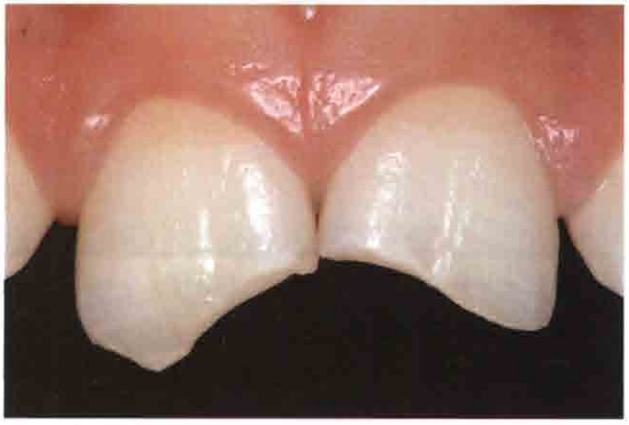

图1 折断的上颌中切牙

图2 确认折断片与剩余牙体组织密合度较好

使用低速手机（Robinson brush）上的抛光石，水冷却下对剩余牙齿表面进行清洁。随后使用比色板（4 Seasons，Ivoclar Vivadent）选择树脂。

使用聚丙烯酸树脂自制折断片的就位导板，以利于粘结过程中折断片就位。 左上中切牙的断片先用少量树脂粘结就位（光固化20s）。用丙烯酸树脂在前牙区形成阴模。丙烯酸树脂硬固后，去除暂时粘结折断片的树脂，取下断片（图3）。右上中切牙也使用相同步骤制备阴模。

左上中切牙剩余牙体组织和断片使用37%磷酸处理15s，冲洗60s，轻吹干，涂粘结剂（Excite，Ivoclar Vivadent）（图4）。断片上放置树脂（A1色，4 Seasons）。借用阴模将断片就位，光固化40s（图5）。去除阴模后，继续完成光固化。使用12号刀片去除多余树脂。右上中切牙操作步骤同上。

72h后，使用超细粒度金刚砂钻针和系列抛光盘（Sof-Lex，3M ESPE）配合抛光膏（Fotogloss，FGM）进行最终修整和抛光。图6显示最终效果。

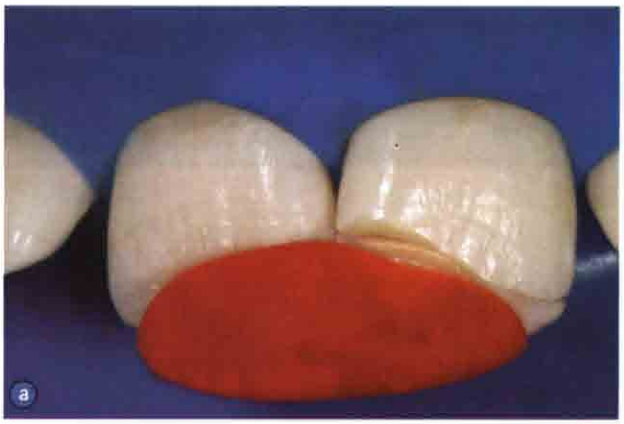

图3 丙烯酸树脂（Duralay，Polidental）制备左上中切牙断片就位导板

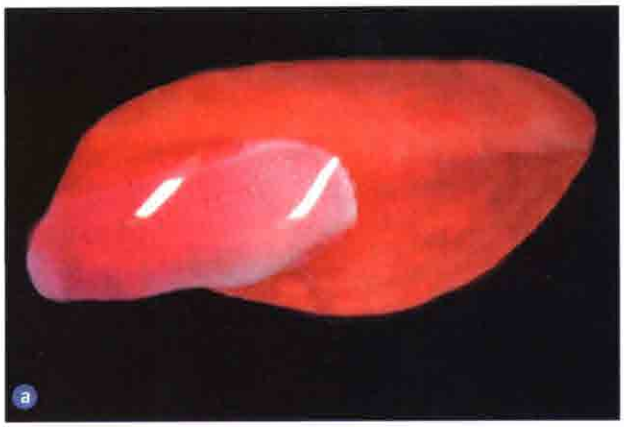

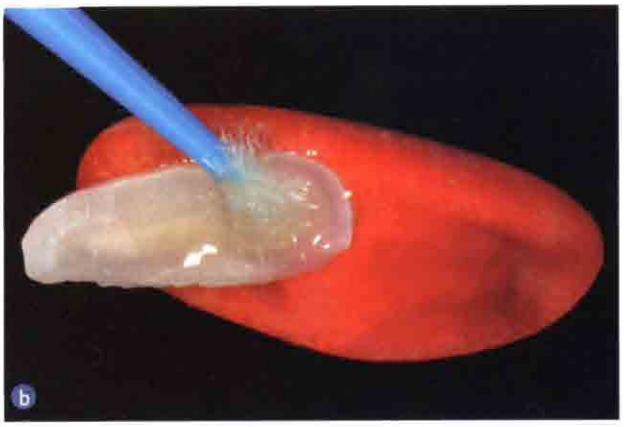

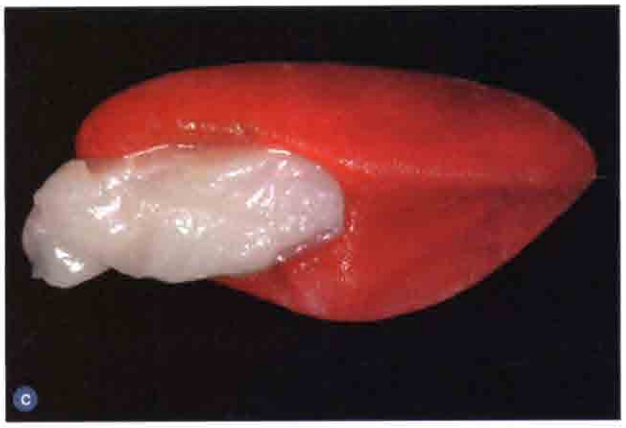

图4 剩余牙体组织上涂布粘结剂（Excite，Ivoclar Vivadent）

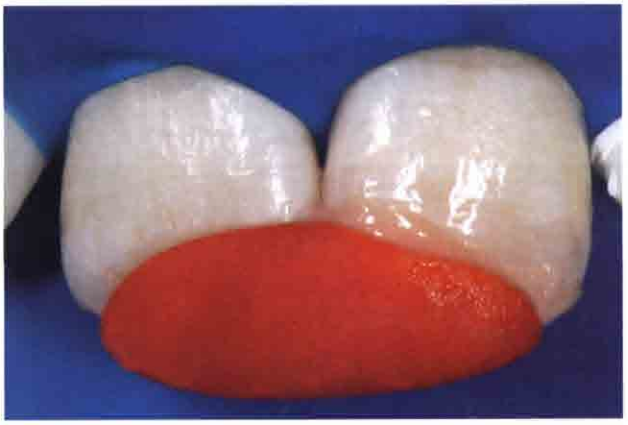

图5 折断片酸蚀后涂布粘结剂，并放置A1色树脂（4 Seasons，Ivoclar Vivadent），就位导板引导下就位

图6 最终效果

2 结论

前牙折断片粘结方法具有快速、简单、不需要大量牙体预备、费用低廉、美观效果好等优点。建议临床工作中作为折断片完整病例的首选治疗方案。