邻面去釉技术

Interproximal Enamel Reduction
Martinho L. R. Moreno Pinheiro
原载 World J Orthod 2002; 3:223 ~ 232(英文).

张若芳 译　　傅民魁 校

摘要　**目的**　详细的介绍片切技术，即邻面去釉技术(Interproximal Enamel Reduction，IER)。

材料和方法　在文献回顾的基础上，本文介绍了现阶段常用的 IER，并在所展示的 2 例临床病例基础上讨论了 IER 的适应证、禁忌证、优缺点及注意事项。

结果及结论　正畸医师可以在临床操作的很多方面使用 IER，在正确应用及严格挑选临床适应证的情况下，没有证据表明 IER 会给牙体软硬组织带来伤害。

邻面去釉技术(IER)是在牙齿邻接位置去除牙釉质的一项临床操作。去釉的目的是为了给正畸治疗提供间隙或改善牙齿形态及大小。在文献中，这项技术通常被称作片切技术。也可见其他如"牙齿'苗条'术"、"切割术"、"好莱坞式修剪"、"选择性调磨"、"近远中削减术"、"细调术"、"牙齿邻间磨耗"、"牙冠成形术"等多种说法。

IER 的操作过程非常严格，因此在设计和使用此项技术的时候要经过慎重考虑。有关的操作不应仅仅作为一种解决问题的简单方法，而应看作是项邻接釉质去除的严格技术。

IER 的历史回顾

邻接牙釉质片切被正畸医师应用了很多年，它最初被用来获得间隙以解除下切牙的拥挤或预防此类拥挤。1944 年 Ballard 建议，当牙弓前部的牙量大小不调时，可以考虑对牙齿邻接位置进行片切。1954 年，Begg 发表了石器时代人类牙列的研究，他提出人类牙弓随着年龄的增加磨耗增加，从而长度变短。尽管 Begg 所言的牙弓磨耗理论有所争议，但实际存在的牙弓自然缩短产生了 IER 的面世和发展。

1956 年，Hudson 发现下颌牙齿的邻面去釉只是偶尔在文献中被提及，仅有 3 篇文章直接提出了下颌切牙的近远中去釉。他提到片切要使用中合金片切条，结合最终抛光和局部涂氟（作者认为这是第一篇描述片切技术的文献）。他认为在下颌尖牙之间有可能获得 3mm 的间隙，并列出了下颌切牙和尖牙邻间点之间的釉质厚度表。

1958 年，Bolton 发表了题为"牙齿大小不调及其与错殆畸形的分析和治疗的关系"的研究文章。这项研究及 Ballard 的研究为解决牙量不调进行釉质片切提供了理论基础。

1969 年，Kelsten 推荐在牙列排齐后用机械的方法进行

译者：北京大学口腔医学院
北京海淀区中关村南大街 22 号　100081

片切。他认为只有在排齐后片切才能简单无误。同年，Rogers 和 Wagner 对正畸拔除的牙齿进行了体外实验。这些牙齿在经过片切和抛光后，如果涂氟就具有较强的抗酸性，尤其是在涂氟后 48～96 小时尤为明显。该研究证明了 Hudson 曾提到的在片切和抛光后局部涂氟的重要性。

1971 年，Paskow 发表文章介绍了 IER 的机械方法。1973 年，Shillingbourg 和 Grace 发表题为“牙釉质及牙本质厚度”的重要文章，该文章为各个牙齿提供了片切所能允许的安全范围。在同一年代 Peck 发表关于下颌切牙的文章中提出了 Peck 指数，并在当下颌切牙的牙量不在可接受的 Peck 指数之内时推荐片切治疗。他们指出对于拥挤问题只有做到了胸有成竹才能成功。

1980 年，Tuverson 在他发表的“前牙咬合关系：I”中详细描述了使用后角磨盘的片切技术。1981 年，Doris、Bernard、Kuftinec 得出结论：牙列拥挤的一个主要影响因素是牙齿大小。1981 年，Betteridge 发表了下前牙片切后无保持一年后的结果。她发现虽然有复发存在，但美观效果经过 3 位牙科医师、3 位正畸专科医师、3 位非牙科医师评价后是可以接受的。

Sheridan 于 1985 年发表了“涡轮片切法”的文章，1987 年发表了“涡轮片切技术的改良”。涡轮片切技术是 IER 发展过程中的一场革命。他在文章中介绍到：

1. 使用碳化钨针的涡轮机头，而不再使用金刚砂片切盘和片切条。
2. 在颊侧部分片切：即在上下牙弓的尖牙或第二磨牙的近中进行片切，可以获得更多间隙而且保护了切牙。
3. 釉质片切技术可以在每个牙弓获得多达 8mm 的间隙，可以解决中度的牙量骨量不调问题，从而避免了拔牙或扩弓治疗。

1986 年，Zachrisson 提出了一种新的改善牙齿外形的片切方法，主要用于切牙和牙乳头处的三角间隙。

IER 的适用证

IER 由首先用于防止和矫正下切牙拥挤，现今已经具有了更多的应用范围。具体如下：

1. 牙量不调：1944 年，Ballard 建议当前牙存在牙量不调的时候使用 IER。
2. 下前牙的拥挤：片切技术最早就用来获得间隙从而矫正和防止拥挤。
3. 牙齿形态和美观：片切可以用来改善某些牙齿的釉质外形。多用于正畸治疗后的美观完成。
4. 纠正牙龈形态，减少牙龈乳头处的三角间隙：可以很大的改善美观和笑容。
5. 轻度的牙颌不调：这是 Sheridan 在 1985 和 1987 年发明的新的 IER 的主要应用方面。改良的技术主要用于矫正中度牙列拥挤，可以获得多达 8mm 的间隙从而避免了拔牙和牙弓扩展。
6. 减少了扩弓和前磨牙拔牙的比例。
7. 掩饰安氏 II 和 III 类错殆畸形：下颌的片切可以掩饰的安氏 III 类错殆，改善覆盖。在安氏 II 类病例拔除上颌前磨牙的病例中，片切技术是矫正下颌切牙拥挤和唇倾的一种理想方法。
8. 改善 Spee 曲线：为纠正过度的 Spee 曲线，需要在牙弓中开展出几毫米的间隙，通过片切就可以获得需要的间隙。

IER 的禁忌证

1. 牙弓内超过 8mm 的严重拥挤：如果使用片切技术，会给正畸治疗带来危险。釉质的过度丧失会导致相继的并发问题。
2. 口腔卫生不良或牙周环境不良的患者禁用：当存在牙周疾病或牙齿松动时禁用片切技术。尽管没有研究证实片切增加了牙齿动度，但在如上情况下还应慎用。口腔卫生不良情况者也应慎用。正畸医师应该为医源性失误而负责，Vanaedll 曾就此提醒大家重视错误应用片切所带来的可能后果。
3. 畸形小牙和对冷刺激敏感患者慎用，防止因片切引起或增加牙齿敏感症。
4. 龋易感患者和有大面积充填修复患者禁用：尽管片切的是修复体，不是牙釉质，可以作为不错的选择，但在不稳定的口腔环境中也会导致失调。
5. 特殊的牙齿外形：对于那些方形牙（牙齿邻接面为平面，基底大），因为外形特点增加了它们的接触面积，容易造成食物嵌塞，牙槽嵴吸收，应忌用片切。

材料和方法

正确的釉质片切技术由如下几个步骤组成：去釉、改形、抛光及釉质保护。根据去釉使用的方法，可以将IER 分为如下两类：

人工方法

此项方法器械由金属片切条（含有金刚砂氧化物）及多种手柄组成(图 1)。Hudson 最早报道了此技术。但却很少被应用，主要基于以下原因：(1) 费时；(2) 后牙区操作困难；(3) 导致了去釉牙面上较深的沟痕。

机械方法

机械方法大大减少了操作时间。主要的器械为配合手机使用的反角片切盘（图 2a)、高速手机、可以穿梭运动的反角锉(图 2b、2c)。

Zhong 及他的同事发明了一种新的产品：带孔片切盘(图 3)。苏黎世的 Van Waes 和 Van Matter 发明了正畸片切系统(Intensiv；GAC International，Youk，PA，USA)，该系统由 4 种颗粒递增的金属片切条，及可更换片切条的反角穿梭弯机头组成(图 4)。



图 1　IER 所使用的手柄和金属片切条

技术分类

最初的片切操作是如 Hudson 描述的那样使用金属片切条进行的（图 5)，反角片切盘被采用后得到了很多学者的推荐(图 6)。

图 2 机械法 IER 所使用的器械：a 片切盘；b、c 用于穿梭运动的弯机头反角钻

图 3　IER 使用的带孔片切盘

图 4　Van Maes 和 Van Matter 开发的正畸片切系统。a. 颗粒大小递减的金属片切条；b. 反角穿梭运动的弯机头

图5(左图) 手动细金属片切条片切

图6(右图) 片切盘片切

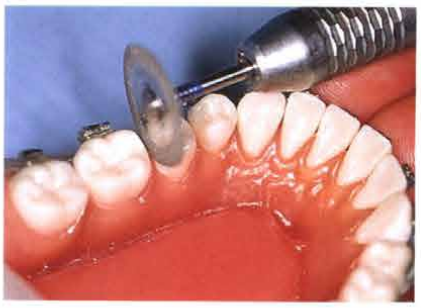

图7 a. 引导丝; b. Sheridan 片切法

图8 用精细金刚砂钻针垂直片切

图9 a. 用带孔的片切盘片切; b. 用 Sof - Lex 片切盘抛光

1985 年, Sheridan 建议在涡轮机上使用碳化物间隙钻。先在牙龈处放置 0.022 英寸的金属引导丝,涡轮钻由水平位置开始切割, 平行于金属丝进行 (图 7)。Sheridan 推荐用细颗粒金刚石钻针来最终成形和片切。

有些学者推荐用细颗粒金刚石钻针垂直切割, 简化了牙齿成形过程,减少了台阶的形成(图 8)。

Zhong 和他的同事认为使用带孔片切盘进行片切后,用细颗粒和超细颗粒 Sof - Lex 片切盘(3M - Unitek, St Paul, MN, USA)进行牙齿抛光可以事半功倍(图 9)。

Van Waes 和 Van Matter 发明的正畸片切系统,片切条颗粒范围为 15μm - 90μm,可分别用于片切和抛光,可应用于 36 种位置的 0.8mm 运动范围的穿梭运动弯机头。这种正畸片切系统具有可换片切条, 适应于牙齿的特殊外形,尤其是牙颈部形态的突出优点(图 10)。

配合运动机头的片切钻的颗粒范围为 15μm ~ 125μm,可以用于片切和抛光, 也可以用以牙齿成形(图 11)。

操作过程

1. 缜密的治疗设计,正确的模型测量研究。
2. 确认没有釉质片切的禁忌证存在。
3. 放置正畸矫正器,纠正旋转。
4. 放置弹性分牙圈或分牙簧。
5. 小心地、有步骤地进行釉质片切。
6. 牙体片切面的成形和抛光。
7. 测量和控制获得的间隙。
8. 检查后部支抗。
9. 减少摩擦,逐步的远中移动牙齿。
10. 氟化治疗。

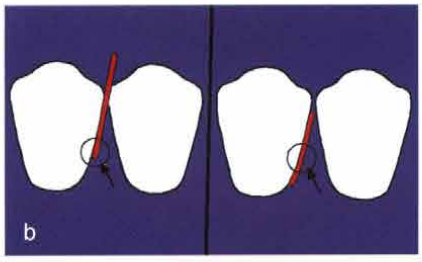

图 10　a. 正畸片切系统；b. 片切系统可以适应牙齿的外形和凸面

图 11　用于穿梭运动弯机头的片切钻

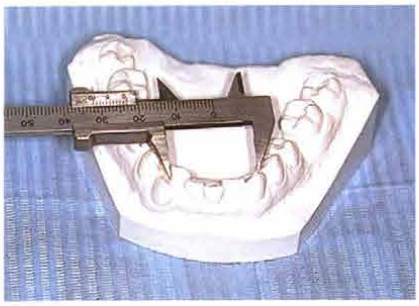

图 12　在模型上测量牙齿

11. 排齐前牙。
12. 正确的保持治疗效果。

在采用釉质片切技术前，最重要的是进行治疗设计和正确的模型测量，了解治疗所需要的间隙量（图 12）。注意没有片切的禁忌证存在。

在片切之前，要先用分牙圈进行分牙（图 13a）或者如 Sheridan 推荐的那样，放置分牙簧（图 13b）。此项操作可以保证片切在各个独立的牙齿进行。注意：要测量分牙圈和分牙簧所获得的间隙量以控制釉质去除量。

在使用如上所述的一种或多种技术时，釉质片切和抛光在最后一颗牙齿的近中面和倒数第二颗牙齿的远中面进行。

获得的间隙测量使用 Sheridan 推荐的仪器或使用 Philippe 推荐的校准弓丝（图 14a、14b）。后牙的支抗可以通过停止点或曲来预备（图 14c）或通过已经存在的颌杆和舌弓提供。

牙齿的远中移动要逐颗牙齿移动，避免丧失任何间隙。弓丝需要在托槽中自由的滑动，所以需要使用圆丝（图 15a）。带牵引钩的托槽可以方便链状圈加力（图 15b）。

在片切和抛光完成后要进行牙齿氟化（图 16）。Sheridan 最初推荐使用密封剂，等他发现再矿化可以自然发生后就不再推荐此方法。

一颗牙齿的远中移动完成后，开始下一颗牙齿的片切和远中移动（图 17）。当片切和远中移动过程完成后，放置镍钛或热处理弓丝，开始前牙的排齐。

图 18 和图 19 例示了两位安氏 I 类错殆畸形和中度拥挤患者经过邻面去釉治疗后的前后对比殆像。

IER 的优点

1. 获得的间隙可以逐渐有序的用于治疗的需要。
2. 避免了牙弓的过度扩展。
3. 大大降低了拔牙的几率。
4. 医师拔牙的比例降低，随之也进一步降低了关闭间隙时所造成的牙齿的过度移动及牙槽嵴和牙根的吸收的比例。
5. 治疗时间减少。
6. 拥挤和拔牙禁忌患者，闭锁殆患者，治疗效果明显改善。
7. 因为牙龈乳头能比较好的适应邻面去釉后的牙间形态，因此可以获得比拔牙更好的美观效果。
8. 轻度和中度拥挤的成人患者避免了拔牙。
9. 治疗后的效果更稳定。

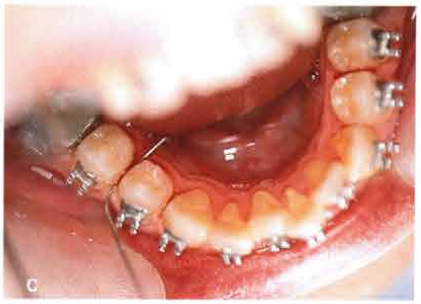

图 13 片切前 a. 用分牙圈分牙；b. 用分牙簧分牙；c. 测量分牙圈或分牙簧所获得的间隙


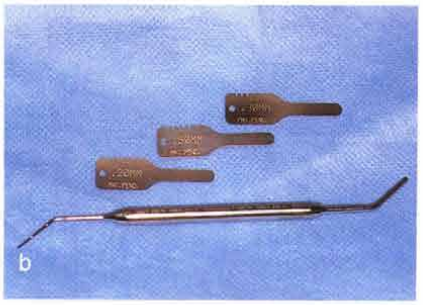
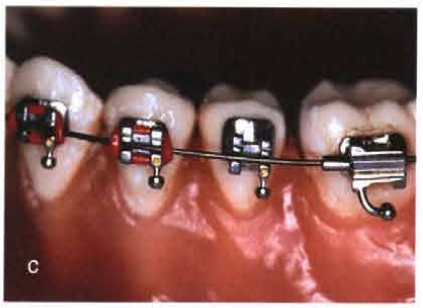

图 14 a. Julien Philippe 推荐的校准弓丝；b. Sheridan 推荐的器械（Raintree Essix，Metairie，LA，USA）；c. 后牙的停止曲用来增加支抗

图 15 a. 链状圈挂在托槽上用于远中移动牙齿；b. 链状圈挂在托槽牵引钩上用于远中移动牙齿

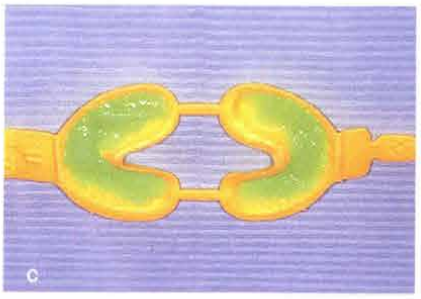

图 16 准备局部涂氟

图 17 治疗顺序

IER 的缺点

IER 是一个耗时过程。

有关 IER 的并发症的争议

早在 1956 年，Hudson 就怀疑 IER 会给口腔健康带来不良影响。因此，有关的争议由此而生。

片切是否增加龋坏的几率呢？
片切是否带来牙周破坏呢？
牙釉质到底可以被片切多少呢？

图 18 安氏 I 类、轻度拥挤的男性青年患者治疗前后。a ~ e 为治疗前；f ~ j 为治疗后

丰富的文献给了我们很多提示。Radlanski 和他的同事发现即使精细的抛光片切面，也不能完全消除片切面上的沟痕。一年的自然磨耗后，这些牙齿接触面处的沟痕仍可在显微镜下可见。他们同时发现即使认真清洁后，如使用牙线，牙菌斑仍可见。但是他们总结道：没有证据说明这些粗糙面会对龋坏易感。1980 年，Boese 在他的 9 年回顾性研究中提出 IER 没有什么负面作用。1986 年，Zachrisson 认为抛光和氟化片切面是没有必要的。1990 年，Crane 和 Sheridan 在他们回顾性的研究中发现，在 1985 年至 1988 年接受片切治疗的患者中，片切区域有 4.6% 的新的龋坏发生，在非片切区域有 4.1% 发生了龋坏。此差别没有统计学意义。1991 年，El - Mangoury 等人经过体内试验得出结论：片切形成的粗糙面并不更易患龋，并且经过 9 个月后，片切面的自然再矿化过程就得以完成。尽管如此，他们仍然推荐最后的氟化治疗。1991 年，Joseph 等人推荐片切条抛光后再用 37% 磷酸抛光可以增加抛光度。然后再局部进行涂氟。从如上研究中可以发现，片切本身并不增加龋坏的进程。

图 19 安氏 I 类、轻度拥挤的男性青年患者治疗前后。a ~ e 为治疗前; f ~ j 为治疗后

同样的，有足够的证据表明片切并不增加病人患牙周疾病的几率。1980 年，Boese 在 9 年的回顾性研究中发现接受片切和纤维离断术的患者的牙槽嵴并没有明显的降低。1981 年，Sadowsky 和 BeGole 对比了在青少年时候就接受正畸治疗的患者和对照组后发现片切治疗并不影响牙周的长期健康。1981 年，Artun 等人得出结论认为片切后使牙齿的牙根彼此接近并没有增加患者得牙周疾病的风险。1990 年，Crain 和 Sheridan 研究了片切后的前磨牙、磨牙和非片切牙齿的牙槽嵴，发现两者没有差异。

关于牙釉质可以被片切多少的问题主要基于学者们对于牙釉质厚度的研究（见图 20，查找 WJO 网址：www. quintpub. com）。由此提出了牙釉质可以被片切的厚度。现在最为大家所接受的是片切的最大厚度不超过原牙釉质厚度的 50%，才不至影响牙体和牙周健康。根据此原则，多数情况下，牙齿的单侧釉质面最多可以被片切 0. 5mm，即从第二磨牙近中到尖牙远中的每个接触区域都可以获得大约 1mm 的间隙。

注意事项

1. 永远用最先进的器械进行邻面去釉技术(IER)。
2. 小心的保护软组织。
3. 永远不要在牙齿扭转纠正之前进行邻面去釉。只有充分排齐后才能在正确的接触位置进行去釉。
4. 在安氏I类错殆患者，除了牙量不调外，一般上下牙弓都要进行调节。
5. 注意前牙的邻面去釉可能会因外形修改不良而影响美观。
6. 在青少年患者中进行邻面去釉时，注意考虑拔除第三磨牙。因为很多学者都认为第三磨牙会导致新的拥挤和第二次正畸治疗。

主要要点

1. 片切要逐步进行
2. 注意每颗牙齿的每个接触面釉质片切不能超过0.5mm，即从第二磨牙近中到尖牙远中的每个接触区域片切获得的间隙不要超过1mm。
3. 仔细的测量间隙。
4. 平行的片切牙齿接触区。
5. 改善牙齿外形，使牙齿没有片切沟痕，与原来的牙齿外形相近。
6. 仔细的抛光牙齿片切面。
7. 片切后局部涂氟。
8. 尽量减少不必要的支抗丧失。比如增加后牙支抗或使用圆丝和金属结扎丝减少摩擦。

结论

正畸医师可以在临床治疗的很多方面有效地使用I-ER。IER在正确应用及严格挑选临床适应证的情况下，并不会带来牙体和牙周伤害。

Lecturers/Instructors: Dr. med. dent. B. Dannewitz, PD. Dr. med. dent. C. Dörfer, Prof. Dr. med. dent. P. Eickholz, ZA. J. Kaltschmitt, Dr. med. Dr. med. dent. T. Kim, ZA D. Krigar, ZA C. Obst, ZA M. Radek (University of Heidelberg, Germany); Prof. Dr. E. Hausmann (New York State University at Buffalo, USA);Prof. Dr. Kim (Yonsei University, Seoul, South Korea); Prof. Dr. Machtei (University of Haifa, Israel), Prof. Dr. Meyle (Universtity of Gießen, Germany); Dr. J. Neugebauer (University of Cologne, Germany); Dr. R. Weigel (University of Frankfurt, Germany)

Topics: Anatomy of the periodontium, etiology and pathogenesis of periodontal disease, new classification of periodontal diseases, clinical periodontal diagnosis, microbiological diagnosis, radiographic diagnosis of periodontal disease, treatment planning, chemicals in periodontology, oral hygiene motivation and remotivation and reinstructions, professional tooth cleaning, scaling and root planning, instruments (scalers, curetts), scaling, the principle of full mouth disinfection, non-surgical or surgical periodontal therapy, periodontal surgery: flap techniques, etiology, diagnosis, and treatment of furcation involvement, supportive treatment and individual periodontal risk, periodontal medicine, periodontal regeneration, GTR, longterm results, future perspectives- differentiation and growth factors, implants in periodontology

Hands-on: Periodontal flap surgery (Kirkland flap, modified Widman flap, distal wedge, apically repositioned flap, papilla preservation flap) Resective and tunnel preparation, hemisection) regenerative periodontal surgery (GTR with different barrier configurations at different defects), placement of implants

German Culture: Besides the academic lectures, there will also be lectures on german culture and history. Participants will have the opportunity to achieve knowledge about Germany: German history, German music, German holidays, German cars, German society, city and University of Heidelberg, sports in Germany, German beers and wines, German cuisine, German reunification

Application forms are available: **or contact the project manager:**
Dr. Dr. Ti-Sun Kim, Sektion Parodontologie, Poliklinik für Zahnerhaltungskunde, Mund-Zahn-Kieferklinik, Universitätsklinikum Heidelberg
Im Neuenheimer Feld 400, 69120 Heidelberg, Germany, Fax: ++49 6221 565074, E-mail: ti-sun_kim@med.uni-heidelberg.de

This program is also supported by the following companies: Ivoclar-Vivadent, Sirona, GABA International, Quintessenz-Verlag, Dentsply-Friadent