译文

氧化锆后牙固定局部义齿：5 年前瞻性临床试验研究

Zirconia Posterior Fixed Partial Dentures:5-Year Clinical Results of a Prospective Clinical Trial

Johannes Schmitt, Matthias Goellner, Ulrich Lohbauer, Manfred Wichmann, Sven Reich

原载 Int J Prosthodont, 2012, 25(6): 585-589.（英文）

陈艾婕 译 邵龙泉 审

摘 要

本研究的目的在于评估后牙 3 单位和 4 单位氧化锆固定局部义齿（FPDs）修复 5 年后的功能情况。最初，30 例患者参与试验，复诊检查时只有 25 例患者参加，共计 25 例 FPDs，平均复诊时间为 62.1 个月，其余 5 例患者没有参与复诊。修复治疗后至第 60 个月复查期间，2 例 FPDs 修复失败，失败原因是经过牙髓治疗后的基牙，其修复体出现氧化锆固定桥断裂或饰面瓷断裂的现象。修复体 5 年保存率为 92%。根据该研究结果可以得出，氧化锆固定桥应用于后牙受力区，具有足够的机械强度。而个别修复体出现饰面瓷大块断裂的现象，这主要与固定桥设计不合理和磨牙症有关。

专家点评

邵龙泉教授点评：陶瓷材料质地致密、耐磨、表面光洁、具有良好的生物相容性和化学稳定性。近年来，由于对美观要求的增加，以及对材料毒性和过敏反应的考虑，氧化锆全瓷材料在口腔修复领域的应用日益增多。然而，氧化锆固定桥应用于后牙受力区时，对机械强度和行使咬合功能具有更高的要求。本研究对 25 例后牙 3 单位和 4 单位氧化锆固定局部义齿（FPDs）修复 5 年后的功能情况进行评估，研究显示，氧化锆固定桥应用于后牙 FPDs，具有足够的机械强度，但仍有个别修复体出现饰面瓷崩裂，饰面瓷断裂及固定桥断裂的现象，这主要与饰面瓷表面粗糙，患者副功能运动及固定桥设计不合理有关。综上所述，氧化锆固定桥具有足够的机械强度，适用于后牙 FPDs，在口腔医学领域具有很高的应用价值和发展前景。

译者单位 南方医科大学口腔医学院
广州市广州大道北 1838 号 510515

1 引言

近几年来，与金属基底的固定局部义齿（FPDs）相比，氧化锆 FPDs 成为一个可供选择的修复方案，获得了满意的修复效果。尽管如此，仍然有必要对其远期效果进行科学研究。本研究的目的是评估 Lava 系统（3M ESPE）制作的氧化锆全瓷 FPDs 修复 5 年后的效果。研究假设：①无氧化锆固定桥断裂；②饰面瓷出现断裂的概率比金属基底陶瓷修复体高。

2 材料和方法

此项前瞻性临床研究，是在德国埃朗根弗里德里希亚力山大大学埃朗根纽伦堡口腔修复科进行的。表 1 显示了选择和排除患者的标准。临床操作技术之前曾有报道，简要概括如下：

- 基牙牙体预备，印模，制作工作模型。
- 扫描并分别设计各模型框架。
- 预烧结，切削框架，氧化钇稳定氧化锆。
- 固定桥饰面瓷（Lava Ceram，3M ESPE）。
- 玻璃离子水门汀（Ketac-Cem，3M ESPE）粘结 FDPs。

参照美国加利福尼亚牙科协会（California Dental Association，CDA）评价标准，由两位牙科医师在治疗完成即刻及治疗后每年对患者进行复查，分别对修复体表面，颜色，边缘完整性以及牙周参数和菌斑指数得分进行评估。

数据分析包括描述性统计，Wilcoxon 秩和检验和 McNemar 检验。根据所有评估中最差的一次评估，将每个修复体分为成功（Romeo，Sierra）或失败（Tango，Victor）。排除没有参与复诊的患者。

表 1 选择和排除标准

选择标准	排除标准
后牙 3 单位或 4 单位 FPDs，基牙位于远中	一般健康受损
连接体有足够的殆龈高度，横截面积至少为 9mm^2	重度咬合磨耗或副功能运动
活髓或牙髓治疗的基牙，近 6 个月无根尖周炎症状	牙周病(包括探诊深度≥ 5mm，探诊出血，骨吸收活跃，根分叉病变 2 度和 3 度)
口腔卫生良好，无龋	口腔卫生不良（边缘菌斑 >25%，龈沟出血指数 >70%）

3 结论

最初，30 例患者参与试验，复诊检查时只有 25 例患者（男 17 例，女 8 例）参加，共计 25 例 FPDs，平均复诊时间为 62.1 个月，其余 5 例患者没有参与复诊（表 2）。这 25 例 FPDs 中，有 2 例 FPDs 需更换修复体，修复体保存率为 92%，其中，有 5 例 FPDs 出现饰面瓷或内冠断裂，修复体内冠和饰面瓷的修复成功率为 80%。

检查发现修复体边缘完整性良好（表 4），其中有 56% 的修复体咬合面粗糙（表 3）。在探诊深度（基牙近中：$P=0.56$；远中：$P=0.32$），龈沟出血指数和牙龈指数（$0.19 \leqslant P \leqslant 0.99$）方面，修复治疗 60 个月后，试验组和对照牙之间无显著差异。

菌斑检测结果显示：试验组两个基牙的菌斑比对照牙少。在治疗后 12 个月、24 个月、60 个月的评估中，远中对照牙明显检测到更多的菌斑（$P=0.03$）。

4 讨论

后牙 3 单位和 4 单位氧化锆基底的固定局部义齿保存率为 92%，这与参考文献提到的 5 年保存率为 94.3% 基本一致。

1 例 FPD 在靠近桥体的顶端出现断裂（图 1a ~ 图 1c），这可能是因为应力转移到了连接体上，或者是框架制作的厚度不够，且厚度不均匀。

1 例 FPD 出现大块崩裂，原因可能是患者有磨牙症（图 2），或修复体顶部的设计不合理（图 3）。修复体出现小块崩裂是因为咬合面粗糙导致（图 4），这与 Sailer 等的研究一致。 Sailer 等还发现，饰面瓷的粗糙度与崩裂的发生率有一定联系。

5 结论

在有限的小样本量研究中，可以得出以下结论：

- 3 单位和 4 单位 FPDs 氧化锆固定桥应用于后牙受力区，具有足够的机械强度。
- 大块的饰面瓷崩裂与固定桥设计不合理和磨牙症有关。
- 小块崩裂是因为饰面瓷表面粗糙导致。

表 2 FPD 的位置，牙位，复诊时间，检查情况，以及参照 CDA 评价标准评估失败修复体

FPD no.	位置* MA	CA	DA	复诊时间（月）	检查情况	CDA 评估
1	45	46	47	50	47：牙髓治疗；10 个月后，靠近开髓腔的饰面瓷呈圆形剥脱，更换 FPD	V
2	45	46	47	72	咬合面明显粗糙，小块崩裂	T
3	23	24，25	26	36	没有参与复诊	
4	35	36	37	72	–	
5	15	16	17	72	46 个月后，桥体和远中基牙出现大块崩裂	V
6	45	46	47	24	没有参与复诊	
7	45	46	47	60	–	
8	25	26，27	28	72	小块崩裂	
9	25	26	27	54	54 个月后，固定桥断裂，更换 FPD	V
10	44	45，46	47	48	没有参与复诊	
11	44	45，46	47	60	–	
12	14	15，16	17	60	脱粘，重新粘结	
13	45	46	47	60	–	
14	34	35，36	37	60	–	
15	23	24，25	26	12	没有参与复诊	
16	35	36	37	60	–	
17	25	26	27	60	–	
18	35	36	37	60	小块崩裂	
19	25	26	27	60	小块崩裂	
20	25	26	27	60	–	
21	15	16	17	60	–	
22	45	46	47	60	–	
23	25	26	27	60	–	
24	35	36	37	60	–	
25	35	36，37	38	24	没有参与复诊	
26	25	26	27	60	–	
27	35	36	37	60	–	
28	35	36	37	60	37：牙髓失去活力，行牙髓治疗	
29	45	46	47	60	–	
30	25	26	27	60	36 个月后，桥体和远中基牙出现大块崩裂	V

MA= 近中基牙；DA= 远中基牙；CA= 连接桥体；V=Victor（不可修改）；T=Tango（可修改）
*FDI 牙位记录法

表 3 参照 CDA 评价标准，评估修复体表面光洁度

表面光洁度评估	治疗后	12 个月	24 个月	36 个月	48 个月	60 个月
合格						
好	19（63%）	12（41%）	13（48%）	15（56%）	7（27%）	7（32%）
接受	11（37%）	17（59%）	14（52%）	11（41%）	17（65%）	13（56%）
不合格						
可修改	0（0%）	0（0%）	0（0%）	1（4%）	1（4%）	1（4%）
不可修改	0（0%）	0（0%）	0（0%）	0（0%）	1（4%）	2（8%）
总数	30（100%）	29（100%）	27（100%）	27（100%）	26（100%）	23（100%）
P^*		0.10	0.28	0.41	0.02	0.02

* 与治疗后对比

表 4 参照改良 CDA 评价标准，评估修复体边缘完整性

	好 (%)	接受 (%)	可修改 (%)	不可修改 (%)	P^*
治疗后	100	0	0	0	–
12 个月	100	0	0	0	–
24 个月	93	7	0	0	>0.99
36 个月	91	9	0	0	>0.99
48 个月	96	4	0	0	>0.99
60 个月	96	0	4	0	>0.99

* 与治疗后对比

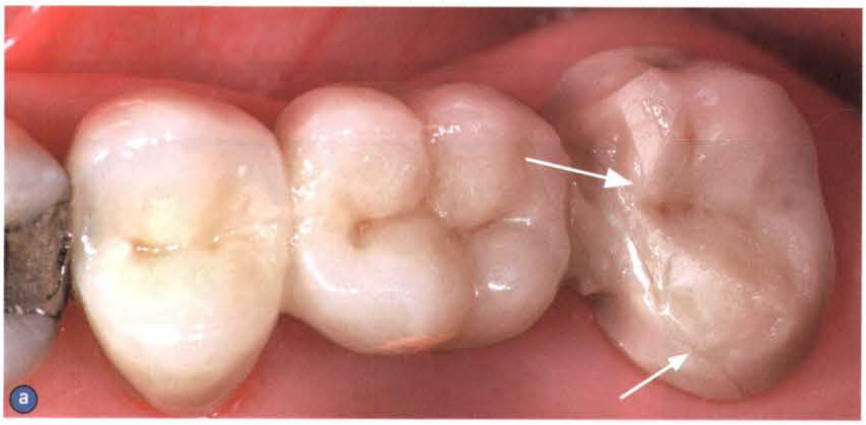

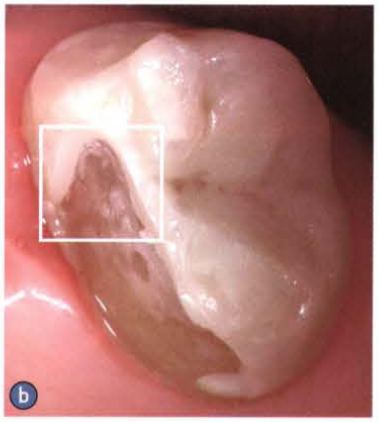

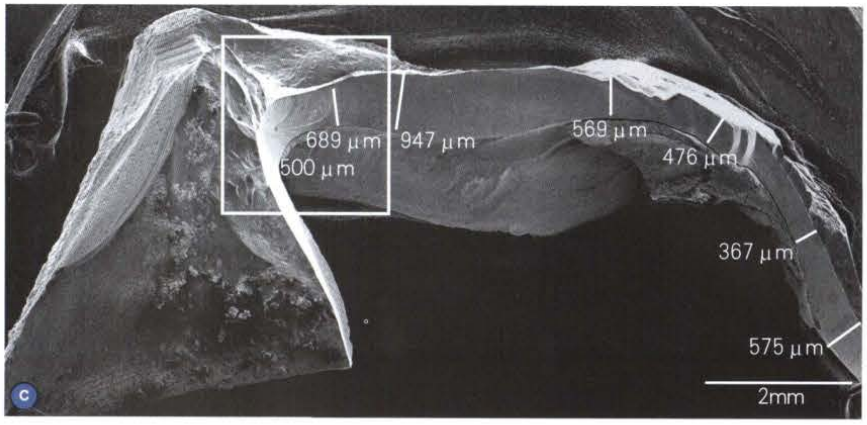

图 1 a. 远中磨牙固位体断裂边缘，饰面瓷崩裂；b. 桥体和基牙顶部的连接体内冠及饰面瓷断裂；c. 扫描电子显微镜分析固位体断裂区（顶部厚度约 370 ～ 950 μm）

图 2 因磨牙症和咬合面磨耗，导致桥体和远中基牙颊侧饰面瓷大块崩裂

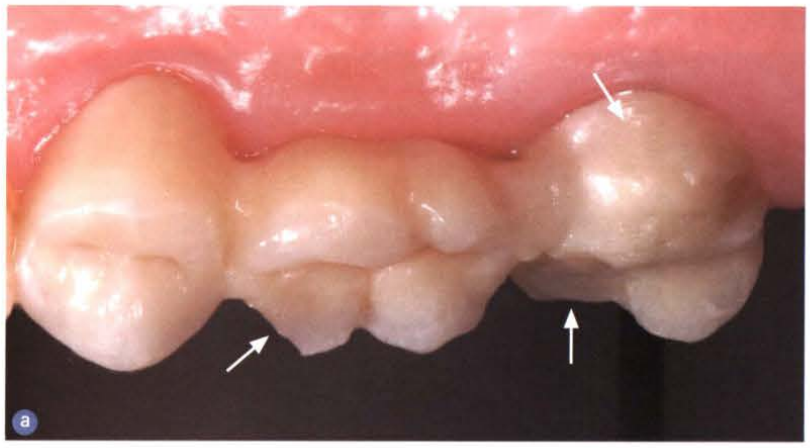

图 3 a. 桥体和远中基牙多处饰面瓷大块崩裂；b. 殆间距不足，限制了远中磨牙固位体的瓷层厚度

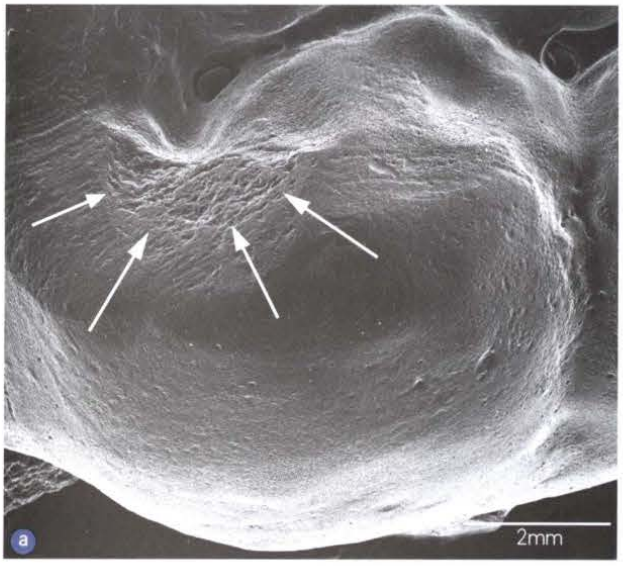

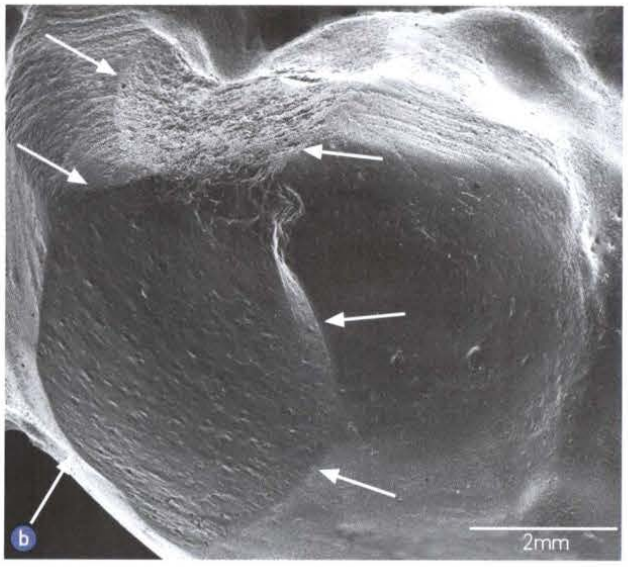

图 4 a. 扫描电子显微镜观察，修复体治疗 36 个月后表面略显；b. 扫描电子显微镜观察，该修复体治疗 60 个月后，复诊检查发现饰面瓷小块崩裂；崩裂的饰面瓷明显位于粗糙的咬合面附近

《口腔种植治疗图谱（第 3 版）》

本书是当代口腔种植学的经典之作，通过 1500 多幅精美彩色插图介绍了当前口腔种植修复的方法，不仅详述了种植修复的诊断和规划、操作所需设备、手术的设计和基本技术、术中技巧、种植术后的处理等，而且还在上一版的基础上，增加了种植手术的新进展、种植体处理、影像学诊断以及患者的选择等内容。本书内容全面、详实，可读性强，可供口腔科医师、种植科医师阅读参考，也可作为种植专科医师规范化培训用书。
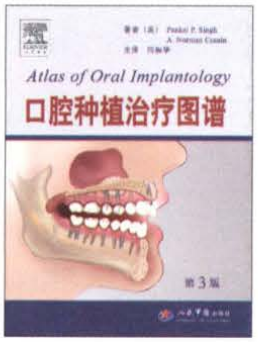
主译：闫福华（南京大学口腔医学院）
出版日期：2013 年 5 月 定价：450 元