软组织移植矫治局部牙槽嵴缺损改善牙龈及粘膜美学：缺损临床分类及矫治方法评估

Adjustment of localized alveolar ridge defects by soft tissue transplantation to improve mucogingival esthetics: A proposal for clinical classification and an evaluation of procedures

Stephan Studer, Roger Naef, Peter Scharer

原载 Quintessence Int 1997; 28: 785 – 805.（英文）

邱立新译　林　野校

摘要　局部牙槽嵴缺损美学上的正确矫治是修复中较棘手的问题。局部牙槽嵴缺损不但可采用一些修复方法进行矫治，而且可采用牙槽外科技术，即软组织增高增宽技术进行矫治。局部牙槽嵴缺损的术前分型，在评估软组织增高增宽技术的难度和预后上有重要意义。根据牙槽骨在垂直方向上及水平方向上缺损程度，提出的半定量分型法是对目前公认的定性分型法的补充。依据最初软组织体积量的测量，对不同的软组织增高增宽技术方法进行评估。旋转瓣技术适用于小的缺损（一个牙范围，水平方向上及垂直方向上的小缺损）。若软组织体积量上存在较大的缺损，必须采取上皮下结缔组织移植技术矫治。但此方法不能同时矫治其它牙龈及粘膜的美学问题（如：牙龈宽度不足，系带附着点高，牙龈瘢痕及色泽不美）。在这种情况下，提倡采用外置法移植技术。

介绍

认识到牙龈及粘膜美学问题并设计好矫治方案是美学修复重建中的关键。牙龈及粘膜美学问题的处理是对局部牙槽嵴缺损的修复治疗的挑战。

本文中所指的局部牙槽嵴缺损是指牙槽突上局部范围内软硬组织缺损。这样的缺损可随同单个牙或多个牙固定局部义齿修复而被修复，但它同一般的牙槽嵴萎缩吸收，以及涉及到牙槽突和颌骨体较大的骨缺损不同。

译者：北京医科大学口腔医学院
北京海淀区白石桥路 38 号 100081

若局部牙槽嵴缺损未采取外科手术矫治就进行固定局部义齿修复，往往会引发一些美学问题（表 1）：

1. 由于局部牙槽嵴在三维方向上缺损，即使牙龈乳头存在，扇型、牙弓状牙龈走行消失，牙间黑间隙出现。这不但引起美学及发音问题，而且增加食物嵌塞机会（图 1）。

2. 牙齿拔除或种植体丢失后，由于牙槽嵴的吸收，牙龈及牙槽粘膜丰满的外形丧失，导致固定义齿桥体区的修复重建困难。如果不采用外科方法矫治牙槽嵴缺损，对极个别病例可采用活动义齿修复，基托盖住缺损（图 2a – 2d）。

表1 不采取外科手术方法矫治局部牙槽嵴缺损存在的问题

美学问题	功能问题
无牙间乳头，牙间形成开放黑三角间隙	发音问题
唇颊侧外形丧失，设计桥基托困难	食物堆积在桥体下
不美观牙龈质地或牙龈宽度变窄	

图1 典型局部牙槽嵴缺损：由于三维方向上缺损，导致扇形牙弓形状走行的牙龈消失，牙乳头退缩，传统方法固定局部义齿修复时，会形成牙间黑三角区

3. 牙龈生理上的点彩结构易产生不美观牙龈结构及质地，因为此牙龈及牙槽粘膜易形成瘢痕。若牙龈太窄，则光滑、发红的牙槽粘膜增宽。

有人研究发现：在前牙美观区域，牙槽嵴的缺损没有进行外科矫治就采取固定义齿修复，患者对修复结果不满意，并发现46%患者出现食物嵌塞。此外，约20%患者对美学效果不满意。

本文的研究目的是提出牙槽嵴缺损的分型方法，并根据缺损的分型，术前作出对牙龈粘膜外科手术预期效果的初步判断。此外，还对手术治疗方法和非手术治疗方法矫治牙槽嵴缺损的效果进行对比。

局部牙槽嵴缺损的分型方法

根据局部牙槽嵴缺损的三维形状进行定性分型，并根据局部牙槽嵴缺损的范围和严重程度进行定量分型。

一、缺损的定性分型

缺损仅限定于颊舌向，也就是水平向缺损，归为I类或B类缺损（表2）。缺损仅限定于冠根向（垂直向），属于II类或A类缺损。在垂直及水平向都存在缺损归属为III类或C类缺损。

二、半定量分型（根据缺损的严重程度）

根据缺损的大小决定缺损的严重程度（表3），若缺损小于4mm为轻度，3－6mm为中度，大于6mm为重度。但是，此分型方法并没有准确表达出牙槽嵴缺损的大小，所以提出更为详细的半定量分型法，即从垂直方向上及水平方向上分别测量组织缺损大小。

垂直向缺损大小的测量是从缺损的最低点至两侧邻牙龈＋乳头尖连线的垂直距离（图3a）。水平方向缺损大小是从缺损最低点至越过两侧邻牙的颊侧牙龈缘或釉牙骨质界假想牙弓线的距离（图3b）。越过两侧邻牙龈乳头尖连线及假想牙弓线可半定量决定理想牙槽嵴形状，同时确定所需增高增宽的组织量。

三、半定量分型（根据缺损的范围）

考虑到缺损的范围，进行半定量分型（表4）。根据涉及到修复牙齿的数量，分为一个牙范围缺损、2个牙范围缺损、3个牙范围缺损或4个牙范围缺损。

四、牙槽嵴缺损分型同临床关系

根据牙槽嵴缺损范围、严重程度及缺损形状进行术前分型具有临床意义，因为此分型有助于对预后效果进行初步估计。软组织增高增宽术较骨组织增高增宽术创伤小。所以，根据此分型决定采取软组织增高增宽术还是骨组织增高增宽术，以及手术的次数，在临床上有指导作用。原则上，一个超过4个牙位软组织缺损需多次软组织增高增宽术才能矫治。但对于严重的缺损，只能考虑骨组织增高增宽术。

根据缺损的范围也可以对预后作出初步估计，一个牙范围缺损的软组织增高增宽术预后明显好于2个牙或3个牙范围缺损的预后。

图 2a、b 上颌左中切牙位上的种植体。因种植体周围炎治疗失败而取出，骨吸收导致牙龈及牙槽粘膜颊侧丰满外形丧失

图 2c、d 防止传统固定局部义齿的桥体基托区出现美学问题，局部牙槽嵴缺损通过 2 次软组织增高增宽术法进行矫治

表 2 根据局部牙槽嵴缺损在三维方向上的形状定性分型

分型的标准	Seibert's 专用名词	Allen's 专用名词
牙槽嵴高度正常，水平方向上或颊侧组织缺损	1 类	B 类
牙槽嵴高度正常，垂直方向上或冠根方向上组织缺损	2 类	A 类
垂直方向及水平方向联合缺损	3 类	C 类

根据缺损的严重程度同样有助于术前估计预后效果（表 5）。轻度缺损的矫治较中度缺损矫治简单。严重缺损的治疗相对复杂，通常需几次手术，每次手术间隔不少于 3 个月。

牙槽嵴缺损的定性分型也起着术前初步估计预后效果、判断手术技术难易度的作用。垂直方向上缺损的重建较水平方向上的缺损重建的难度大，II 类及 III 类缺损较 I 类缺损治疗的技术要求更高。

局部牙槽嵴缺损矫治方法

原则上，局部牙槽嵴缺损选择 2 种方法中的一种都可得到解决（表 6）。即：直接通过固定局部义齿或活动

图3a、b 根据垂直方向和水平方向上缺损程度——半定量分型

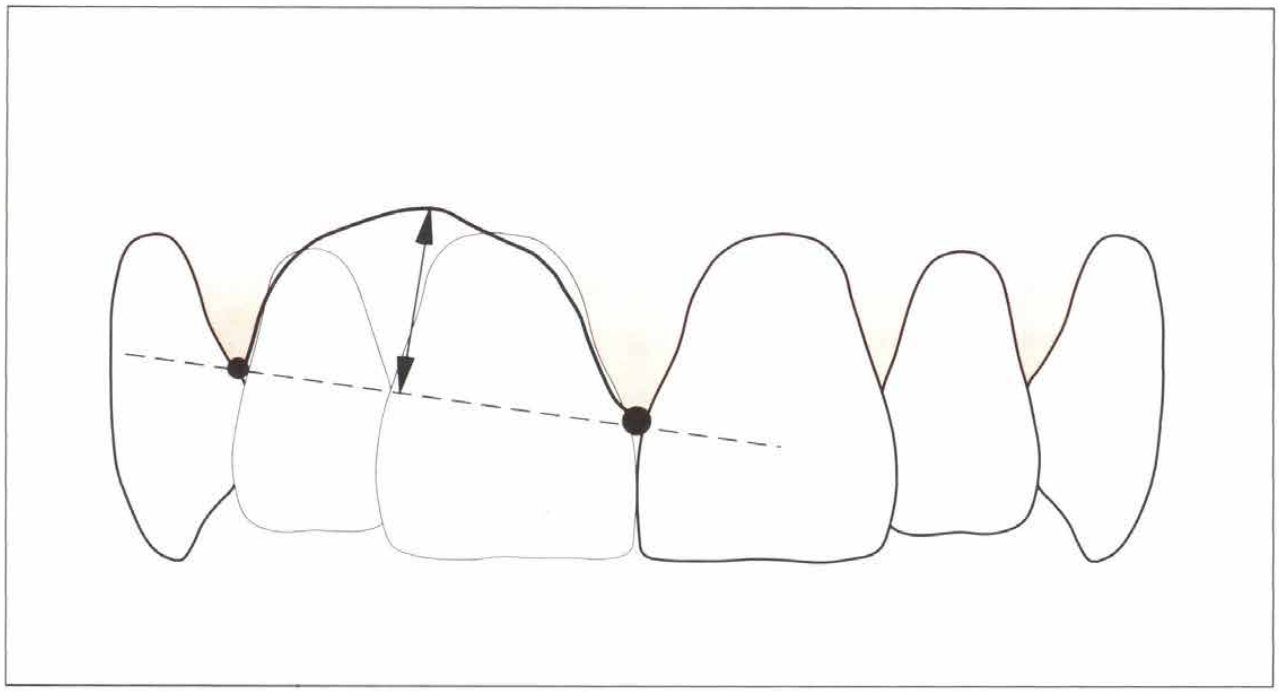

图3a 组织缺损的垂直部分是从缺损区的最低点至通过缺损区两侧邻牙牙乳头假想连线的距离

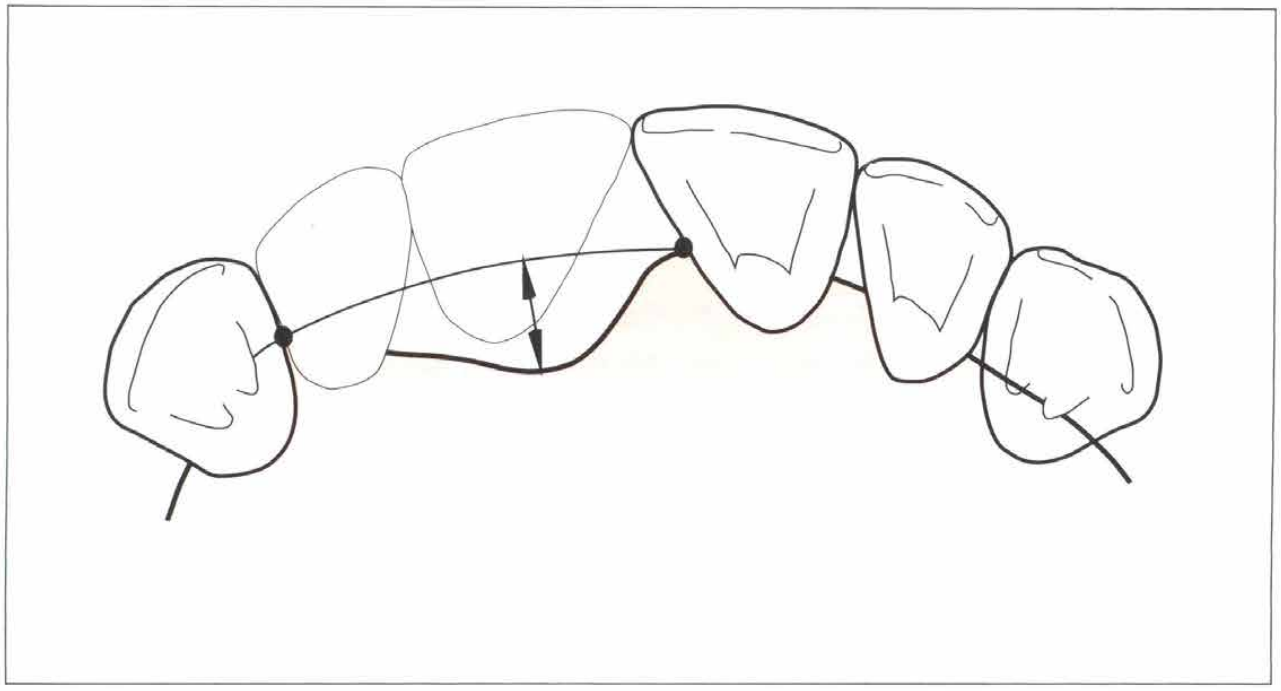

图3b 组织缺损的水平部分是从缺损区的最低点至通过缺损区两侧邻牙釉牙骨质界和颊侧龈缘假想弧形曲线的距离

表3 根据在垂直和水平方向上缺损程度半定量分型

垂直方向上分型标准(根据邻牙乳头尖决定缺损大小)		水平方向上分型标准(根据邻牙乳头尖决定缺损大小)	
小于3mm	轻度	小于3mm	轻度
3－6mm	中度	3－6 mm	中度
大于6mm	重度	大于6mm	重度

表 4 根据局部牙槽嵴缺损的范围半定量分型

分型标准	类型
1 个牙范围牙槽嵴缺损	1 个牙缺损
2 个牙范围牙槽嵴缺损	2 个牙缺损
3 个牙范围牙槽嵴缺损	3 个牙缺损
4 个牙范围牙槽嵴缺损	4 个牙缺损

表 5 局部牙槽嵴缺损术前分型同软组织增高增宽术预后的关系

预后		预后	
	缺损范围		水平上缺损程度
+ +	1 个牙	+ +	轻度
+	2 个牙	+	中度
+ / −	3 个牙	+ / −	重度
−	4 个牙	−	
	垂直上缺损程度		缺损类型
+ +		+ +	1 类
+	轻度	+	2 类
+ / −	中度	+ / −	3 类
−	重度	−	

+ +：非常好　+：好　+ / −：一般　−：有问题

表 6 外科手术方法和非手术修复方法矫治局部牙槽嵴缺损的可能性

非手术修复方法	外科手术方法
牙齿颜色的桥体弥补牙槽嵴缺损	软组织增高增宽技术
* 桥体向腭侧倾斜设计	★改良的旋转瓣技术
*“长”桥体设计	★改良的外置法移植技术
	★改良的上皮下结缔组织移植技术引导骨组织再生技术
	★单独应
用模仿缺失的软组织方法	★同自体骨联合应用
* 桥体的颈部采用粉红色瓷	★同骨代用品联合应用
* 粉红色硅胶材料制作可摘有弹性的人工牙龈	自体骨移植
	★下颌正中联合区取骨
	★髂骨取骨
	异质骨材料
	★磷酸三钙
	★羟基磷灰石

义齿修复进行弥补性矫治；或修复前进行外科手术矫治。

一、局部牙槽嵴缺损非手术矫治

局部牙槽嵴缺损可通过一些修复方法进行弥补性治疗，虽然患者免除手术之痛苦，但这些修复治疗常引发美学问题，还不宜进行口腔清洁。

1. 治疗局部牙槽嵴缺损的修复方法

修改牙齿颜色的桥体。

修改桥体颈部盖住缺损区。

桥体颈部制作成牙龈形状及色泽（图 4a − 4c）。

在多牙范围缺损情况下，桥体区丢失的软组织及龈乳头可以用一种粉红色材料模仿。固定义齿修复，粉红色的牙龈瓷烤在桥体颈部。可摘义齿修复，粉红色基托有同样作用。在萎缩牙槽嵴区，种植体支撑的固定义齿修复时，种植体颈部的软组织缺损也可用上述办法进行弥补处理。

2. 硅橡胶制成可摘式弹性人工牙龈

弹性人工牙龈虽然解决了局部牙槽嵴缺损，并可形成龈乳头样组织，但是，有增加菌斑堆积风险，以及老化和磨损问题，使用 2 − 3 年就需更换。

二、局部牙槽嵴缺损外科矫治方法

软组织增高增宽技术（表 6）。

涉及到一个牙或一个种植体范围的轻度牙槽嵴缺损，可单独采用软组织增高增宽术矫治。涉及到一个牙、2 个牙、甚至 3 个牙范围中度牙槽嵴缺损，也可通过不太复杂的软组织增高增宽术进行矫治。而 3 个牙以上范围的缺损，即使中等严重程度，则需做骨组织增高增宽术。

当采用局部可摘义齿修复时，软组织处理仅用于矫治不利的倒凹，并且防止术后产生松弛牙槽嵴。对于二

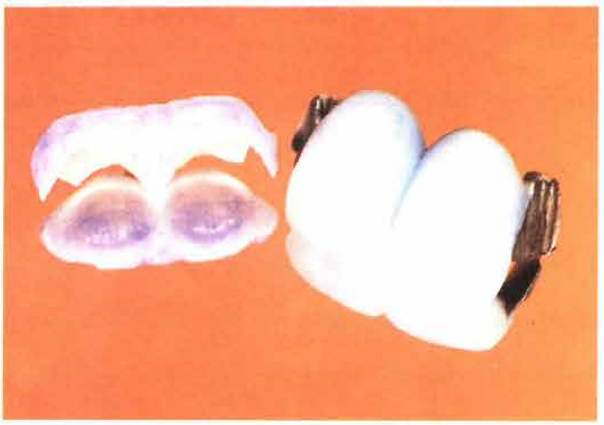

图4a-4c 非手术方法弥补局部牙槽嵴缺损，桥体区丢失的组织采用一种粉红色玻璃瓷进行模仿性弥补，这种瓷牙龈粘接到修复体的下面，使其固定

段式种植系统，可在种植二期手术（基台连接术）时进行软组织增高增宽术，改善牙龈及粘膜的美学效果。软组织增高增宽的方法见表 6。

引导骨再生技术也可矫治局部牙槽嵴缺损。起屏障作用的膜可单独应用，或同移植骨，或同骨代用品联合使用。在种植体植入的 I 期手术中最好应用引导骨再生技术，而不用软组织处理技术。种植体植入到非常理想位置上时，常造成骨裂开或骨穿孔性缺损，应采用引导骨再生技术进行矫治。

然而，当采用传统式或粘固式修复时，对于局部牙槽嵴缺损虽也可采取引导骨再生技术与骨移植，或与异质骨材料移植，如磷酸三钙、羟基磷灰石等联合应用进行矫治。但是，采用软组织矫治方法较佳，因为牙槽粘膜较薄，骨移植材料易移位及造成粘膜穿孔，并可妨碍以后种植体植入。

总之，当在采取常规修复治疗和在种植二期手术时，软组织增高增宽术为改善软组织美学提供了一个弥补手段。在种植 I 期手术中采用其它增高增宽方法较好，如：引导骨再生技术同骨或骨代用品的联合应用。而在大范围缺损情况下，最好在下颌正中联合区取骨，或进行髂骨移植。

对不同软组织增高增宽方法的评估

对不同软组织增高增宽的方法已作描述，原则上，这些方法分成 3 组（表 7，8 和图 5－7）。

1. 改良的旋转瓣技术。
2. 改良的外置法移植技术。
3. 改良的上皮下结缔组织移植技术。

移植的游离软组织是从硬腭的尖牙至第一磨牙区域内，或硬腭的粗隆区获得。

一、旋转瓣技术（去上皮带蒂的结缔组织瓣）（图 5－6）

表 7 矫治局部牙槽嵴缺损的软组织增高增宽方法

方 法	名 称
旋转瓣	旋转瓣技术；改良旋转瓣技术
粘膜移植	外置法移植技术；改良方法：楔状技术，内置法技术
结缔组织移植	上皮下结缔组织移植技术；改良方法：打孔移植法

表 8 3 种软组织增高增宽方法的优缺点

特点	旋转瓣	外置法移植技术	上皮下结缔组织移植技术
预后	非常好	一般——好	好——非常好
移植组织坏死风险大小	非常小	不能确定	较小
增加体积量大小	中等	较大	较大
同邻牙牙龈组织色泽协调性	非常好	一般——不好	好
患者痛苦大小	较小，一个术区	较大，2 个术区	中等——较大
同时矫治其它龈粘膜问题的可能性	不可能	可能	不可能

在缺损区牙槽嵴的腭侧牙龈表面作一梯形切口，用金刚石刀或 15 号刀片完全切除上皮组织，形成一个厚度大约 0.75mm、直接从骨面游离的梯形带蒂的结缔组织瓣，两侧的邻牙乳头要保留。在牙槽嵴的颊侧，形成一骨膜上软组织兜，去上皮的结缔组织瓣旋转后放置兜中，缝合固定。供区将 II 期愈合。

旋转瓣技术能保证缺损区有较美观的软组织色泽及质地，且仅一个手术区，手术简单、创伤小。因可供移植的组织量有限，对轻度 I 类缺损才能采取此方法进行矫治。当腭侧牙龈组织薄时（2mm 或小于 2mm），或曾发生过腭侧牙龈穿孔，应禁止采用此技术。

二、外置法移植技术（全厚游离龈外置法移植）（图 7－8）

受植区去掉约 0.75mm 厚角化龈上皮，保证微渗血创面；在活动的牙槽粘膜上形成骨膜上瓣，肌肉组织从骨膜上分离。从硬腭区取游离移植组织。为防止出血过多，手术范围不超过第一磨牙的腭侧根。同大约 1mm 厚游离自体牙龈移植相比，全厚层游离牙龈移植外置法技术需从硬腭取 6－7mm 厚的牙龈组织。此方法移植的牙龈组织要含有脂肪组织。

移植的牙龈组织按受植区大小进行修整，薄弱边缘修整成直角以利于同受植区边缘紧密结合。移植的牙龈组织的下方不能有空间，且不能受唇及颊的牵拉，保持其稳定对愈合非常重要。所谓楔型技术是外置法全厚层游离牙龈移植技术的改良。楔型技术中外置法移植的牙龈要缝到楔型兜内。

外置法牙龈移植技术同时可以矫治其它牙龈和粘膜美学问题，如：增宽角化龈的宽度；降低唇颊系带的附着；矫正牙龈色泽及牙龈外型。

此方法的缺点是增加组织量的大小不能准确判断。增加的幅度大小不仅取决于移植龈瓣的厚度，而且还取决于愈合后仍保持有活力结缔组织量。所以，术后移植龈血液循环及愈合是关键。此外，移植区牙龈的色泽及质地同邻牙区不协调。此技术适合于矫治 I、II、III 类缺损，以及色泽不好牙龈及不美观牙龈外型。

三、上皮下结缔组织移植（图 9、10）

受植区首先掀起一较厚梯形瓣，不能造成穿孔，要求水平切口位于牙槽嵴顶偏腭侧，垂直缓冲切口不涉及

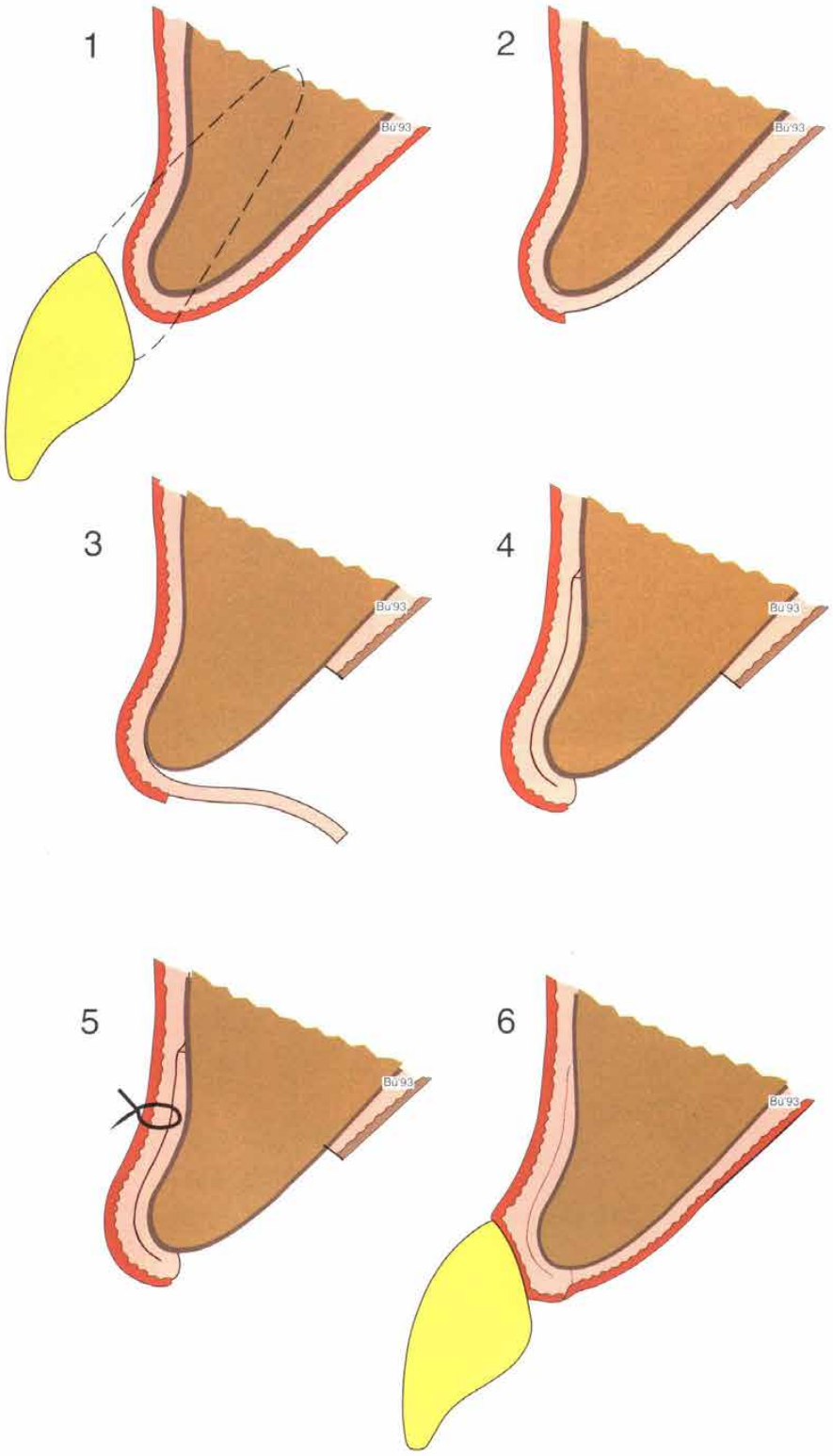

图5 旋转瓣技术（文章中有详细解释）

图 6a 缺损区的腭侧牙龈用 15 号刀片去掉上皮层，形成一向颊侧旋转的结缔组织瓣，邻牙牙乳头要保留

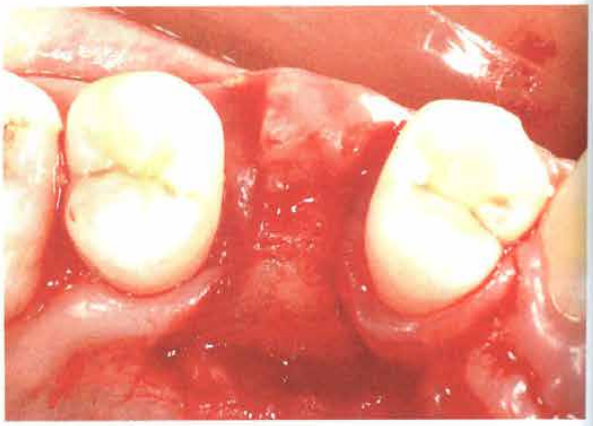

图 6b－6d 在颊侧制备一个骨膜上软组织兜，旋转的结缔组织瓣植入到兜内，在角化龈上采用两个单结缝合，使其固定，防止移位。供区会自然愈合

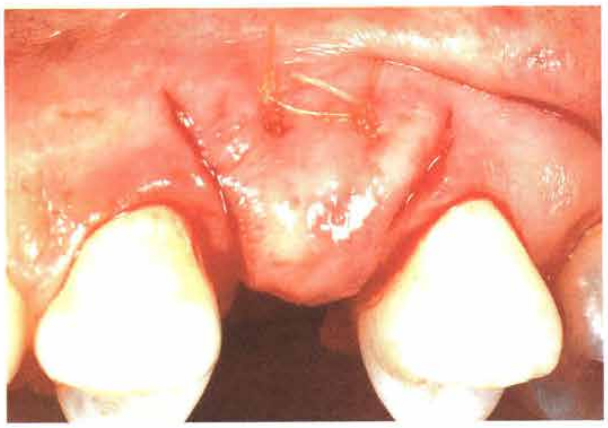

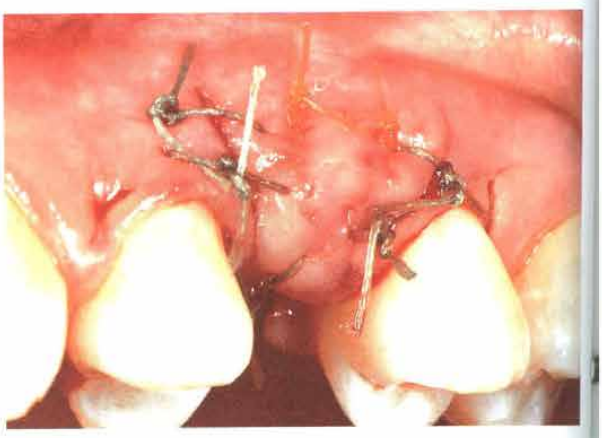

邻牙乳头。在硬腭区获取游离结缔组织。较早取结缔组织的方法为：保留 2－4mm 宽上皮带，游离的结缔组织修整至受置床大小，边缘呈直角接触；用可吸收线缝合固定，使其稳定；稍向根方移位的梯形瓣缓冲后向冠方复位，无张力下缝合。所谓打孔移植技术就是上皮下结缔组织移植技术的改良，即将结缔组织塞进牙槽嵴上软组织兜中。

上皮下结缔组织移植的优点：从美学角度上看，移植区软组织的色泽及质地与邻牙区较接近。其缺点，由

图6e-6g　术后3个月对桥体区进行处理，通过龈切矫治不对称的牙龈走行，上皮化后，戴入粘固式修复体，要求桥体的下面制成圆凹面，且高度抛光

于龈粘膜界向冠方移位，牙龈宽度变窄。此技术适合于I、II、III类缺损的矫治，但对角化龈较窄的病例不能采用此技术。

四、软组织增高增宽方法的选择(表8)

如果局部牙槽嵴不仅存在缺损，还存在其它牙龈及粘膜的美学问题，如：角化龈窄，唇颊系带的附着过高(接近牙槽嵴顶)，牙龈的色泽及外型不美观，可单独采用全厚层游离龈外置法移植技术进行矫治。可是，此方法存在局部缺损的牙槽嵴仅获得部分恢复的风险。若出现这种情况，需进行上皮下结缔组织移植，二次手术矫治软组织体积量上的缺损。此时已不存在牙龈及粘膜的美学问题。有学者报导，从增加体积量角度看，外置法移植技术较理想。旋转瓣技术应用范围较窄，适合于较小的缺损(小于3 mm)。对于中度至重度(大于4mm)缺损，必须采用上皮下结缔组织移植方法矫治，因可从腭部获取较多的软组织。

软组织增高增宽术如同成型外科手术，往往一次手术不能获得非常理想的效果。当存在较大牙槽嵴缺损，或矫治技术难度大的缺损，可采取分阶段多次手术的矫治方案，每次手术至少有3个月间隔。对于这种缺损，术前要向患者讲清楚多次手术的可能性。

讨论

一、适应证与禁忌证

软组织增高增宽术在修复学中其适应证为：

1. 上颌Kennedy 4类前牙缺失，患者要求固定义齿修复；存在轻度至中度牙槽嵴缺损，通过软组织增高增宽术获得美观的局部固定义齿修复。

2. 改善桥体及单个牙种植修复的美学效果。

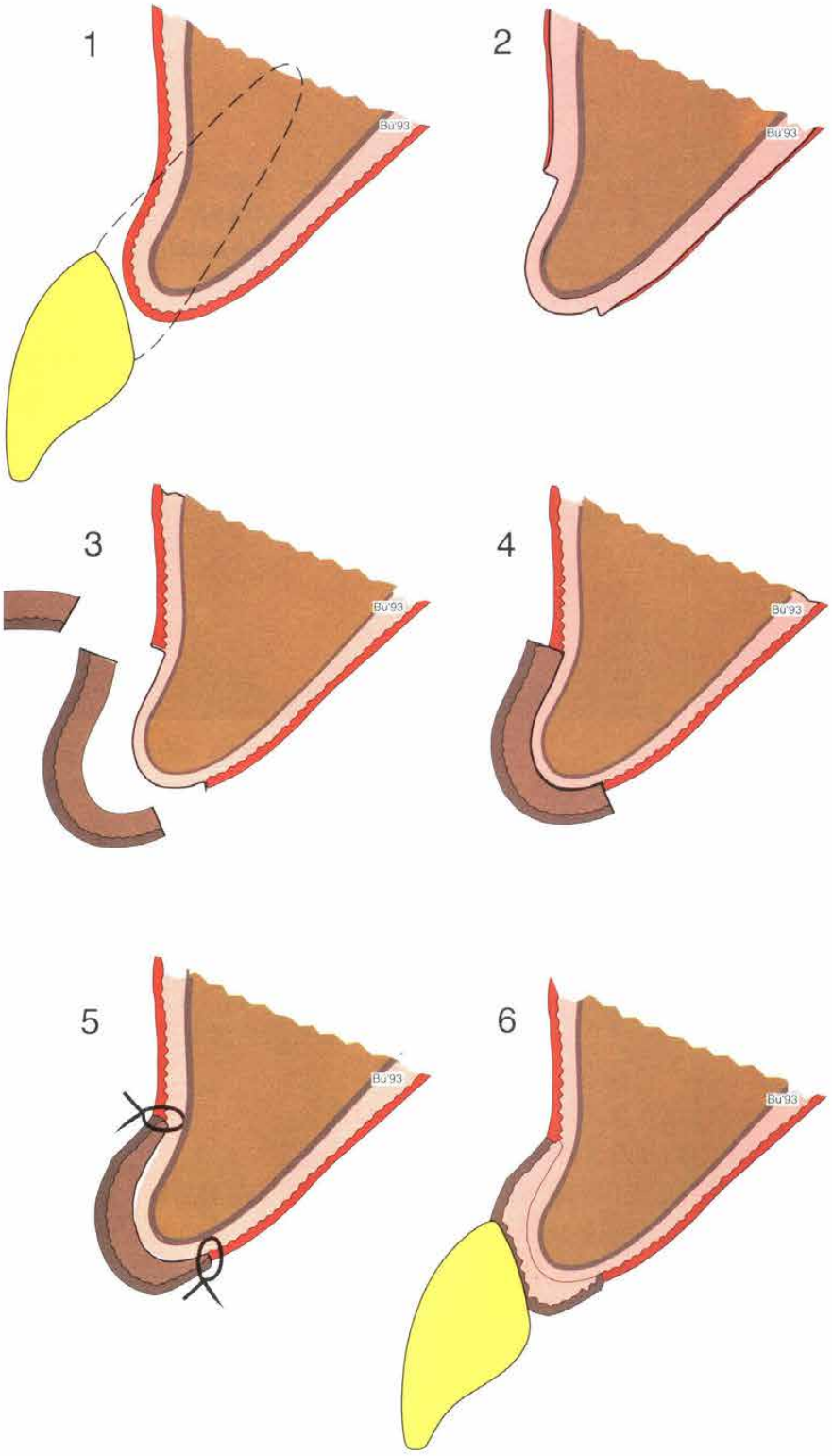

图 7 外置法移植技术（文章中有详细解释）

图 8a、b 局部牙槽嵴缺损同时伴有牙龈及粘膜美学问题，试戴蜡型显示：除了牙槽嵴缺损外，还存在角化龈过窄及颊系带有干扰

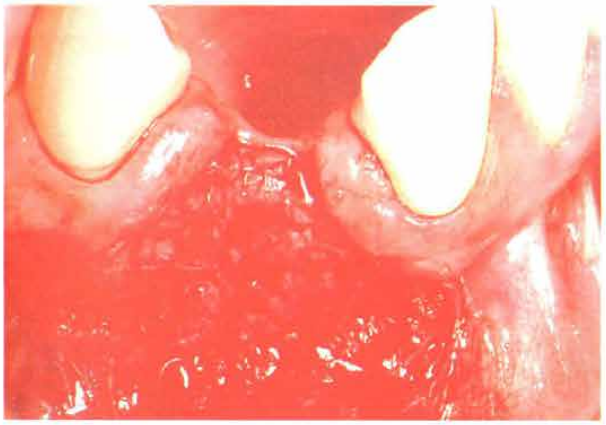

图 8c 受植区角化龈的上皮去除，保证出血面。在粘骨膜区制备骨膜上瓣

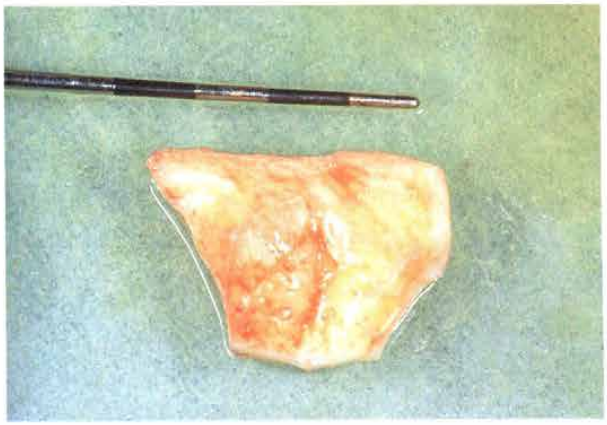

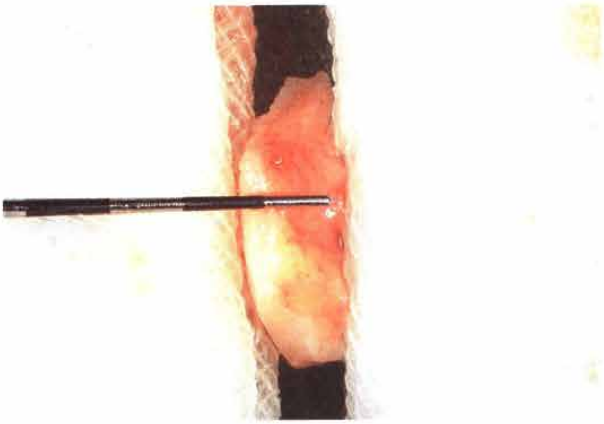

图 8d、e 从硬腭区取一块较厚移植组织，为了保证增加的组织量，故意保留脂肪组织。这不同于粘膜移植

3. 单个种植体丢失后或种植体周手术后，需成型外科矫治牙槽嵴缺损。

4. 矫治不美观的牙龈色泽及质地。

5. 个别病例，在设计局部活动义齿修复时，可采用软组织移植术消除摘戴方向上的倒凹，而避免创伤大的骨成形手术。

下列情况不能采用软组织增高增宽术：

1. 患者对美学修复的要求不高。

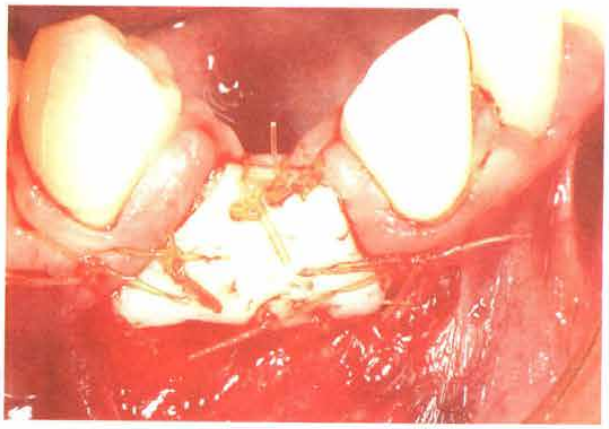

图 8f,g 移植的组织按受植床形状及大小进行修剪，去掉薄弱边缘，保证边缘有厚接触面，同时，移植组织下面无间隙，紧密贴合，并且不受唇颊系带的牵拉

图 8h 通过树脂材料加宽邻牙，减小缺牙间隙，粘固式修复体戴入

2. 缺损较隐蔽，笑时才能暴露。但多数人微笑曲线高，易显露牙龈及粘膜。

3. 邻牙有深牙周袋，且探针出血。

4. 无精细外科手术技术及牙周外科手术经验者。

5. 3 个牙或 4 个牙范围的严重缺损，只能采取骨移植方法解决。

二、固定义齿修复时软组织增高增宽手术时机掌握

对准备采取传统固定义齿修复的病例，软组织增高增宽手术要在修复前进行。同时防止临时义齿压迫增高增宽的牙槽嵴，避免术后收缩。临时固定局部义齿，可采用塑料义齿粘固固位，但在桥体区通过一个板（如正畸固定装置或锤造丝）在垂直方向上起支撑作用，防止修复体下沉压迫软组织增高增宽术区。

软组织增高增宽手术后，义齿的桥体一定要磨短，防止术后肿胀，软组织增高增宽区受压会产生局部坏死。而桥体在术后 4－6 周进行修整，用临时性树脂加长桥体。通过桥体的压迫和局部牙龈成型术，在牙龈上形成桥体牙床形状。每天用牙线进行清洁。术后 3 个月，最好 4 个月开始最终修复体的制作。

三、预防局部牙槽嵴缺损

局部牙槽嵴缺损的发生率相当高。一回顾性研究发现：前牙缺失的患者中，仅 9% 的无局部牙槽嵴缺损；III 类缺损最常见（占 56%），其次为水平向 I 类缺损（33%）；垂直向 I 类缺损占 2%。但多数局部牙槽嵴缺损矫治起来困难。

任何牙槽突外科手术都会造成牙槽骨的缺损。牙齿拔除时，尤其是骨粘连的牙根，一定要小心拔除，保护好颊侧骨板非常重要。对于骨粘连的牙根，在尽可能少

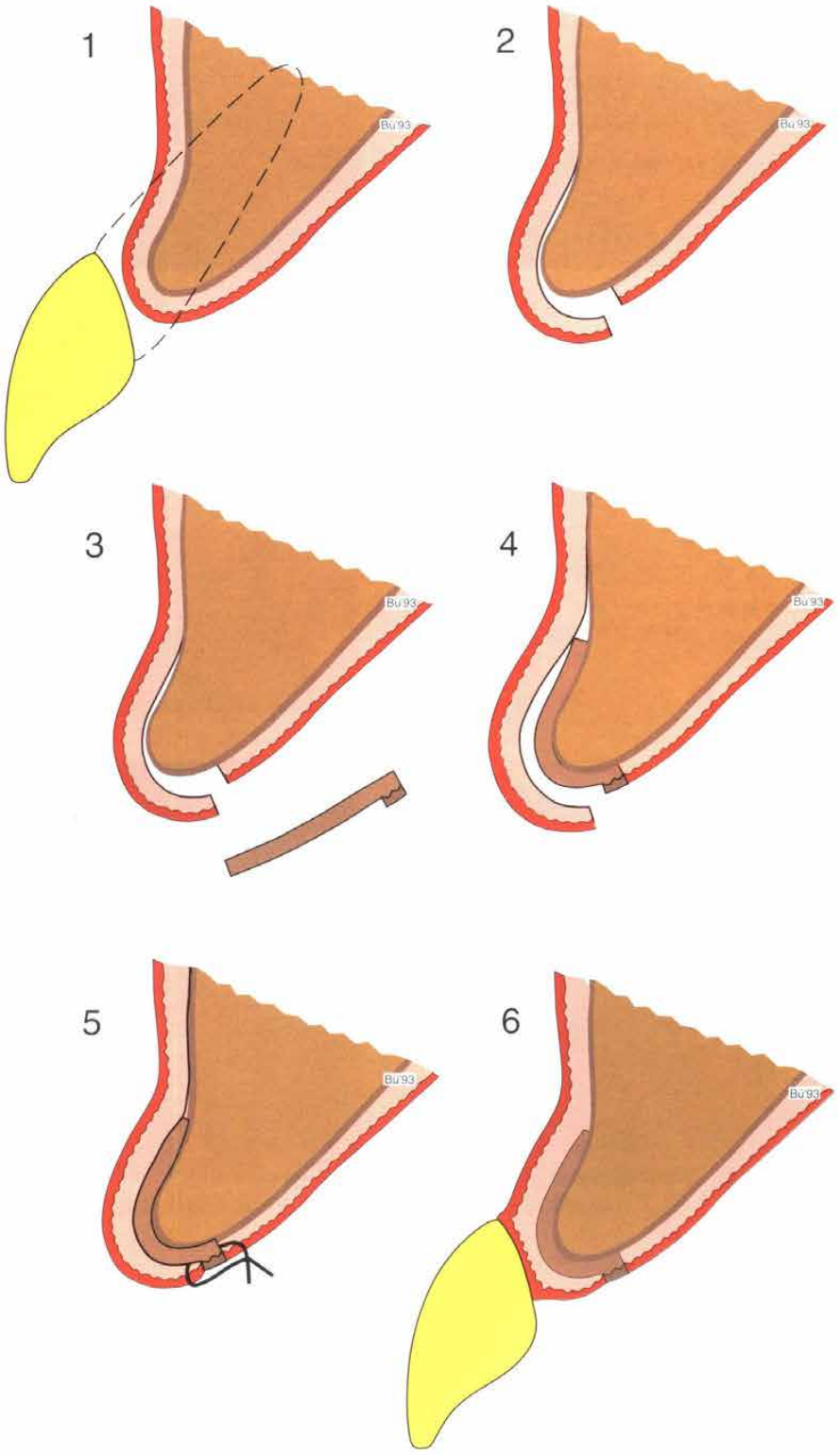

图9 上皮下结缔组织移植技术

图 10a、b　上颌左中切牙区，不美观长桥体的临时修复体试图遮盖住局部缺损

图 10c　受植区制备厚梯形软组织瓣，不能造成穿孔；水平切口位于正中偏腭侧，两侧垂直切口时，要保留好邻牙乳头

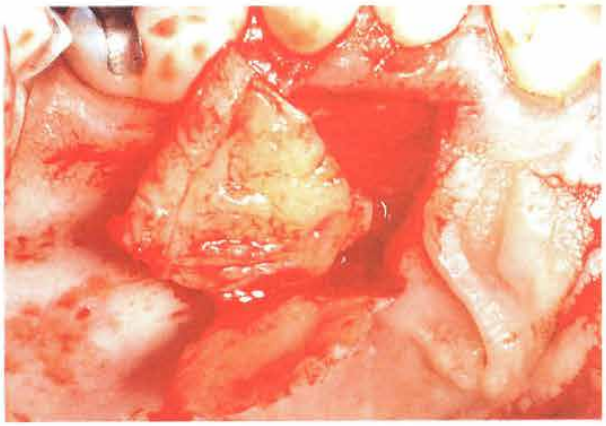

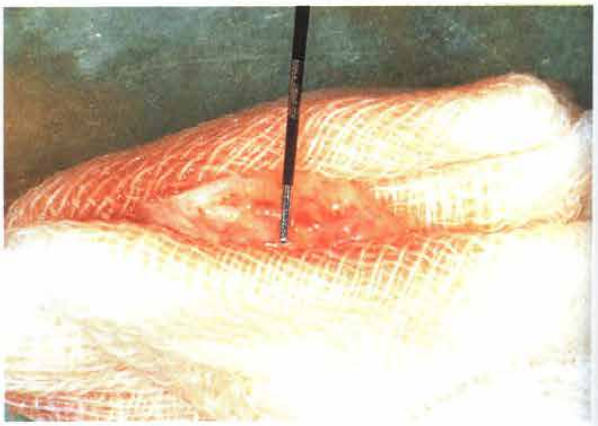

图 10d、e　从腭部取一块游离结缔组织，并带有 3mm 宽的上皮带，按受植区大小进行修整

量去除颊侧骨板的情况下，减少牙槽嵴塌陷。同样，对于前牙美观区的种植体，若种植义齿周围炎不能控制，就应尽早取出。由于仅有一少部分患者无牙槽嵴缺损，所以预防牙槽嵴缺损十分重要。

结论

适当选择病例，掌握好软组织增高增宽技术的适应证和禁忌证。对于固定义齿修复治疗，采用软组织增高增宽技术矫治局部牙槽嵴缺损是一有效方法。此方法不仅改善桥体区和单个牙种植区牙龈及粘膜的美学，而且防止出现发音问题，以及减少食物在桥体区的堆积，它同时拓宽固定义齿修复治疗的适应证。

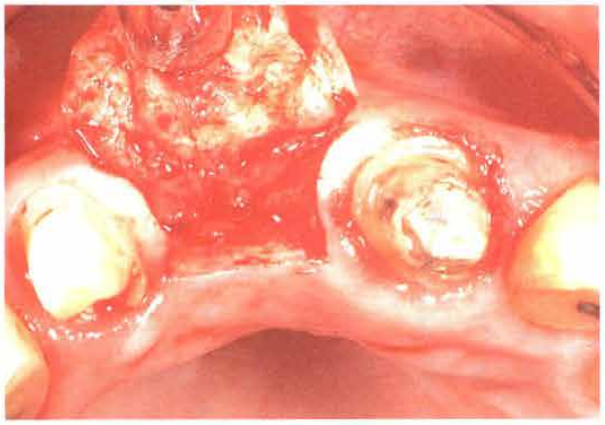

图10f-h　移植的结缔组织放置到缺损区，并用可吸收性线缝合固定。在软组织瓣的根方切开骨膜，软组织瓣可向冠方移位，尽可能保证无张力下缝合。此外，桥体一定要进行修整以提供术后肿胀的空间

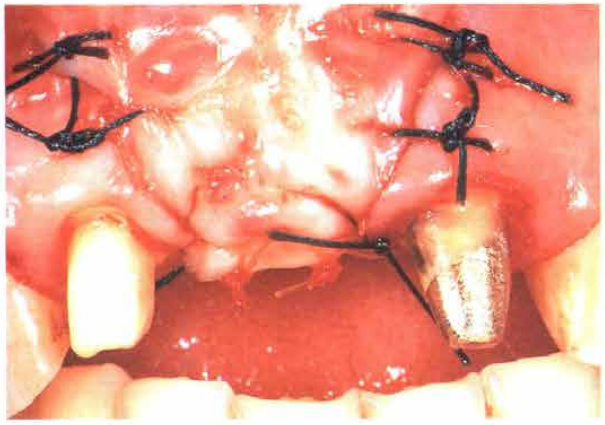

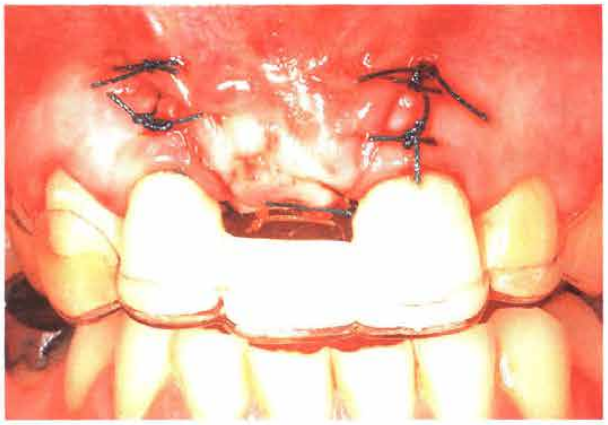

图10i、j　大约术后4-6周，临时的固定局部义齿要进行修整，患者每天要用牙线清洁

牙槽嵴缺损的术前分型对此技术的预后评估及外科手术难度大小估计有重要意义。我们根据水平及垂直方向上缺损的程度及范围，提出的半定量分型方法，是作为已被广泛接受的局部牙槽嵴缺损定性分型的补充。

根据体积量的测定来评估不同软组织增高增宽技术的效果。去上皮带蒂的结缔组织旋转瓣技术仅适合于在软组织体积量上存在的小缺损（即在水平及垂直方向上仅一个牙范围的轻度缺损）的矫治。对于较大的缺损，若仅涉及到软组织体积量问题，可采用上皮下

图10k、l 从右侧切牙至左中切牙的金属烤瓷桥，右中切牙区软组织模拟牙槽嵴，保证了桥体区的美学修复

结缔组织移植技术解决。但以上二项技术都不能解决其它牙龈及粘膜美学问题，如：牙龈宽度不足，唇颊系带附着点高，牙龈色泽不美等。但是，外置法移植技术（全厚层游离龈外置法移植）则能较理想的解决这些问题。