# 全瓷修复体在重建修复牙科中的应用:病例报告

Integration of all-ceramic restorations in reconstructive prosthetic dentistry : A case report
Marcus Abboud, Helmut Stark, Bernd Koeck
原载 Quintessence Int 2004;35:103~107(英文).

周永胜 译　　冯海兰 校

**摘要**　某男性患者其上下颌全牙列均为修复体，其中包括8个全瓷修复体、8个金属烤瓷冠和4个金属烤瓷固定义齿。修复体被跟踪观察了12个月，评估内容包括边缘的密合性、解剖形态、表面特征以及色泽。在观察评估期末所有的修复体都能很好地行使功能,无失败病例。全瓷高嵌体和金属烤瓷全冠间各项指标的比较无显著性差别。在这2种修复体中,牙龈均表现健康,很少有探诊出血;而且全瓷修复体的边缘密合性基本能与金属烤瓷全冠媲美。在菌斑附着生长方面,全瓷修复体表面更不利于菌斑生长。

对修复体美学要求的提高直接促使了新的全瓷材料和树脂粘接剂的发展。粘结性全瓷嵌体或者高嵌体可以减少对传统固位方法的要求并可修复牙体缺损。许多全瓷材料都有很好的生物相容性、稳定性、自然外观以及增强的物理粘接性能。

Trendpress 是一种注射型的全瓷系统，它是一种白榴石增强的、主要由玻璃组成的全瓷材料。白榴石晶体增强了瓷的强度而没有明显降低它的半透明性。这种材料对表面磨损有较强的抵抗能力，因为白榴石晶体在基质中的分布得到了改善。

这个病例描述了 Trendpress 全瓷修复体在前牙贴面和后牙嵌体/高嵌体中的应用,同时还介绍了金属烤瓷全冠和固定局部义齿的应用。

## 病例报告

某45岁男性患者,上下颌全牙列都需要治疗。总共采用了8个全瓷修复体、8个金属烤瓷全冠、4个金属烤瓷固定义齿。其中3个固定局部义齿的应用是由于继发龋，全瓷高嵌体则用来替代缺损的银汞充填体以改善美观。因为患者有习惯性夜磨牙症,因此有必要抬高垂直距离。在修复的牙齿中,有一颗(左上第一前磨牙)为死髓牙，此采用了铸造金桩加金属烤瓷冠修复（图1a~1c)。

去除龋坏组织后，使用中等或者细颗粒金刚砂钻针进行牙体预备。全冠和固定局部义齿预备中采用了台阶的设计形式，全瓷修复体各面则采用了内线角圆钝的肩台，肩台宽度为1.0~1.5mm。后牙殆面的预备量是2.0mm,前牙切端的预备量是1.5mm。高嵌体的边缘位于龈上或者齐龈(图2a~2c)。

用硅橡胶材料(Flexitime,Heraeus Kulzer)取全牙列印模。所有的预备体都用丙烯酸树脂暂时冠(CronDur Plus,BonaDent)恢复。

译者：北京大学口腔医学院
北京海淀区中关村南大街22号　100081

图 1a~1c 治疗前的临床情况

图 1a 左侧面观

图 1b 上颌殆面观

图 1c 下颌殆面观

图 2a~2c 全瓷修复体牙体预备

图 2a 左上第一前磨牙、第一、第二磨牙预备体模型

图 2b 下中、侧切牙的贴面预备

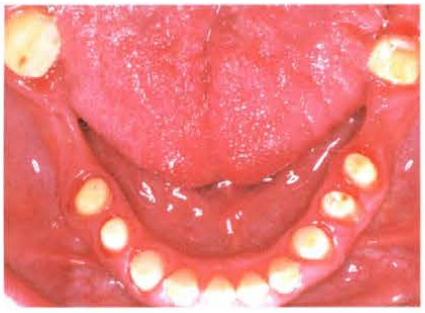

图 2c 下颌预备体的殆面观

修复体在技工室里由有经验的技师制作完成。贴面制作采用分层堆瓷技术以获得理想的美观效果。Trendpress 全瓷系统和 Trendkeramik 低熔饰瓷(Binder Dental)的成分相同。这样可以获得非常自然的美学修复体,而且使牙科技师的操作容易进行。高嵌体经染色形成逼真的全瓷修复体。

对于金属烤瓷全冠和固定局部义齿,采用 Trendgold Bio Alpha 合金(Binder Dental)。所有金属烤瓷修复体,除了在舌侧颈部留出 1mm 左右的金属颈环外,其它部位全部采用瓷覆盖。在唇颊侧,修复体由金属、不透明瓷和体瓷组成。它们在朝向冠边缘的部分逐渐变薄,从而形成尽量薄的金属边缘。

在粘接的时候都要检查全瓷高嵌体、贴面以及金属烤瓷全冠、固定局部义齿在预备牙上的密合度。依据加利福尼亚牙科协会(CDA)的质量评估系统,首先在模型上,然后在口内检查修复体的外形和形态、边缘密合度、邻接区、咬合关系、瓷的色泽和表面质地。用牙科探针和 Xantopren VL + 匹配性检测方法(Heraeus Kulzer)检查边缘的密合度。

为了达到持久的粘接界面,需要保证良好的干燥条件。因此,在修复体粘接时应使用橡皮障。保持粘接面的清洁并严格按照使用说明上的粘接程序小心进行操作是获得粘接成功的关键。

全瓷修复体的内表面首先采用 5%的氢氟酸(IPS 瓷酸蚀凝胶,Vivadent) 酸蚀 3 分钟,然后用 Monobond-S (Vivadent)进行硅烷化处理 60 秒。预备体的表面用浮石粉清洁。按照产品说明用 37%的磷酸凝胶(Vivadent)处理牙面 30 秒以进行牙面的全酸蚀。牙本质用 Syntac 经典牙本质粘接剂 (Vivadent) 处理。Heliobond(Vivadent)则作为一种釉质粘接剂使用。

粘接时先把粘接剂吹成薄膜,然后立即用低粘稠度的树脂水门汀(Variolink Ⅱ, Vivadent)封闭。用牙科探针或者牙线去除多余的水门汀。然后,各个面均光固化 40 秒。高嵌体和贴面粘接后应该仔细检查殆关系及咬合情况。

金属烤瓷全冠和固定局部义齿用 Harvard 水门汀(Richter & Hoffmann)粘固(图 3a~3c)。

图 3a~3c 修复体的临床印象，观察 12 个月后无改变

图 3a 左侧面观

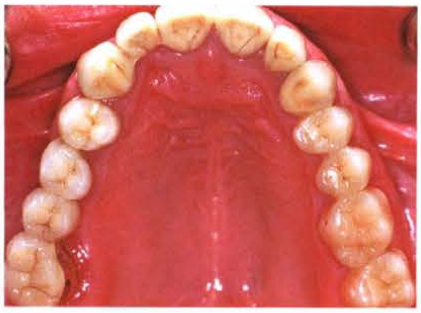

图 3b 上颌殆面观

图 3c 下颌殆面观

图 4a~4c "三明治"技术

图 4a 金嵌体和全瓷修复体

图 4b 左上第二磨牙金嵌体粘固

图 4c 全瓷修复体粘结于金嵌体上

左上第二磨牙的远中颈部边缘位于龈下，因而，采用了一种特殊的"三明治"技术：即薄的金属嵌体（表面熔附有不透明瓷）用传统的 Harvard 水门汀粘固于牙预备体上，而全瓷高嵌体则用 Variolink Ⅱ粘接于金属嵌体上（图 4a~4c）。

该患者分别在修复后 6 个月和 12 个月时进行复查，由同一位检查者按照 CDA 评价系统观察菌斑指数（PI）和龈沟出血指数（SBI）。在修复后 12 个月时，没有发现明显的不良指征，全瓷和金属烤瓷修复体都拥有自然的美学效果和良好的功能（边缘密合度、解剖形态和咬合接触）。有 2 颗前牙在贴面粘接之后的 2 个月里出现偶尔的冷热刺激痛。所有牙龈缘都非常健康，没有任何的颜色改变或者出血征象（SBI 指数）。没有一个冠出现明显的菌斑聚集现象（利用 PI 指数），也没有发现有修复体松动或移位现象。

## 讨论

全瓷材料的类型、所采用的粘接系统以及冠所承受的殆力会影响全瓷冠的使用寿命。全瓷材料或多或少都有一定的脆性，当所承受殆力超过临界应力之后都有可能发生折裂。为了保证其行使功能，对全瓷修复体的最低要求是：瓷的厚度至少达到 1.0mm 以避免径向裂纹出现；牙尖的半径至少在 4.0mm 以上，以避免类塑性（或锥形裂纹）出现。也就是因洞型预备尺寸不够引起的折裂比因瓷本身特性引起的更容易发生。

据报道，使用传统水门汀粘固的全瓷修复体有很高的失败率。而新的粘接技术和材料则能增强牙科陶瓷和牙本质的粘接强度并显著降低失败率。Sjögren 等人的报道显示在修复后 43.2 个月的临床观察中 110 个 IPS Empress（Vivadent）冠有 6%的失败率。其它的研究则显示，在修复 6 年之后 155 个 IPS Empress（Vivadent）嵌体和高嵌体的失败率为 5.1%，10 年之后 183 个全瓷嵌体的失败率为 3%。

新的白榴石增强型材料表面的抗折性能有了明显提高。正因为临床使用的可靠性有了显著提高，全瓷系统越来越被普遍使用而成为临床常规修复。

牙齿的位置和预备形式值得重视。粘接性全瓷修复体可以减少对传统固位方式的要求，少量的牙体预备就能达到修复牙体缺损的目的。薄弱的牙齿可以通过粘接修复体的形式得到加强，即通过牙体组织和修复体之间的有效粘接从而实现牙齿的修复。

全瓷冠修复时推荐使用位于釉质内的齐龈或者龈上边缘。全瓷和牙釉质的粘接强度是由于磷酸凝胶酸蚀的结果。如果冠边缘位于龈下,用牙本质粘接剂处理的牙本质粘接强度就相对弱。而且从技术上讲,在粘接时很难隔离龈下的粘接区域。

最近的研究报道称采用龈下边缘的全瓷冠其牙龈指数和对照组相比具有显著性差异。全瓷冠边缘的过度伸展能明显影响修复体周围牙龈炎症的程度。采用龈下边缘的后牙金属烤瓷冠其探诊出血的危险性是采用龈上边缘的 2 倍。

患者牙面的过度磨耗导致了殆面的严重损害,同时使咀嚼运动轨迹发生改变。磨牙症破坏了前牙对导平面功能和对美观有重要作用的牙体组织,导致咀嚼系统水平应力的增加以及相关的颞下颌关节改建。

选择合适的修复材料对保持正常的功能和协调的咬合关系具有重要作用。因为瓷有较好的美学效果,因此常用它来替代金基铸造合金。然而,瓷的主要缺点是对釉质的磨损。为了减少对对颌牙的磨损,新的低熔瓷材料被开发出来。因为这些材料的硬度较低,晶体相分布密度也较低,加上晶体颗粒较小,使得它们对釉质的磨损减少。

咬合关系对磨耗过程也有重要影响。通过选择性调殆可以改变咬合力的分布,均匀的接触有利于减少应力集中从而更好地保持咬合稳定。

全瓷修复体粘接后的牙体组织敏感是一种较常见的术后并发症。而牙本质粘接剂和树脂水门汀的发展使得此术后敏感症的发生明显减少。另一方面,牙髓会从粘接过程的激惹中恢复过来。同时,动物实验和体内实验已经提供了牙髓再生能力的证据。目前粘接性修复体发生术后敏感症的概率约达 3%。

对全瓷和金属烤瓷修复体采用相同的瓷粉进行制作可以形成自然的光学效果和协调的表面结构。一旦修复体被粘接以后,全瓷高嵌体和金属烤瓷冠就很难分辨。因为全瓷材料非常透明,残留牙体组织的颜色可以被透射出来,从而形成绝佳的美学效果。

## 结论

上述的全瓷修复体在观察 12 个月后没有出现任何问题,表明采用直接粘接全瓷修复体可在牙体预备量很少的情况下用于牙体缺损修复。总之,优越的美学效果、良好的可靠性以及很少的牙体预备量,这些优点使得全瓷修复体成为替代其它类型修复体的一种实用选择。