牵引成骨和组织工程 — 改善种植床条件的新选择

Distraction Osteogenesis and Tissue Engineering – New Options for Enhancing the Implant Site
Andres Stricker, Alexander Schramm, Eriko Marukawa, Günter Lauer, Rainer Schmelzeisen
原载 Int J Periodont Rest Dent 2003; 23:297 ~ 302(英文).

张宇 译　林野 校

摘要　在严重萎缩的下颌骨直接植入种植体是不可行的。学者们提出了多种重度萎缩下颌骨的重建方法并就此展开了讨论。使用牵引成骨技术可以获得骨重建效果并能避免供区并发症的发生，同时种植体将与术区固有的骨组织形成界面。在牵引过程中软组织也获得了牵引扩增，但种植区附着龈的缺乏仍会增加种植修复的难度。为获得长期良好的功能和美学效果，一些病例尚需行软组织重建。结缔组织移植和游离龈移植被推荐为创建种植体周围稳定的软组织结构的标准术式。同时又不得不考虑到供区组织量有限以及可能发生的供区并发症，体外培养角化细胞的移植提供了新的选择。牵引成骨、角化细胞组织工程以及骨组织培养可能会在当前的重建方法中越来越显现其价值。

在上下颌软硬组织量不足的病例中，以原有骨量条件植入种植体是不可行的。在此种情况下需行重建处理。上置法植骨、夹层法植骨和骨引导再生技术等被用于增加萎缩牙槽嵴的垂直骨量，但是这些技术可能会造成供区并发症或软组织关闭和伤口愈合困难等问题。

1996 年牵引成骨被作为一种垂直向骨重建的新概念提出。基于 Ilizarovi 法则和口腔颌面外科领域的经验，在截骨术后，通过稳定的牵引装置的牵张移动，血管化的骨面之间可以形成新骨。许多学者证实牵引成骨是一种可靠的下颌骨垂直向重建方法。

在一些病例中，附着龈缺乏可能造成种植体周围软组织条件不稳定。因而在此情况下建议采用结缔组织或游离龈移植。但考虑到供区并发症的发生率，移植自体软组织培养物可能会成为一种替代方法。1975 年有关人角化细胞的组织工程首次被报告。随后开始出现了多种培养和移植改良技术。预先获取少量软组织，然后将培养增殖后的角化细胞移植至受区使用。不仅自体皮肤 - 表皮移植被用于治疗烧伤或慢性溃疡患者，在牙周和修复前外科亦可见使用组织工程移植物方面的报告。

病例报告

患者女性，42 岁，因下颌牙槽嵴严重萎缩拟行种植修复(图 1)。考虑到使用短种植体的高失败率，为植入长度适宜的种植体需行术前牙槽嵴重建。

行前庭沟切口，保护双侧颏神经，于颏孔间块状截骨。使用微型锯及凿以保护舌侧粘骨膜软组织蒂。将牵引

译者：北京大学口腔医学院
北京海淀区中关村南大街 22 号　100081

图 1 曲面断层显示下颌骨严重萎缩

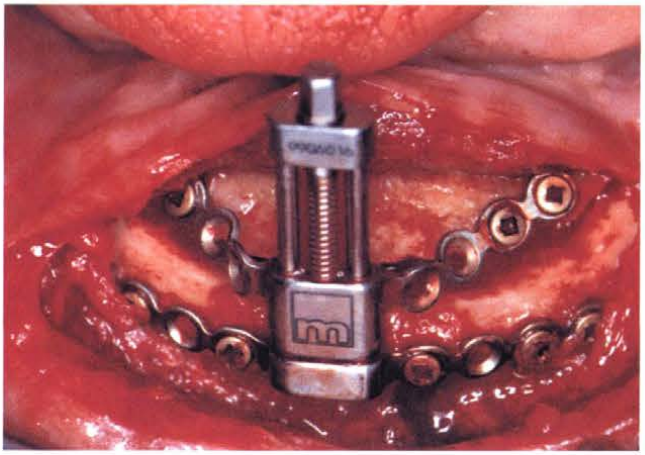

图 2 块状截骨及牵引器置入

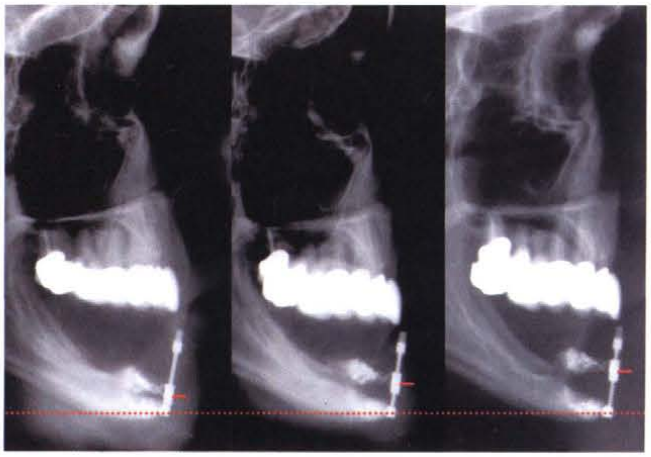

图 3 侧位片显示通过牵引成骨后骨高度增加

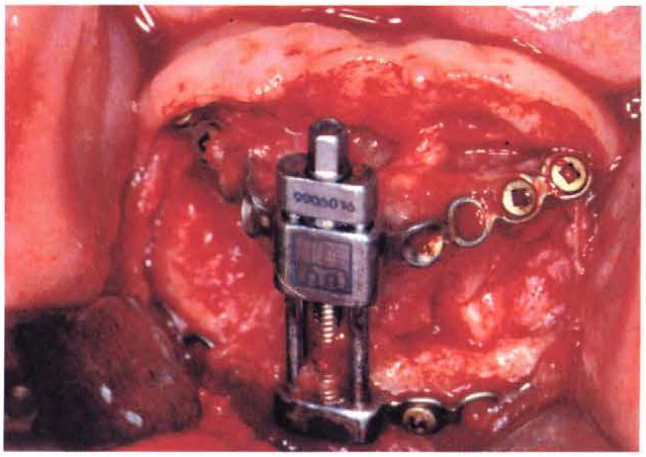

图 4 术后 3 个月拆除牵引器前可见截骨块间新骨形成

器(Track、Martin)固定于截骨块上(图 2),反复调试牵引方向后,用可吸收线(Monocryl 4.0, Ethicon/Johnson&Johnson)缝合关闭伤口。

术后 10 天拆除缝线,并开始旋开牵引器可动部分。教会患者旋转牵引器螺旋,每天 2 次,每次 0.5mm。10 天后牵引结束(图 3),安排患者按月复查。3 个月后,拆除牵引器并同期植入长度为 12mm 的种植体(ITI, Straumann)(图 4、5)。从新生骨区取活检送病理科检查。组织学评价证实新骨的形成为膜内成骨(图 6)。种植体植入愈合 3 个月后(图 7),由于前庭沟平坦需行软组织重建(图 8)。为此,在软组织成形术前 4 周,取 2mm × 3mm 大小腭粘膜(图 9),与 50cl 自体血一并送至实验室进行组织工程培养。

采用酒精消毒标本后,以 DF 培养基(Dulbecco's Modified Eagle Medium with L-glutamine)、营养混合物(Ham' s F-12 with glutamine)、1% 青霉素/链霉素、10% 血清、2% hepes、人表皮生长因子 10μg/L、胰岛素 5mg/L、人铁传递酶 5mg/L、三碘甲状腺氨酸 1.36μg/L、氢化可地松 0.2 mg/L、霍乱毒素 0.0085 mg/L、腺嘌呤 0.024g/L、精素 10.5 mg/L 和 10% 血清,在 37℃,5% CO_2 的细胞培养箱中培养 3 个周期,每周期 4 天。14 天后,加入 1: 1 的 DF/KCSFM(Keratinocyte-SFM, Gibco Life Technologies)和 2.5% 血清。血清经离心,并在 56℃ 失活 30 分钟。

软组织成形术前一天,细胞在 37℃ 以 5% CO_2 和胰岛素(Gibco Life Technologies)培养 8 分钟。通过过滤网(100μm)过滤细胞,并用磷酸盐缓冲液冲洗至 50ml 试

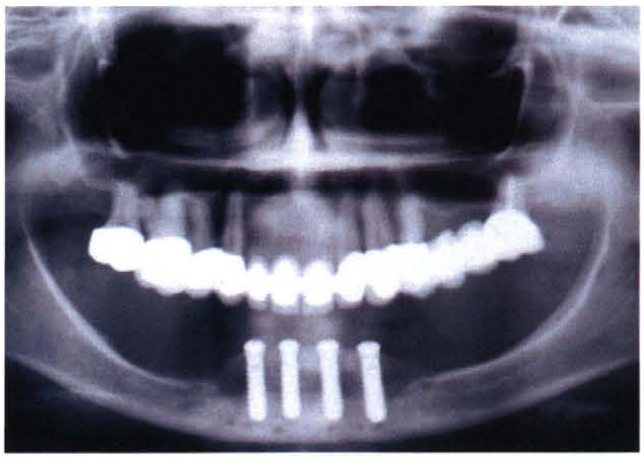

图 5 曲面断层显示拆除牵引器后种植体植入情况

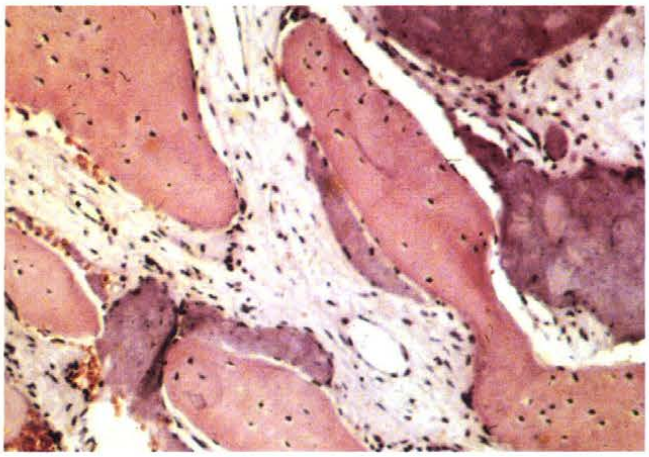

图 6 新生骨区标本的组织学表现（甲苯胺蓝－品红染色，×100）

图 7(右图) 侧位片显示种植体位置

图 8 种植体植入术后的临床表现

图 9 临床获取活体组织标本

图 10 显微镜下观察显示角化细胞离心生长

管中以备末次离心(图 10)。然后将浓度为 10^6/mL 的细胞液覆盖于可吸收膜(Tissue Foil e, Baxter)上。在种植体周围软组织成形术中，将体外培养的角化细胞覆盖于创面上(图 11)。将丙烯酸树脂夹板固定在二期暴露的种植体之上 10 天以获得更适宜的软组织塑型效果。4 周后行永久修复。

结果

术后未给予抗生素，在牵引、种植和软组织成形术后均未出现并发症。术后前 3 个月移植的软组织由 8mm 收缩至 4mm(图 12)。临床检查结果说明种植体周围软组织状态稳定。戴入永久性修复体 1 年后经临床评价显示所有种植体周围有 3～4mm 稳定的附着龈，探诊出

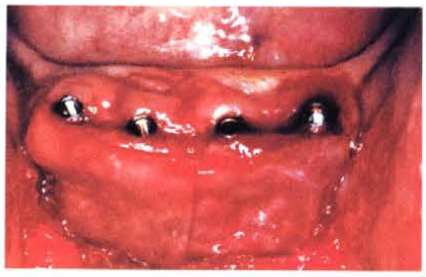

图 11(左) 前庭沟成形和覆盖于粘骨膜之上载有细胞的膜

图 12(右) 软组织成形术后 2 周口内像

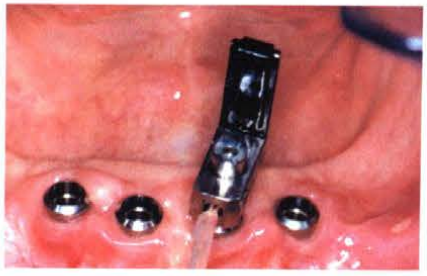

图 13(左) 种植体负重 18 个月后的临床表现。共振频率分析检测种植体稳定性的结果显示骨结合良好

图 14(右) 种植体负重 18 个月后的 X 线片表现

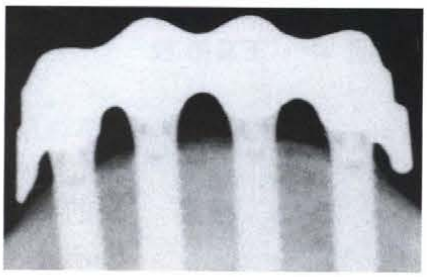

血检查显示无炎症表现。使用共振频率分析(Ostell)检测种植体稳定性,结果说明所有种植体骨结合良好(图 13)。经曲面断层片和根尖片检查显示存在 0.6mm 骨吸收(图 14)。在最近的 12 个月中,共完成了 14 例组织工程角化细胞的移植重建。培养细胞在创面区生长良好。

讨论

因下颌牙槽嵴严重萎缩造成的传统义齿修复稳定性不良可能会引起患者的心理问题。为植入足够长度的种植体,许多病例需行牙槽嵴重建。上置法植骨、夹层法植骨、引导骨组织再生技术是目前常用的方法,但它们常会出现供区并发症或软组织裂开等问题。作为一种新的治疗选择,牵引成骨可以在不需植骨的情况下形成新骨,并且种植体与骨间能形成稳定的界面。尽管在牵引过程中软组织获得了增殖,但由于软组织萎缩,剩余角化粘膜呈窄条样,这些病例尚需要再次手术以增加附着龈宽度和重新塑型前庭沟。为获得长期良好的功能和美学效果,结缔组织移植和游离龈移植等软组织重建方法被用作为创建种植周围稳定软组织结构的标准术式。但我们必须考虑到患者供区并发症及组织量有限等问题。体外培养角化细胞的移植是一种新的选择。结合应用牵引成骨和角化细胞组织工程的临床结果显示这种更小创伤的重建方法可能会被作为一种新的种植体周围软组织的重建替代方法而为人们接受。以上观点尚需进一步的长期研究证实。