译文

牙体磨损和酸蚀症的全面而保守的治疗修复 第二部分：临床进程和病例报告

A Comprehensive and Conservative Approach for the Restoration of Abrasion and Erosion
Part II: Clinical Procedures and Case Report

Didier Dietschi, Ana Argente
原载 Eur J Esthet Dent, 2011, 6: 142-159（英文）
刘若宇 译 邵龙泉 审

摘 要

本文提出一种治疗牙体磨损的全面而保守的方法，该方法以微创复合修复术为基础治疗前牙和后牙的龋病。依据组织缺失的严重程度和现存后牙修复体大小，有三种相关的治疗方法可供选择。实际上后牙的状况可引导临床医师做出最合适的修复选择。在组织缺失有限和充填体较小的情况下，只须考虑直接修复的方法。对于组织缺失中等和现存的修复体大小中等的病例，建议使用直接和间接复合修复体联合修复。而对于大量组织缺失和修复体较大的病例，通常选择间接修复的方法。通过粘结修复术，主要包括建立直接复合体，可重建以前牙为导向的修复体和正确的笑线；在组织破坏更严重、颊侧形态丧失或牙体变色的情况下，可使用贴面或全冠进行修复。

本文的主旨在于，通过使用不破坏牙体硬组织的粘结修复术，从而阻止组织的破坏以及恢复牙齿的正常牙体生物力学性能、功能和美观。

专家点评

邵龙泉教授点评：牙体磨损和酸蚀症是两种常见的牙体硬组织疾病，近年来发病率日益增高。但其发病机制复杂，早期症状不明显，多数患者主动就诊时，已出现牙体硬组织较大程度的破坏及丧失，故多须接受相应的修复治疗。针对该疾病的后期治疗，通常采用一种以微创复合粘结修复术为基础的方法来进行全面而保守的治疗。根据其缺损程度以及现存后牙修复体的规模来选择最恰当的修复方法。本文主要介绍了针对前牙或后牙不同的实际情况而采取的不同的修复方案，旨在尽可能减轻创伤从而重建咬合关系、恢复牙齿正常的功能和美观。通过对具体病例的讨论，进一步证实了选择正确修复方案的重要性。为临床此类病例的修复治疗提供了新思路。

译者单位 南方医科大学口腔医学院
广州市广州大道北1838号 510515

1 引言

本文第一部分介绍了多因素导致的牙体磨损，其发生率及相关的病理过程是口腔专家们日益关注的问题。如咀嚼习惯改变，饮食结构不合理，机体用药情况，以及药物导致的胃酸反流、唾液成分改变和流速下降等均会引起酸蚀症。此外，日间紧咬牙和夜磨牙患者也日益增多，而且多伴有生理功能紊乱和美观问题，易导致牙体磨损的发生。这一点已逐渐成为早期诊断牙体磨损的重要标志，因此，应及时采取干预措施，必要时采用合适的修复方法进行治疗。

在前面的文章中，介绍了一种可恢复牙体的解剖形态和美观作用、并能避免组织进一步破坏的治疗方法，这种方法着重于全面的诊断和保守地使用粘结修复术。变色牙的直接或间接局部粘结修复的另一个特点，在于延缓创伤性更大的修复重建。在远期的维护期间，对这类患者的生物机械性能有积极作用。实际上，粘结技术和混杂复合材料技术的应用，特别是在中度牙体磨损的治疗上，已经被证实是非常有潜力的。其他材料，如硅酸锂，因其改良的机械性能现已被用作复合树脂的一种替代材料。同时，临床报告也证实，在要求极其严格的临床环境中，它们也能表现出优良的临床性能。

本文的第二部分主要通过运用局部复合体修复磨损的牙齿来说明这种微创治疗方法的适应证。这部分章节的主旨也在于渐进地介绍相关的临床程序。

2 全面治疗方法概要

这种牙体磨损的系统性治疗方法包括了三个阶段：①通过一个全面的病因性、功能性、美学性的临床调查，制定出一个建立在病因学上的治疗策略／计划；②预防性和修复性的治疗阶段；③维持期的治疗阶段。

病理学的调查包含了整体的医疗风险或机体功能紊乱（例如神经源性暴食症、胃食管反流、食管裂孔疝、曾用药物史）的因素，局部危险因素包括如紧咬牙和夜间习惯性磨牙，以及其他功能异常的习惯、异常咬合关系、活动性龋病、牙周疾病、易感性口腔疾病和唾液变性（流量、缓冲空间和组成成分的变化）。采取任何可能的措施来减少风险因素后确定治疗计划，包括上殆架后对模型进行功能性分析，从而制作局部（中度牙体磨损）或整体蜡型（重度牙体磨损）。蜡型能够辅助设计和建立更佳的咬合关系，适当的咬合垂直距离（VDO）补偿了组织的缺失，也为前牙的修复创造了空间，同时通过改良的前牙导向能够引导出更为理想的笑线（尽可能的减少过度的磨削切割，见图1）。而后，修复阶段以间接修复为起始（建立一个新的VDO），随后进行所有后牙的直接修复，从而实现前牙的直接或间接修复（图1）。维持阶段包括系统地使用夜用护板或其他的“治疗性装置”，定期的检查修理或必要时重新制作修复体。

Dhal 介绍和推广了通过增加 VDO 来治疗或恢复病人的异常牙体磨损的方法。其基本原理是用金属装置来打开咬合，从而使牙齿被动移动直到新的咬合，然后用一定的装置保持该间隙。牙齿的移动主要是由于腾出了殆间隙而殆向移动，同时伴随着牙槽骨的生长及牙间接触点的破坏。根据这种观点，在4～8个月后有一定比例的受试者发生此类现象。

2.1 后牙修复的治疗计划

虽然治疗需求通常优先考虑的是病人前牙的情况，但是组织的缺损量和后牙区的修复体大小引导着整个治疗计划。以下是三种可能面临的关于后牙的情况：

· 极小的组织缺损，无修复体。

· 中度的组织缺损和（或）中小型的修复体。

· 大量的组织缺损和大量／以金属为主的修复体。

治疗背景和修复材料的选择建立在上述情况的基础上（图1）。关于前牙的治疗，它们的生物力学情况将引导临床医师使用直接复合体或间接陶瓷修复体进行修复；治疗背景和材料的选择将会在下文作更深层次的描述。

2.2 微创治疗方法（只适用于直接复合体）

首先要面对的有轻度和中度的组织缺损两种情况，通常通过直接复合修复体来获得VDO的提升（图1：左边和中间的柱形图）。当组织没有缺损时，由于咬合的调整可能是暂时的，因此均可使用任何类型的复合材料（流动性或恢复性的复合材料）。在这种情况下，材料的磨损将通过牙齿的被动萌出来代偿，直到直接牙间接触的重建。通过一种由坚硬而耐磨的材料（复合材料或烤瓷材料）制成的前牙修复体，

增加的VDO得以维持。最常见的情况是当中度的组织缺损和小型的修复体共存时，使用混杂复合材料进行直接修复。尽管间接修复技术也能够解决这种情况的问题，但由于直接修复无需边缘的预备且无需降低咬合效率，并且允许在有限的咬合间隙中进行修复，因此使用直接修复的优点依然十分显著。

预先制作的蜡型能够引导前牙和后牙的排列；因此，硅橡胶导板常被用作口内关系的转移，从而尽可能准确地达到预期的咬合关系和笑线（图1）。图2说明了这种治疗方法的临床应用。

图1　前牙和后牙治疗方法。a.前牙的治疗方法：通常通过预期的前牙功能和笑线为导向，使用全面的治疗方法。根据解剖形态改变的大小和程度，在模型上制作前牙或全口蜡型，同时确定所需增加的颌间垂直距离，以达到最终的修复目标。临床医师利用树脂或硅橡胶导板来转移口内的数据。在后牙咬合关系建立后，完成最终前牙修复体。这里介绍了一种直接复合体的修复方案：在这个病例中，使用最小厚度为1mm的修复体来抵抗功能的压力；b.后牙的治疗方法：通过组织缺失的总量和现存修复体的大小来选择修复材料和方案：左边的柱形图：没有牙齿的磨损和龋病，建议使用直接复合体修复（任何类型复合体）；中间的柱形图：在中度牙齿磨损和中等大小的修复／龋坏相对较小的情况下，建议采用直接复合体修复（混杂复合材料）；右边的柱形图：在严重的牙齿磨损和较大龋坏／修复体的情况下，建议采用牙色型间接复合体进行修复（复合体和全瓷修复都是最佳选择）

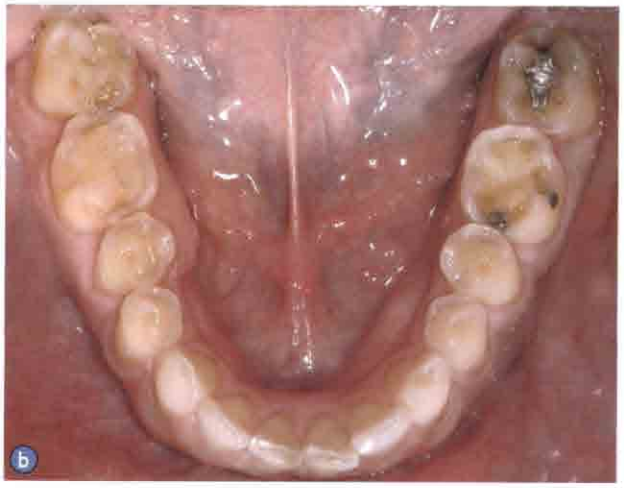

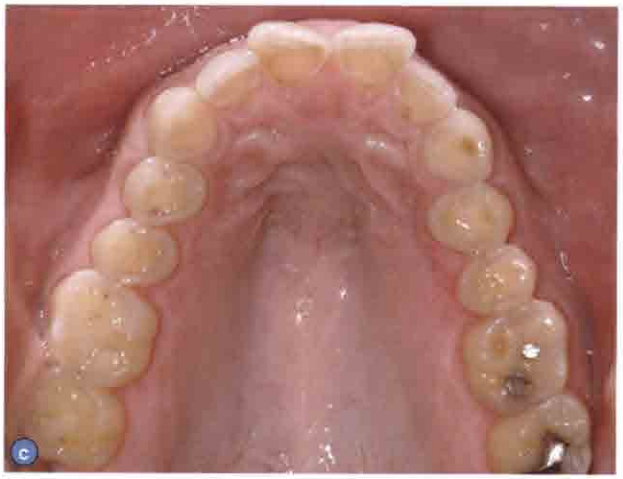

d

h

e

i

f

j

g

k

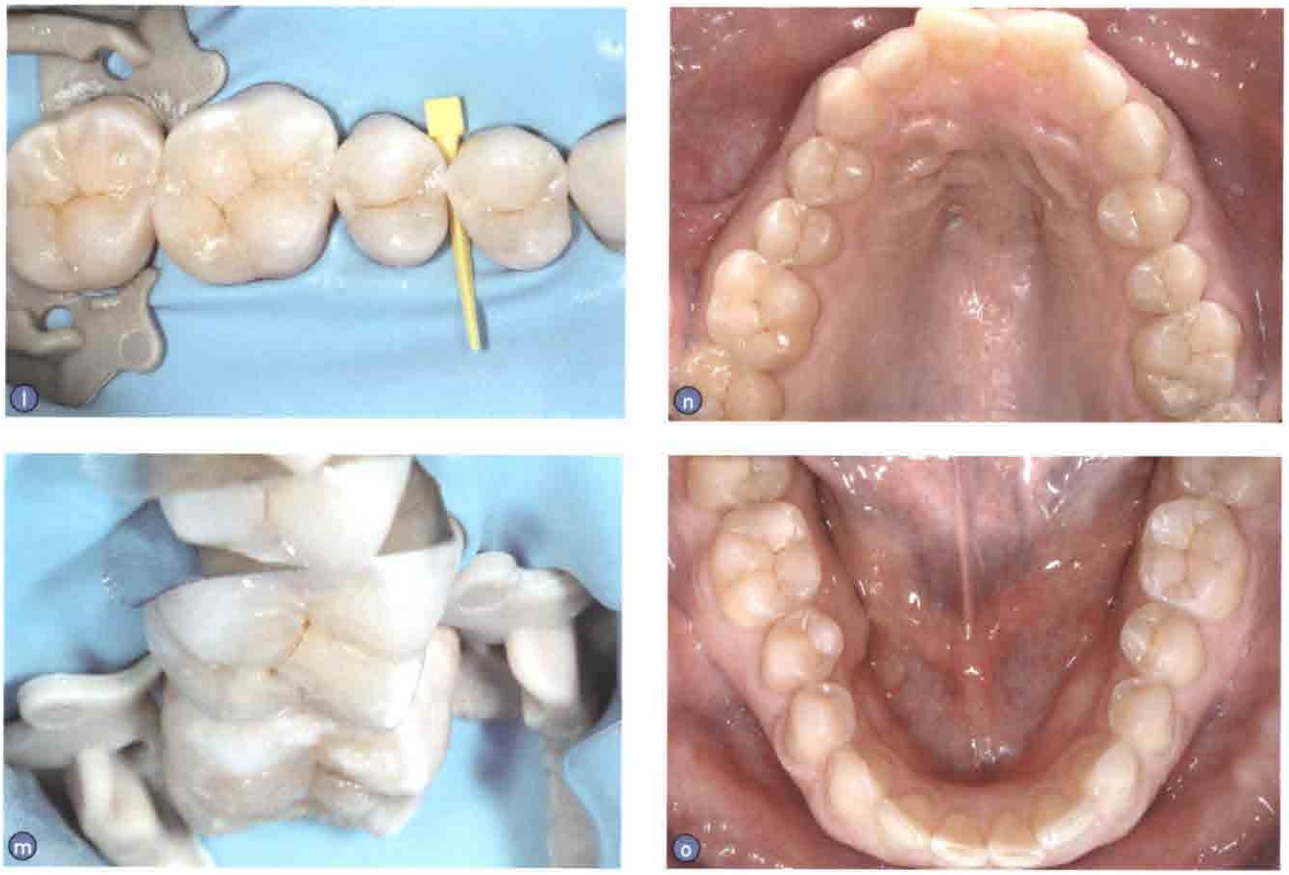

图2 a—c.修复前显示牙齿中度磨损，主要是酸蚀所致。然而，根据其组织缺失的总量并不建议使用传统的修复方式；因此，在这个病例中应使用直接复合体修复；d—g.左边象限的治疗方法。上橡皮障后，磨除汞合金充填物，应用复合体前用喷砂对预备牙体表面进行清洁。在光固化之前，使用高填料混杂材料进行塑形，来恢复正确的解剖形态和建立功能；h—i.全口蜡型通常在治疗方案实施之前充当一个参考来建立一个新的垂直颌间距离（VDO），随后进行直接修复。硅橡胶导板在必要的时候可充当舌面和颊面的牙尖；j—m.同样的一系列治疗方法在上颌区也得到了应用。这些图片表明复合体可充填龋洞和替代酸蚀或磨损的组织；n—o.在完成上下颌后牙表面的功能性修复后，只需使用直接修复体；对病人来说这是较为传统、舒适的修复方法，因为治疗时间较短，其性价比更高

2.3 保守的方法（直接和间接的部分修复体）

当出现更多的组织磨损和（或）存在较大面积的龋病或修复体时（特别是以金属材料为基础的），意味着须行间接和直接联合修复（图1：右边的柱形图）。咬合关系、邻接关系、解剖形态和美观都良好的修复体，其牙体变色可通过喷砂和适当的表面粘结修复进行修理。由于其要求预备量较少，混杂复合材料的应用在高嵌体和嵌体冠的制作中再次得到了认可和推荐（在较小的咬合空间使用复合材料比陶瓷材料的可行性更高）。另外，其符合要求的性能和便于修理的潜力都是它得到推介的原因。

必须先制作间接修复体，再将其放在新的VDO中；然后，进行所有后牙的直接修复来完成后牙的重建。图3 — 图5说明了第二种的治疗选择。

2.4 复合物和间接陶瓷修复

在出现严重的组织缺失和磨损，或楔状缺损对颊舌面产生了危害的情况下，部分修复体的优点就没有那么显著；因此，全冠修复也许是更加实际可行和有效的解决方案（图6）。

2.5 前牙的治疗——各种合适的治疗选择

建议在所有中度前牙磨损的病例中尽可能选择直接修复方法（图1 — 图3和图5）。相对于贴面技术或全冠预备，直接修复体的应用能够使颊面解剖形态维持完整，而不是单纯的排齐成符合要求的前牙。

a

e

b

f

c

g

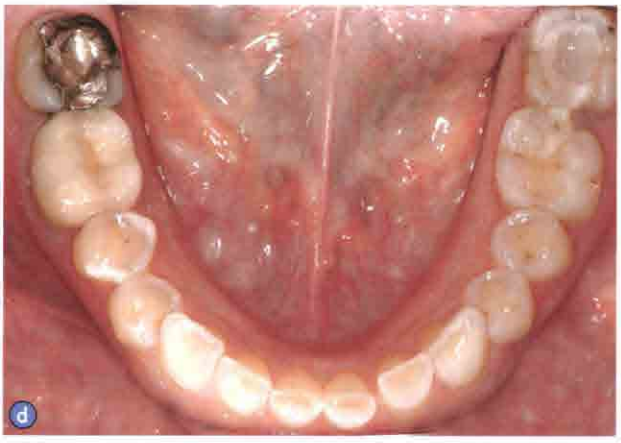
d

h

图3 a-d.修复前显示上前牙舌面严重的酸蚀症，与牙体磨损和酸蚀的联合因素导致的广泛牙体磨损一样。下颌磨牙现存的修复体的大小与增加垂直颌间距离的必要性联系在一起，因此建议使用联合修复方案，即使用间接陶瓷材料和直接复合树脂修复；e-f.在治疗开始之前，制作全口蜡型来建立一个新的VDO，同时根据适当的工作原理图和改良的笑线来确定所有的修复步骤；g.高嵌体、嵌体冠或者冠修复等必需的间接修复体可能首先会被组合并嵌入在新的VDO中；然后，相应地制作所有的直接修复体；h-j.为了尽可能快地实现合适的咬合平衡和功能重建，上颌骨和下颌骨所需的所有直接修复体的制作被分成了两个或三个阶段。通过使用由蜡型展现的硅橡胶导板这种直接的治疗方法来完成正确笑线的重建和前牙为导向修复体的制作，这个重要的步骤按照预期进行得十分顺利；k-n.从混杂修复体的咬合面和前面观可见，使用间接烤瓷修复和直接复合体结合的治疗方法能够消除牙齿磨损对功能性、生物性和美观性的影响

a

e

b

f

c

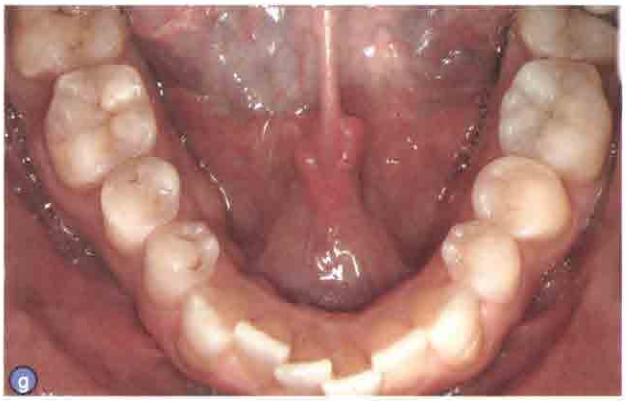
g

d

h

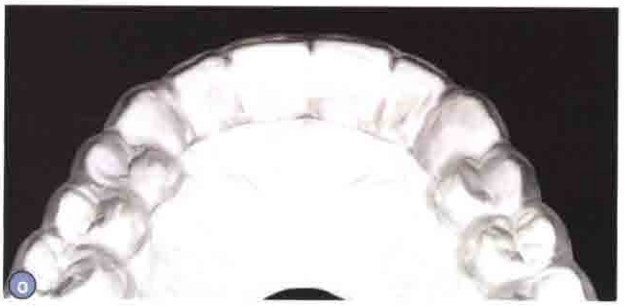

图4 a–d. 修复前显示上前牙舌面的严重酸蚀与广泛的咬合面的酸蚀是一样的。由于不恰当的边缘封闭和其他牙齿的进行性龋病，导致一些修复体重做。病人愿意对有治疗意义的上颌骨前牙拥挤进行矫正，这些牙大多数都处于歪斜的状态，病人往往接受不了一个更为困难，耗时更久的口腔正畸的治疗方案。可以选择一个混合的治疗方案，采用间接和直接复合体来修复后牙，同时使用微创的瓷贴面技术来矫正上颌骨前牙拥挤的状况。e–f. 采用间接和直接的复合材料修复需要考虑到在新的VDO中进行龋病的治疗并恢复适当的牙齿解剖外形和功能。同时也需要创建一个空间来修复上颌骨前牙的舌面。g和h. 在上颌骨和下颌骨后牙咬合面观察，展现了修整后的牙齿解剖形态、外观和功能。i和j. 瓷贴面被用来矫正#12到#22牙的颊面形态。在这三颗牙齿上进行微创预备。#11牙是惟一一颗用微创预备方法来纠正扭转的牙。尖牙维持原样，通过直接复合材料贴面修复对上颌骨前磨牙的颊面外形进行修整。k–n. 修复后两年的情况展现出优良的稳定性，同时复合材料修复体纠正了牙体磨损，避免了生物力对常规口腔修复长久的影响。o. 相对较薄的夜用护板为所有病人在治疗末期保护修复体和余留的牙齿结构免遭磨损营造了一个空间。与常用较厚的“治疗”夹板相比，病人对这种较薄的夜用护板的依从性更高

a

e

b

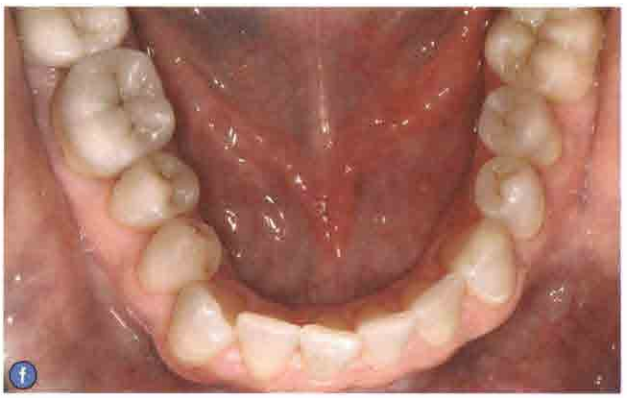
f

c

g

d

h

图5 a–c. 修复前显示III类错殆畸形与严重的牙体磨损相关联。大量的大型后牙修复体修复后的效果与两个替代 #24 和 #26 牙的种植体是相同的。牙体磨损和酸蚀的联合因素导致上颌骨前牙的舌面与广泛的牙体磨损一样也出现局部性的磨损。下颌骨磨牙现存的修复体的大小程度与增加垂直咬合距离的必要性相关联。因此建议使用一个联合性的治疗方案，那就是使用间接复合材料、陶瓷修复体和（或）直接复合树脂修复。d–e. 调整VDO后，上颌骨和下颌骨前牙使用直接复合树脂进行修复。f–g. 从咬合面观察表明使用间接（#46到#48牙和#36牙）和直接复合材料混合的修复方式与种植体支持的桥体（#24到#26牙）是一样的。h–k. 通过2年的观察说明了即使处于功能异常的环境中，复合树脂修复体也能具备良好的性能；病人证实在这段时期内并未戴用夜用护板。在少数牙齿上（#22和#16牙）可能发生轻度咬合力的降低；在适当的表面处理（喷砂处理、硅烷处理和粘结处理）后一些"缺陷"通常能够使用新的复合树脂进行简单修理

f

i

g

j

h

k

图6 a–f. 修复前显示牙体的磨耗和酸蚀作用的共同结果导致广泛的牙体磨损。在少量牙齿缺失和存在修复体的情况下，设计出一种通过增加VDO距离进行的新的修复方式。这个病例说明了粘结治疗方法与传统修复方法之间的差异；g–h. 下颌骨后牙的间接修复体与相关的工作模型呈现了制作间接烤瓷修复体所必需的空间，其适当的机械力影响着剩余牙齿的结构及其生物力学；i. 使用烤瓷贴面对下颌切牙进行修复；j–m. 完成后的修复体颊侧与咬合面的关系。表明通过全口修复后，能够恢复其功能的平衡、美丽的笑容以及正确的VDO。只有建立在更高的生物力学和费用消耗的基础上，才能取得这样一个令人满意的结果

一项主要以本文作者实验为基础的“生物力学”原则指出，切端修复材料所需最小厚度为1.0mm，这是为了避免机械损伤和频繁修理。即使这种准则是值得推崇的，但它不能保证修复体不会发生破裂和脱落。当然，夜用护板会发挥重要的作用，适用于承受“脆弱易损”的修复体牙弓内。在酸蚀症的病例中，这种危害性因素也许并没有像在严重夜磨牙症病人中影响大。

在酸蚀症累及颊面、组织破坏更加严重和轻中度错位的情况下，必须采用贴面的修复方法。然而在舌面，由于其便捷性和高效能性常常选择应用直接的复合材料修复。另外一种被Vailatii及其同事们描述的可供选择的方法是间接舌面复合贴面修复。图4和图5说明了治疗前牙磨损所使用的粘结和保守的修复方法。

只有在牙釉质和解剖结构全部丧失或几乎丧失（或者被龋病严重累及的牙齿）的情况下行全冠修复才可能是最适当的。然而在选择治疗方案前，额外的牙体预备量和对牙髓活力及生物力学的潜在影响，这些方面的问题都应当纳入考虑的范畴（图6）。

3 并发症与修理

复合体修复最常见的并发症是修复体的磨耗和破裂（局部修复失败），而完全的缺损和脱落（总体修复失败）很少发生。如图4k – 4n和图5f – 5k所示，即使在恶劣的生物力学环境中，复合体也能表现出令人满意的性能。进行复合体的破裂和局部的折断修理十分容易。然后进行表面喷砂处理，经过正确的粘结后（酸蚀釉质并在修复体表面涂布粘结剂），新的复合体得以重新应用。实际上，最糟糕的情况可能是重新制作修复体，通常这是一个相当简单的过程，与常规的义齿修复相比仅仅需要较少的成本。

4 结论

本文的第一和第二部分介绍了一种全面而保守的方法来治疗中度的牙体磨损，这种方法主要是在微创复合修复体应用的基础上治疗前牙和后牙的龋病。适当预防与维护结合的方法对于重建和稳固牙齿的生物力学，具有相当大的意义，同时能够避免或延迟采取花费和危害性更大的修复方案。

依据组织缺失的严重程度和现存后牙修复体的大小程度，可以选择这三种治疗方法。但实际上，后牙具体状况决定了哪种修复方案的选择更为适当。

（1）在组织缺失有限和充填较小的情况下，通常只考虑直接修复的方法。

（2）对于组织中度缺失和现存修复体大小中等的病例，建议采用直接与间接的复合体联合修复。

（3）对于组织大量缺失和现存修复体较大的病例，通常选择间接修复的方法。通过粘结修复术，主要包括建立直接复合体，可重建以前牙为导向的修复体和正确的笑线；在组织破坏更严重、颊侧形态丧失或牙体变色的情况下，可使用贴面或全冠进行修复。

本文的主旨在于，通过使用不破坏牙体硬组织的粘结修复术，从而阻止组织的破坏以及恢复牙齿的正常生物力学性能、功能和美观。

5 致谢

感谢Serge Erpen先生（oral pro，Geneva，Switzerland）提供的蜡型和制作间接修复体——图2h-2i，图4e和图5。感谢Patrick Schnyder（oral design，Montreux，Switzerland）先生制作的贴面——图4j-4k。感谢Geneva（Switzerland）大学口腔学校口腔技工室提供了间接修复体——图3和图6。感谢固定义齿修复系（Geneva大学）的资深讲师Claude Crottaz医师对这个病例的支持和监督——图6。

健康口腔 幸福家庭
——2012年全民口腔健康媒体沙龙在京举行

2012年1月13日，中国健康教育中心（卫生部新闻宣传中心）与佳洁士联合发起的"健康口腔 幸福家庭——2012年全民口腔健康媒体沙龙"在北京国二招宾馆举行。中国健康教育中心（卫生部新闻宣传中心）主任毛群安出席并主持会议。卫生部疾控局副局长孔灵芝、宝洁公司佳洁士品牌代表王月分别在会上致辞。中国口腔医师协会会长俞光岩，中国牙病防治基金会秘书长王伟健，北大口腔医院牙周科主任栾庆先、预防科主任郑树国、预防科副研究员刘雪楠以及佳洁士口腔护理研究院院长张克等专家与媒体记者等共50余人参加了本次活动。

孔灵芝说，口腔健康是全身健康不可分割的重要组成部分，龋病、牙周病、牙颌畸形和口腔癌是影响人类生活质量和机体健康的四大口腔疾病。牙周疾病还是导致出生低体重婴儿的危险因素之一。全球防治经验证实，如果不有效控制，口腔疾病发病率会随着经济发展呈明显的上升趋势，对公众的口腔健康和全身健康造成极大危害，成为重大公共卫生问题。长期以来，我国口腔卫生工作坚持"预防为主、防治结合"的方针，在建立服务网络、开展健康教育、推广口腔适宜技术、动员社会广泛参与、普及口腔保健知识等方面做了大量工作。2011年底卫生部疾病预防控制局在"全民健康生活方式行动"和全国慢性非传染性疾病综合防控示范区创建平台上，启动了"健康口腔，幸福家庭"项目。希望逐步实现以社区为基础，以家庭为目标，普及口腔健康知识，倡导健康生活方式，控制口腔疾病与慢性病共同危险因素，提高居民口腔保健意识和自我口腔保健能力，完善口腔卫生政策，建立社区口腔卫生服务工作机制的目的。毛群安高度肯定了大众媒体在普及健康知识、提高公众对疾病认知度方面的重要作用，希望通过媒体沙龙搭建口腔卫生专业人员与媒体工作者之间的沟通桥梁，为今后的信息共享与长期合作奠定基础，大力推进我国口腔健康宣传工作。