专家论坛

三牙融合的双侧乳中切牙：临床病程及治疗

Bilateral triplicated primary central incisors：Clinical course and therapy

Nelly Schulz-Weidner，DDS／Franziska Ansari，DDS／
Viola Mueller-Lessmann，DDS／Willi-Eckhard Wetzel，DDS，PhD

原载　Quintessence Int 2007；38(5)：395～399(英文)

马　超　译　　王　琪　审

摘　要

罕见的牙齿发育异常如融合牙或牙双生常引发与之相关的临床问题。本病例展示了1例罕见的双侧上颌乳中切牙、乳侧切牙及多生乳切牙之间的融合。该患者为4岁小男孩，泰国人。口内检查发现由于根尖部骨质溶解导致脓肿和瘘管形成，采取开髓引流作为应急处理，由于其预后不确定，只能将其拔除。为了重建其功能，改善美观及发音，应用丙烯酸支托义齿修复。

关键词　牙齿；融合牙；根尖周病变；语音重建；牙齿复杂解剖；三牙融合

专家点评

张丁教授点评：本文报道了1例罕见的乳前牙的三牙融合病例，以及对此病例的处理。对临床医师有以下参考意义：首先应考虑尽量保留自体乳牙，以利于颌骨的发育，并为后继的恒牙萌出保持间隙。但是，如果乳牙的感染不能很好地控制，为防止对其深部的恒牙胚发育产生不良影响，应尽早拔除，清除感染灶。第三点需注意的是，乳牙拔除后应考虑间隙保持，同时牙科医师需要有生长发育的概念，定期观察和更换缺隙保持器，以免制约颌骨的发育。

牙齿形态异常如融合牙，牙双生等曾被报道，融合牙的定义是两个分别发育的牙胚在发育过程中联合，发生联合的时间决定了髓室和根管融合或者分开。牙双生常发生在牙胚分裂终止于卵裂完成前。然而无论一个正常牙齿还是多生牙蕾，牙双生或融合牙其在临床上的结果是相同的。由于临床上鉴别较困难，常用（双生牙）来一起表示融合牙和牙双生。

关于牙齿形态异常的原因有很多种观点，包括外伤、相关组织的压力、进化以及遗传等。Shafer认为是物理力的作用使相邻牙牙囊长时间接触导致牙蕾融合。融合牙和牙双生表现不同，分别表现在融合牙一般有2个分开的牙根，牙双生一般是单根或两种情况下牙列内牙齿数目是否减少等方面。Hernandez Guisado等认为二者的区别是以牙列式为基础的。观其临床表现融合牙常表现先天性缺牙，

译者　北京协和医院口腔科正畸科
北京东城区东单帅府园1号　100730

而牙双生牙列中只要将牙双生计为一个单位，牙齿数目则正常。

双生牙发病率低于1%，而且牙齿联合多发于切牙和尖牙，多见于下颌，乳牙列多于恒牙列。多发于单侧，双侧同时发生也有报道。据Duncan和Helpin荟萃统计分析，单侧发生率为0.5%，双侧为0.02%。Knezevic等发现双生牙发生率为0.2%，其中57.2%为融合牙，42.9%为牙双生，蒙古人种（5.0%）较高加索人种（0.5%）多发。

除了影响美观，牙齿联合也会引发龋病、根尖脓肿、形成瘘管等临床问题，此时常需进行牙髓治疗，牙齿修复及外科治疗。同时也会引发乳牙滞留、恒牙畸形如继替恒牙阻生、多生牙、牙齿发育不全等。

该病例报告了1例罕见的上颌双侧三牙融合的中切牙，展示了临床及影像学表现，并介绍了其预期治疗。

病例报告

男，4岁，泰国人，双侧乳切牙畸形伴有颊部肿胀。口内检查发现2颗上颌中切牙均发生三牙融合，龋病导致唇舌侧牙面均出现沟纹，未见上颌乳侧切牙。右侧乳中切牙处可见黏膜下脓肿，左侧乳中切牙牙髓坏死，窦道形成（图1）。

根尖片显示融合牙尖端有透射区，右侧较左侧重。同时可见左右侧融合牙各有三个分离的髓室（图2）。问其父亲及祖母未发现有家族史，母亲因故未能调查。

为了尽可能地保留牙体组织，对每个融合牙采取三个单独的开髓入口。由于龋坏进展，可见髓室发生合并，每个髓室对应一个根管。将髓室顶完全揭除，以便直接进入3个根管（图3）。由于右侧1个根管及左侧2个根管内牙髓尚有活性，根管预备失败。开髓引流以减少急性症状（右侧黏膜下脓肿和左侧瘘管）。

考虑到发生感染的可能性——继替恒牙与根尖病变较接近，实施患牙拔除术。由于患者不配合初次拔牙未能成功，折中处理嘱其父亲每日用注射器（专用针头）抽取甘菊溶液冲洗开放的髓腔（图4）。最终在局部浸润麻醉下将其拔除，肉眼观察无根吸收发生，拔出的牙齿有3个分开的牙冠，牙根从切端到根尖发生结合（图5）。

为避免出现功能美观以及该病例中特有的发音问题，决定用临时性可摘局部义齿修复缺失的中切牙和侧切牙。在修复制作过程中，该儿童正接受语音治疗以改善口齿不清。因此义齿切牙间未设计间隙，如此拔除的融合牙便用5个切牙修复取代。

在患者配合下取印模，1周后卡环局部义齿制作完成，6周后复查效果良好。出于美观考虑，未设计义齿前牙区唇侧基托，故丙烯树脂牙直接置于牙龈黏膜上（图6）。为增加义齿的弹性防止脱落，在义齿基托中添加金属网。第二乳磨牙上放置箭头卡环，乳尖牙上放置单臂卡以增强固位（图7）。

原则上要求当上颌骨发育开始时（一般在5.75～6.5岁），应去除修复体。嘱其父亲当下颌乳牙开始松动时就要随访，以便通过X线投照观察上颌切牙牙胚状况。

图1　三牙融合导致根尖脓肿和瘘管形成

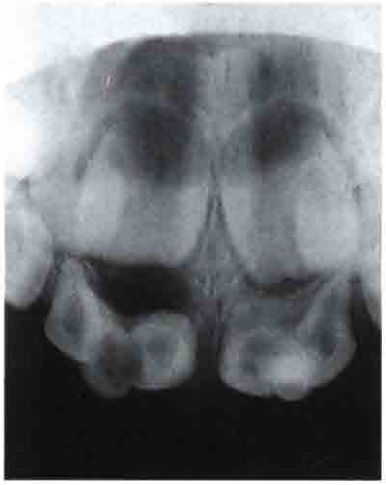

图2　根尖片显示三牙融合，左右侧切牙尖端均有透射状阴影

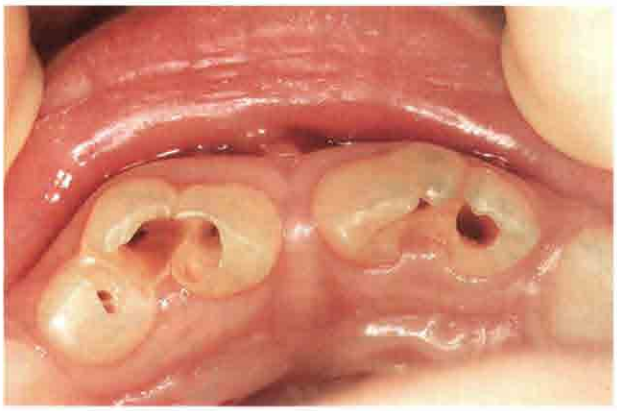

图3 寻找髓室入口

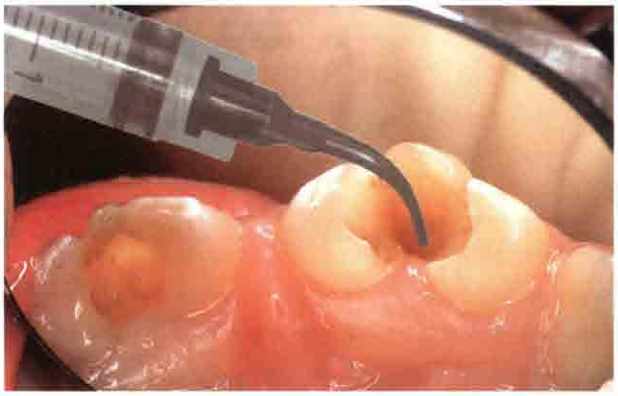

图4 每日清洁根管

图5 融合牙拔除后的情况

讨论

该病例呈现了1例上颌乳中切牙，乳侧切牙和多生牙之间发生三牙融合。乳牙的三牙融合非常罕见，双侧发生三牙融合的发病率尚未报道。只有1例上颌一侧乳切牙双生，另一侧发生三牙融合曾被报道。根据Yued等的研究发现，高加索人种发病率更高。

由于菌斑易于在融合牙牙冠之间的沟缝内聚集，其发生龋坏的机率增加。另外其导致乳牙滞留，

图6 丙烯树脂牙直接放置在牙龈黏膜上

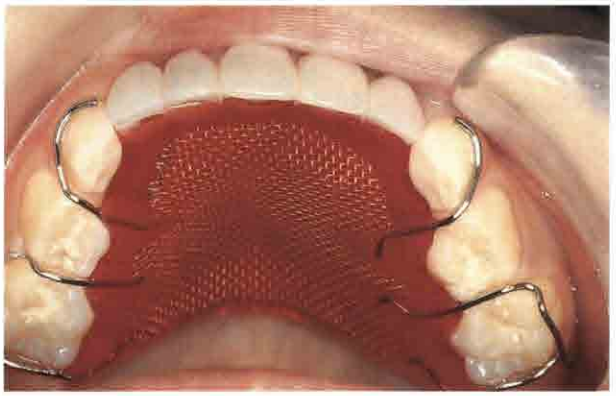

图7 卡环和金属网加入基托的情况

恒牙畸形如继替恒牙阻生、多生牙、牙齿发育不全等也曾报道，所以应在X线片上检查继替恒牙的发育情况。该病例中X线片检查未见恒牙发生畸形。由于融合牙牙冠异常以及根管结构的复杂性，治疗时应注意其特殊性。该病例中沟内龋坏进一步发展导致牙髓坏死，继而发生根尖脓肿和瘘管形成。由于患者的不配合初次拔除牙齿时未能成功，后来将其拔除。

如果患者早些就诊的话，或许该融合牙能保存直至生理性脱落。同时为了避免拔除患牙，应尽早行粘接修复。

结论

融合牙常出现美观和功能问题，对于该类畸形，临床医师应尽早发现。由于其病理形态的多样性，使牙髓治疗的难度增加，并且需要长期随访防止龋病及牙髓病变发生。出于其牙髓治疗的复杂性，有时不得不采取拔牙。