人结缔组织移植瓣的组织学评价

Histologic Evaluation of Connective Tissue Grafts in Humans
Randall J. Harris
原载 Int J Periodont Rest Dent 2003; 23:575 ~ 583(英文).

和璐 译　曹采方 校

摘要　本研究旨在评价取自双尖牙至第一磨牙腭侧的结缔组织移植瓣的组织学构成。虽然尽力去除上皮,但 30 个结缔组织移植瓣中仍有 24 个(80%)余有上皮结构。结缔组织移植瓣的切口端由固有层组成,固有层的平均厚度为 3.2mm(占移植瓣的 65.2%),其下方是含脂肪组织的粘膜下层,平均厚度为 2.0mm(占移植瓣的 34.8%)。根据吸烟和年龄分组,各组移植瓣的构成没有显著的统计学差别。结缔组织移植瓣用于根面覆盖非常成功。本研究有 27 例 I 类或 II 类牙龈退缩,平均根面覆盖 97.9%。本研究表明,结缔组织移植瓣的构成并不单一,常带有上皮,但所有的结缔组织移植瓣都可临床应用并取得成功的结果。

近年来,结缔组织移植瓣的应用渐增加,它对增加角化组织、覆盖裸露的根面、增高畸形的无牙颌牙槽嵴等有效。多项研究表明使用移植瓣可取得良好的临床效果。现在,临床医师可以用结缔组织移植瓣成功地解决以前不可能解决的一些难题。随着结缔组织移植瓣应用的增加和普及,各种各样的获取移植瓣的技术发展起来。

尽管获取结缔组织瓣的技术日益增多并不断发展,但对这些移植瓣的组织学构成却所知甚少。Ouhayoun 等指出了结缔组织移植瓣组织学的重要特性,他们采用组织学和生化评价的手段,发现在人体取自腭部深层的结缔组织移植瓣不会诱导角化。另有学者强调腭部移植瓣不应包含粘膜下层,因为瓣内含有脂肪组织会对"扩散和血管化起到屏障作用",因此在移植前应将脂肪组织切除。有人强调供区部位的厚度。另外,文献还报告了可作为供区的腭部的解剖结构和切取结缔组织移植瓣的相对安全性。然而,有关结缔组织瓣的构成几乎不为人所知。

在临床上结缔组织移植瓣看起来非常不同,脂肪组织的量的变化也很大。Ouhayoun 等对 6 例皮下结缔组织移植瓣的受区部位取了活检,另有学者报告了用皮下结缔组织移植瓣治疗后的组织块切片。然而,对用于皮下结缔组织移植术的结缔组织瓣的组织学构成还没有充分的报告。本研究的目的就是组织学评价结缔组织瓣的构成。

材料和方法

本研究纳入 30 名患者,女 18 人,男 12 人,平均年龄 42.1 岁(16 ~ 68 岁,标准差[SD] 16.8);治疗 32 例病损,包括 2 例上颌磨牙、4 例上颌前磨牙、7 例上颌尖牙、1 例上颌切牙、2 例下颌尖牙、16 例下颌切牙;其中有 4 名吸烟者,吸烟(20 支/日。有 28 人是单处病损,有 2 人治疗了两处病损。按照 Miller 对牙龈退缩的分

译者:北京大学口腔医学院
北京海淀区中关村南大街 22 号　100081

图 1a 已缝合的供区

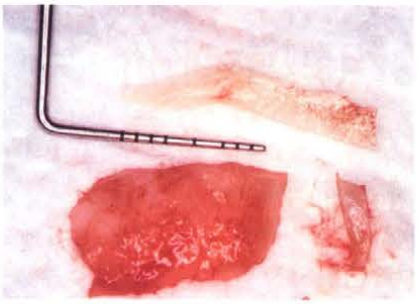

图 1b 去除上皮性边缘以修整移植瓣，使之与受区相吻合(测量的标本是移植瓣的右侧组织

图 1c 供区术后一周

型对病损分类，有 27 人是 I 或 II 类病损，有 3 人是 III 类病损。该 3 人包括 1 颗上颌磨牙和 3 颗下颌切牙。

用平行切口法取结缔组织瓣，所有的移植瓣均从第一磨牙到尖牙远中的腭侧区域获取。用平行刃刀片(Harris 双刃移植瓣刀片，H&H)做 2 个达深层的平行切口，两切口间距 1.5mm，平行切口间的组织被游离，缝合一针使创面闭合(图 1a)。切除并弃掉临床上看似上皮的边缘，修整游离瓣以得到所希望的近远中向长度(图 1b)，并将修剪掉的近中和远中的移植瓣组织放入 10% 福尔马林液。如果移植瓣的 2 个边缘都受到了修剪，可随机取一片组织进行评价，每一患者取一份样本评价。对样本处理、用苏木精 - 伊红染色，然后进行组织学评价。

为达到根面覆盖的目的，采用半厚双蒂移植瓣技术，手术过程同以往的描述。手术步骤包括平整暴露的根面、根面用四环素处理、临近病损区的带蒂半厚瓣的提升和组织蒂的连接，将结缔组织移植瓣缝合于病损表面，再将连接好的组织蒂缝合在结缔组织移植瓣上。常规术后处理(图 1c)。

组织学评价涉及 4 部分。第一部分是确定是否彻底切除了上皮边缘，如果观察到任何上皮组织就认为该移植瓣是有上皮的移植瓣。在本研究中的这部分每一样本至少评价了 3 个断面。第二部分是检测了移植瓣的构成，对切下的结缔组织移植瓣最靠近切口的断面予以评价，还在固有层和粘膜下层两层间切开，并选定 5 个部位点，测定每点距离移植瓣的切口边缘之间的距离，记录均值，此为固有层的厚度。测定每点到移植瓣根向间的距离，记录均值，此为粘膜下层的厚度。固有层厚度和粘膜下层厚度之和为移植瓣的厚度，计算固有层和粘膜下层各占移植瓣厚度的百分比。本研究的第三部分是看患者的吸烟和年龄（超过或低于平均年龄 42.1 岁）是否与移植瓣的构成有关，故采用 t 检验比较固有层厚度、粘膜下层厚度、固有层占移植瓣厚度的百分比、粘膜下层占移植瓣厚度的百分比，所有的统计学分析选择阈值 $\alpha = 0.01$，第四部分是记录任何异常发现。

结果

图 2，3 显示有代表性的移植瓣断面，30 份移植瓣中有 24 份(80%)仍余有上皮(图 2a，2d，3a，3c)。固有层的平均厚度是 3.2mm，粘膜下层的平均厚度是 2.0mm(表 1)；固有层占移植瓣的 65.2%，粘膜下层占 34.8%，根据吸烟或年龄分组来分析移植瓣的构成，证明没有显著的统计学差异(表 2，3)。

移植瓣最引人注目的特点是其差异性，在某些病例移植瓣全部为固有层(图 2)，没有粘膜下层或脂肪组织；在另一些移植瓣中，只在切口的边缘有少量固有层，大部分是粘膜下层，主要由脂肪组织组成(图 3)。尽管组织学构成上有很大差异，但所有的移植瓣根面覆盖临床效果都很好。有 3 名患者的病损是 III 类，正如所料，没有获得完全的根面覆盖。另 27 人是 I 或 II 类病损，平均根面覆盖 97.9%（71.4% ~ 100%，SD7.5%）。27 人中有 25 人(92.6%)根面完全覆盖。有 2 块移植瓣上皮分布不只局限于切口边缘(图 4)，还分布于移植瓣最靠近腭部表面的部位，仅由固有层组成，没有粘膜下层。但 2 位患者都根面覆盖完全。

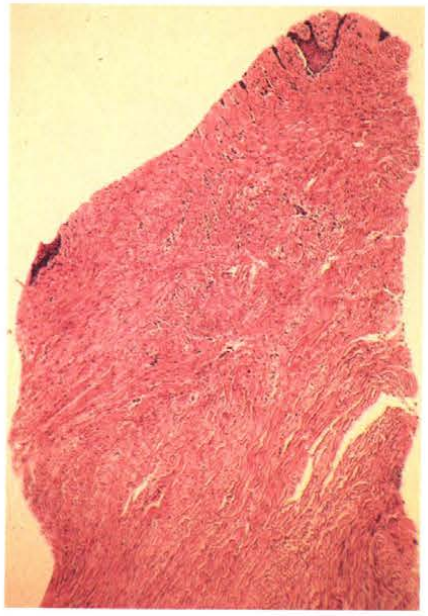

图 2a　仅由固有层和少量上皮组成的移植瓣的表层部分（H-E 染色，×40）

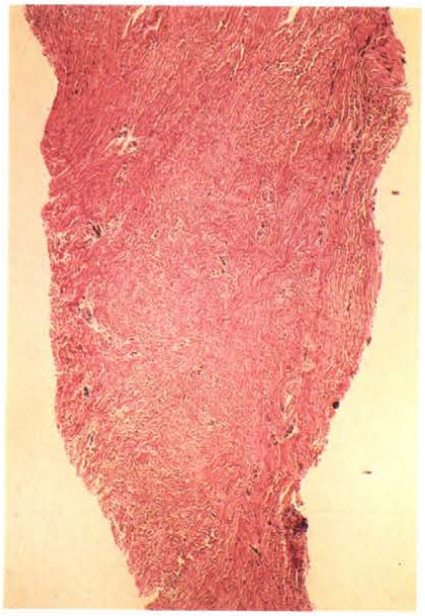

图 2b　比图 2a 显示的更为深层的移植瓣部分(H-E 染色，×40)

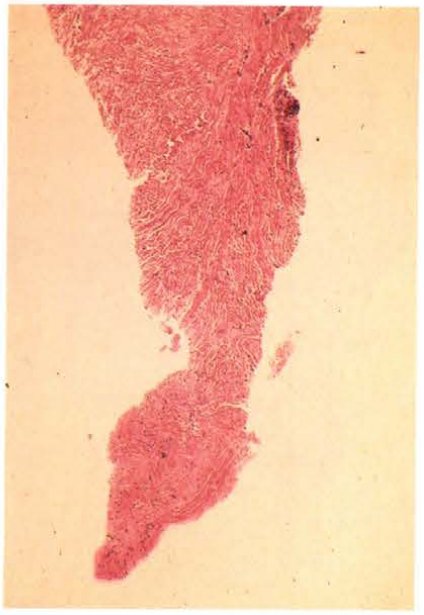

图 2c　比图 2b 显示的更为深层的移植瓣部分(H-E 染色，×40)

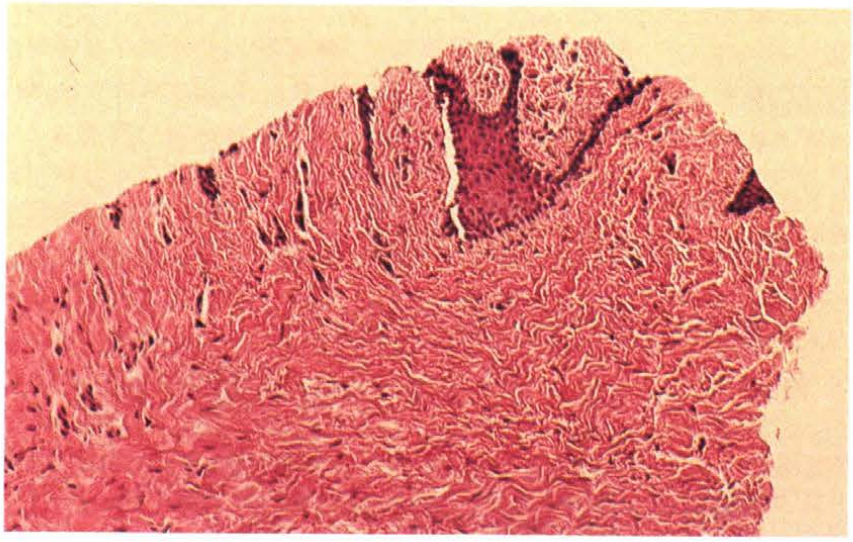

图 2d　图 2a 显示的移植瓣表层部分。请注意仍有上皮组织(H-E 染色，×100)

手术过程的耐受性很好，所有患者诉只有轻微疼痛。无计划外的随访和急诊处理，图 1c 显示术后一周典型的愈合反应。

讨论

本研究证实结缔组织移植瓣的组织学构成不是单一的，有极大的差异。另外，80% 的移植瓣余留有上皮，提示称之为结缔组织移植瓣可能是个错误，称为“结缔组织为主的移植瓣”可能更好些。

上皮的余留对疗效的长期影响并不清楚。有人认为余留上皮可能导致上皮囊肿的形成。有些学者全部或部分的保留了移植瓣上的上皮，报告没有任何异常。因此，我们不得不质疑移植瓣上的上皮究竟有无意义。如果期望去除上皮，就需要做上皮组织的深层切除，就可能减小移植瓣的体积和其中的固有层的量。如果想确保去掉了所有的上皮，化学去除上皮组织可能是最好的方法。然而，本研究结果表明，含有一些上皮似乎不影响临床结果。

有趣的是，在 30 块移植瓣中有 2 块（6.7%）不只是在切口边缘余有上皮。这 2 块移植瓣供瓣区的腭部粘膜相对较薄，使得只能从腭部更加表层的部位取移植瓣。因此，移植瓣中的上皮可能是延伸入固有层的钉突。在根面覆盖过程中这些上皮就放在了组织蒂的下

图 3a 由少量固有层和上皮构成的移植瓣表层，大部分为粘膜下层（H-E 染色，×40）

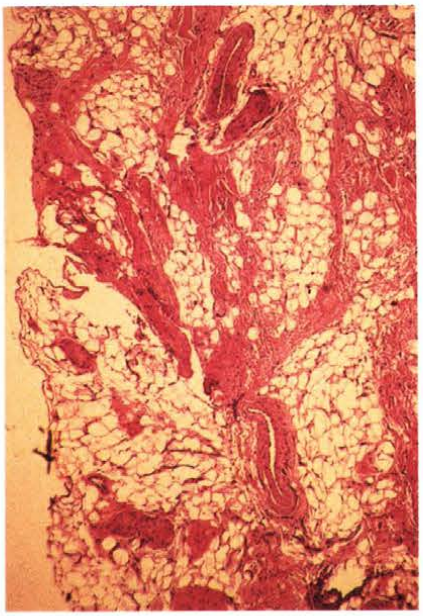

图 3b 比图 3a 显示的更为深层的移植瓣部分(H-E 染色，×40)

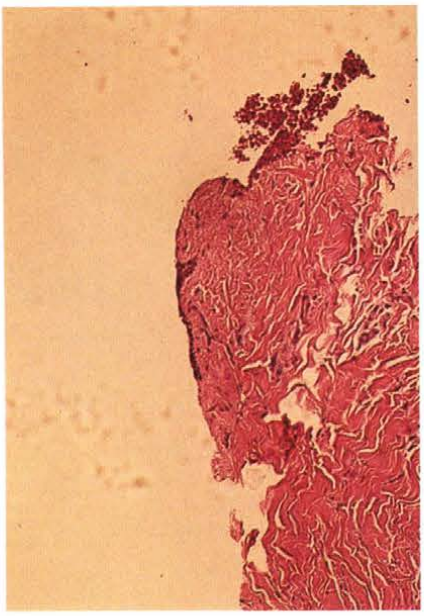

图 3c 显示的移植瓣表层部分。请注意仍有上皮组织(H-E 染色，×100)

图 4 从薄的腭部取得的移植瓣的表层部分。请注意沿侧缘分布的上皮组织(H-E 染色，×40)

表 1 移植瓣的构成（n = 30）

成分	均值	范围	标准差
固有层(mm)	3.2	1.1 ~ 6.3	1.2
固有层(移植瓣的%)	65.2	21.1 ~ 100.0	25.8
粘膜下层(mm)	2.0	0.0 ~ 4.6	1.6
粘膜下层(移植瓣的%)	34.8	0.0 ~ 79.0	25.8
移植瓣(mm)	5.2	2.9 ~ 7.8	1.4

表 2 移植瓣的构成:吸烟者和非吸烟者比较(n = 30)

成分	吸烟者			非吸烟者			t
	均值	范围	标准差	均值	范围	标准差	
固有层(mm)	2.3	1.3 ~ 4.3	1.2	3.4	1.1 ~ 6.3	1.2	1.68
固有层(移植瓣的%)	43.1	23.6 ~ 68.3	17.5	68.6	21.1 ~ 100.0	25.1	1.94
粘膜下层(mm)	3.1	1.9 ~ 4.2	1.1	1.8	0.0 ~ 4.6	1.6	1.52
粘膜下层(移植瓣的%)	56.9	31.8 ~ 76.4	17.5	31.4	0.0 ~ 79.0	25.1	1.94

面，目前还不清楚其影响何在，有待进一步研究。不过，这 2 例临床愈合很正常。还不清楚这些上皮会有何影响，或者是否有一个关键的量使得上皮对临床结果有影响。

尽管移植瓣的组成上有广泛的差别，但所有的移植术临床都很成功。不过，本文只是短期(12 周)观察，仍需长期的临床和组织学评价。

似乎有理由设想在所有根面覆盖过程中，可以期望使

表 3 移植瓣的构成:年龄超过 42.1 岁和小于 42.1 岁者比较(n = 30)

成分	年龄 > 42.1 岁者			年龄 < 42.1 岁者			t
	均值	范围	标准差	均值	范围	标准差	
固有层(mm)	3.7	2.4 ~ 6.3	0.9	2.7	1.1 ~ 4.8	1.3	2.50
固有层(移植瓣的%)	76.5	41.0 ~ 100.0	20.0	53.8	21.1 ~ 100.0	25.8	2.69
粘膜下层(mm)	1.4	0.0 ~ 4.6	1.4	2.6	0.0 ~ 4.5	1.5	2.16
粘膜下层(移植瓣的%)	23.5	0.0 ~ 59.0	20.0	46.2	0.0 ~ 79.0	25.8	2.69

固有层临近龈缘(不过,没有文献支持此观点)。在所有病例中,固有层被放置在所期望的龈缘的位置,因为移植瓣的切口部分总是放置于比龈缘更上的位置。但是,固有层量的差别很大,最少的只有 1.1mm。在此例中,根面被完全覆盖并增加了 3mm 宽的角化龈。因此,即使用最少量的固有层,仍可取得成功的临床结果。是否需要确定一个固有层的最小量以防止龈退缩,或者移植瓣只有粘膜下层也能得到相同结果,却还不清楚。

移植瓣的平均厚度似乎小于人们所预料的,可能是因为用来评价的样本取自移植瓣的边缘。在取瓣过程中,这些部位被修剪得越来越薄,切开的厚度也没有移植瓣的中心那样厚。Sullivan 和 Atkins 报道全厚游离龈移植瓣(取下全部固有层,没有粘膜下层)是 1.25 ~ 1.75mm 厚,就是固有层的厚度。本研究中固有层平均厚度是 3.2mm,显著大于以往的报道,其差别的原因是本研究取瓣时应用的切开的角度不同。既往研究表明,移植瓣是自体上皮化的咀嚼粘膜瓣。

所有的病例中,粘膜下层在固有层的下方,提示如果通过延伸切入深度取得较大的移植瓣,就只有增加粘膜下层的量和百分比了,固有层的量仍是恒定的。增加固有层量的最好方法是获得较表浅的移植瓣(即取靠近腭部表面的移植瓣)。然而,这又增加了含有钉突上皮(如上述 2 块瓣中所见)和覆盖瓣脱落的危险。取瓣之前确定瓣的大致构成似乎不是一个好办法,最好的指征似乎是取瓣部位的相对厚度。取移植瓣越表浅,固有层的量越多。

本研究中,I 类和 II 类病损的平均根面覆盖是 97.9%。这与在半厚双蒂移植瓣术中使用的结缔组织移植瓣的研究有很好的可比性。这些研究报告根面覆盖为 97.1% ~98.7%。本研究结果与其它的根面覆盖手术的平均根面覆盖具有很好的可比性。

由于美观和功能的要求,结缔组织移植瓣术的应用可能还会继续发展。用结缔组织为主的移植瓣来描述这些瓣可能更准确。本研究中虽然尽力去除上皮,但仍有 80% 的移植瓣余有上皮组织。