乳磨牙龋坏牙本质上应用粘接修复系统的临床、X 线及扫描电镜评估

A clinical, radiographic, and scanning electron microscopic evaluation of adhesive restorations on carious dentine in primary teeth

Cecìlia C. C. Ribeiro, Luiz N. Baratieri, Jorge Perdigão, Naira M. M. Baratieri, André V. Ritter

原载 Quintessence Int 1999; 30: 591 – 599. (英文)

张笋 译　王嘉德 校

摘要　**目的**　对牙本质粘接系统在有龋和无龋牙本质上的应用进行评估。

材料和方法　48 颗龋坏乳磨牙被随机分为 2 组。对照组(24 颗):去除全部龋坏牙本质、涂布粘接剂后复合树脂充填。实验组(24 颗):去除部分龋坏牙本质,保留部分感染不可逆转的龋坏牙本质,再用粘接系统修复。术后每 3 个月复查直至 12 个月结束。在接近脱落期时拔除这些牙齿做扫描电镜观察。

结果　2 组在固位率,边缘完整性及牙髓反应方面无明显差异。实验组中 75% 的病例 X 线片上的透射范围没有增加。在对照组,粘接系统形成混合层(Hybrid Layer),而实验组可见一种抗酸的"改建混合层"(Altered Hybrid Layer),是由粘接剂在龋坏牙本质中交互渗透形成的抗酸结构。

结论　在感染不可逆转的龋坏牙本质上应用牙本质粘接系统不影响修复材料的临床效果。

临床意义　在乳牙保留部分感染不可逆转的龋坏牙本质,利用牙本质混杂技术(hybridization technique)抑制感染扩散,是一种临床上可以接受的、短期的修复治疗方法。

去除所有感染的龋坏牙本质是牙体治疗修复学中最重要的步骤。临床医生多凭经验依据牙本质的颜色和硬度或应用染色剂(龋蚀检知液,品红)来确定去除龋坏牙本质。因此牙体预备时有可能存留细菌,并会被埋伏在修复体下方。临床、X 线及细菌学研究发现,如果修复体边缘封闭性很好龋坏不会进展。

译者:北京医科大学口腔医学院
北京海淀区白石桥路 38 号　100081

牙本质粘接剂与牙本质之间的相互作用主要是进行体外研究,而体外表现被认为与人体内表现一致。临床研究报告牙本质粘接剂在固位率、术后反应和保存牙髓活力方面取得良好效果。超微结构研究发现,口内牙被充填后不久就可观察到一种"混合层"或"树脂 – 牙本质混杂区"。这种混杂技术在临床上是可以接受的,但是洞缘充填材料与牙体组织的界面一定要保持完整和密封,而且必须能够耐受口腔内的温度和咬合应力。因此有必要研究混合层在口内环境中的表现。

本研究的目的是研究在有龋和无龋牙本质上应用牙本质粘接剂时,在临床上、X 线及扫描电镜下的表现,并对"在感染不可逆转的龋坏牙本质上应用牙本质粘接

修复系统不影响修复材料的性能”这一新近提出的推论进行验证。

方法和材料

样本选择标准

本项人体内研究的协议书已经 Santa Catarina 联邦大学牙科学院的伦理委员会批准。在实验前孩子的监护人已经了解实验内容并签署知情同意书。本研究对象为 38 名儿童(男孩 18 名,女孩 20 名),年龄 7 - 11 岁,其详细的选择标准如下:

研究对象
1. 健康;
2. 至少含有一颗龋坏乳磨牙;
3. 可以保证每 3 个月复查直至一年后结束。

龋坏牙
1. 将在一年左右替换的有牙髓活力的乳磨牙;
2. 没有不可逆的牙髓炎症状;
3. X 线片无牙髓和/或牙周异常的表现;
4. 牙根生理性吸收已开始或将在一年内完成。

龋损
1. 临床及 X 线片显示牙本质龋坏;
2. 龋蚀颊舌径> 2mm;
3. 乳磨牙的殆面龋或邻面龋;
4. 洞缘在釉质上;
5. 估计在备洞时不能露髓。

术前拍摄 X 线片检查龋蚀进展范围,根吸收程度,与继承恒牙的关系。共有 48 颗牙齿参加实验。

窝洞制备

采用 3% 盐酸丙胺卡因(Citanest)1.8ml 局麻,浮石糊剂与清水清洁患牙,比色后选择树脂材料,上橡皮障后开始备洞。所选牙齿随机分为 2 组,每组 24 颗患牙。每组 Ⅰ类洞和 Ⅱ类洞的数目一致。

对照组:用高速手机(碳化钨钢钻,329 号)备洞并用喷注水流冷却。根据产品说明书使用龋蚀检知液(Vide Carie, IDODOM),用低速球钻(2 号)去除所有染色的龋坏牙本质。当窝洞内不再有染色的牙本质时备洞完成。

实验组:备洞步骤同对照组。窝洞的边缘在无龋的釉质上。釉牙本质界附近的龋坏牙本质要全部去除。用低速球钻(2 号)去除髓壁及轴壁上的龋坏牙本质的浅层。除了窝洞的边缘和釉牙本质界附近之外,窝洞其他区域有意地保留湿软的龋坏牙本质。

充填步骤

釉质和牙本质用 10% 的马来酸(Scotchbond Multi - purpose Etchant, 3M Dental)酸蚀 15 秒,用含气水流冲洗 10 秒,摁干窝洞。根据产品说明书涂布 Scotchbond Multi - purpose 粘接系统(3M Dental)的处理剂和粘接剂。

所有窝洞用 Z100 充填(3M Dental)。复合树脂以一层 2mm 分层放置,每层光照 40 秒。应用光固化灯 Demetron 401(Demetron/Kerr),其光强度用光强度测定仪(3M Denta)监控,应不低于 450Mw/cm^2 。

充填体用碳化钨钢磨光钻和磨光盘(Soft - Lex XT ,3M Dental)抛光。术后拍 X 线片,一年后再拍 X 线片。

临床评估方法

由一名医师分别在术后 24 小时, 3、6、9 个月至 1 年对患牙进行复查。评估标准如下:

固位情况:应用改良 Houpt 指数法评定,分为 0、1 和 2。充填体完好为 0,部分脱落为 1,全部脱落为 2。

边缘完整性:牙齿拔除后应用 Ryge 和 Snyder 提出的 US Public health Service 标准用肉眼观察边缘密合度。 A 级:探针不能探入边缘; B 级:探针可探入边缘,临床可接受; C 级:边缘已损坏,临床不能接受,需要重新充填。

临床检查:每位病人用一张特殊设计的表格,记录提示修复前后牙髓损伤或其他问题的自觉症状和检查所见,以及病人和家长主诉的疼痛或不适。如果修复

体需要去除,则应记为失败。

X 线片评估法

实验组在术后 24 小时拍摄 X 线片,一年后再拍一张 X 线片。由一位医师比较这两张片子上低密度影象的变化,并计算病变殆髓向及殆龈向的扩展情况。

扫描电镜评估方法

充填一年后,取得 40 颗替换下的乳磨牙(每组 20 颗),进行切片等处理后,在扫描电镜下应用 Perdigao 等用的方法观察评定。处理步骤包括先在 6N 的盐酸溶液中浸泡 30 秒脱钙,再在 2% 的次氯酸钠液内 10 分钟脱脂以除去暴露的有机质。

结果

图 1,2 显示实验组中有代表性的 2 个充填体完好的病例(有残余牙本质龋损)。图 3,4 是这 2 个病例的术后 24 小时和一年后的 X 线片。

一年后所有充填体都存在(固位指数为 0)。对照组中有一例因为牙髓坏死产生瘘管被去除。

边缘完整性:实验组中 100% 为 A 级;对照组中 95.7% 为 A 级,4.3% 为 B 级。

一年后实验组 24 例中的 11 例(45.8%)X 线片显示修复体下方的透射区密度增高,6 例(25%)降低,7 例(29.2%)无改变。

在扫描电镜下,实验组的龋坏牙本质内矿物质含量低而呈现黑带(图 5a、b)。实验组所有样本中可以见到无管状牙本质或部分管状牙本质(图 5b)。在龋坏牙本质内可见一层抗酸的"改建混合层"(图 5a、b)。在其下方距树脂 - 牙本质界面 400μm 处可见典型的混合层结构,内有完整的树脂突嵌入牙本质中。

对照组(去除所有龋坏牙本质)可见到典型的混合层和树脂突结构(图 6a - 6c)。

讨论

本研究证实了封闭完好的修复体下方的龋坏可以被抑制而静止这一研究结果。实验组一年后所有修复体固位良好,边缘封闭性良好,既未发现自发或激发疼等症状,在临床及 X 线片上也未发现有关牙髓组织变性的表现。

本研究实验组和对照组的充填体有较高固位率,这和 Van Meerbeek 等的研究一致。他们应用 Scotchbond Multi - purpose 系统充填牙颈部的、有釉质边缘的非龋病例,其固位率为 98%,没有釉质壁的病例术后 3 年的固位率为 96%。他们还报道术后一年边缘着色率为 10%,3 年为 30%。釉质边缘着色提示可能有微小的缺损存在。这可能和马来酸有关。这种弱有机酸的酸蚀模式和 37.5% 的磷酸不同。

本文所用的 10% 马来酸是我们实验开始时在市场上与 Scotchbond Multi - purpose 配套购进的。有篇报道封闭剂的固位力不受 10% 的马来酸或 37.5% 的磷酸影响,但有其他一些研究报道,釉质经 10% 马来酸处理后釉质粘接力降低。由于 37.5% 的磷酸比 10% 马来酸有效,因此,如果应用前者也不会影响类似研究的结果。

已有 X 线研究证明,经实验设计被封闭剂处理的龋坏牙本质一年后 X 线投射区有所减小。Merts Fairhurst 等应用直接测量法报道,龋坏被封闭一年后龋损深度平均减少 19μm。这些数据资料加上本实验结果均表明,在备洞时不必去除所有龋坏牙本质而龋坏可以被抑制而静止。一种可能的解释是 Fusayama 描述的内层没有崩解的牙本质层的再矿化。另一种解释可能是酸蚀剂和粘接剂中单体的抑菌作用。

实验组出现的改建混合层被测定是抗酸的,因其在盐酸和次氯酸钠溶液中不溶解。形成混合层是新一代粘接剂的主要粘接机制。混合层和改建混合层的形成使实验组修复体的固位力大大提高。在改建混合层下可见典型的混合层及树脂突结构。典型的混合层出现在距树脂 - 牙本质界面下 400μm 处,这是由于马来酸为一种低粘度酸蚀剂,可以渗透到龋坏牙本质中,并进入未受感染的牙本质内。这些未受感染的经酸蚀的牙本质和处理剂及粘接剂发生混杂聚合,提示实验组的龋损被抑制而静止。

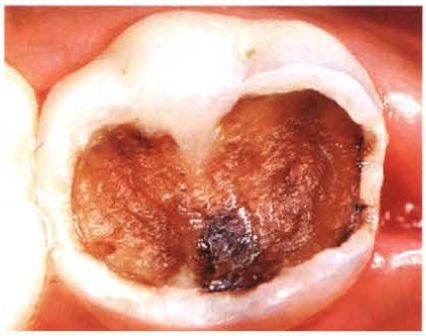

图 1a 病例 1 术前照片，$\overline{|V}$大面积损龋

图 1b 局麻后放置橡皮障

图 1c 用 2 号低速球钻去除部分龋坏牙本质后的龋洞情况

图 1d 涂布处理剂和粘接剂

图 1e 树脂充填，分层光固化

图 1f 修整与抛光后的修复体

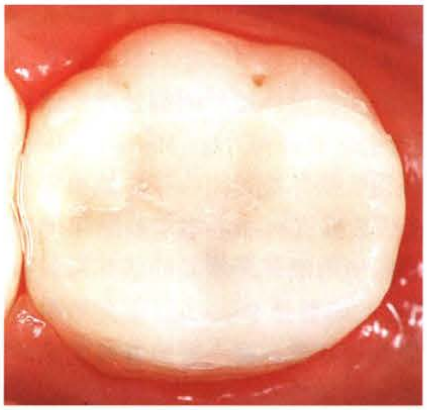

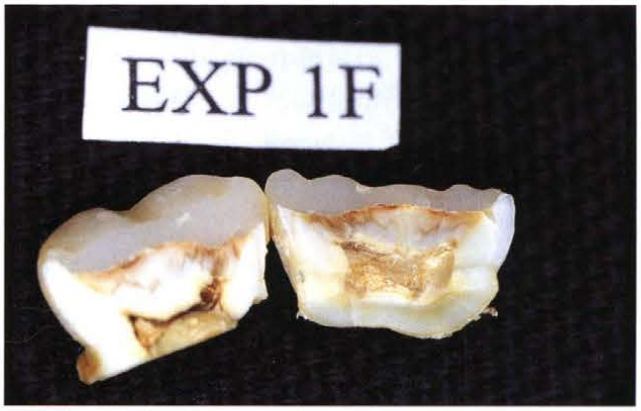

图 1g(左) 术后一年的修复体

图 1h(右) 牙齿拔除后切片制备扫描电镜观察用的样本

对照组电镜观察与以往体外实验和短期临床观察一样可见典型的混合层和树脂突结构。

体外对无龋和有龋牙本质上粘接强度的研究比在正常牙本质上的研究更有价值。而本研究中粘接修复体下的龋坏牙本质在一年后并不影响修复材料的临床效果。在这里还应该强调，洞壁在釉质上比在牙本质上更能起到好的边缘封闭效果。

结论

本研究不能推翻上述假说。在感染不可逆转的龋坏牙本质上，应用粘接修复系统不影响修复体的临床效果。

具体结论如下：

1. 乳磨牙上的 I类洞和 II类洞修复时，无论去净髓壁

图 2a 病例 2 术前照片，|V 殆面龋

图 2b 去除部分龋坏牙本质后，10% 马来酸酸蚀

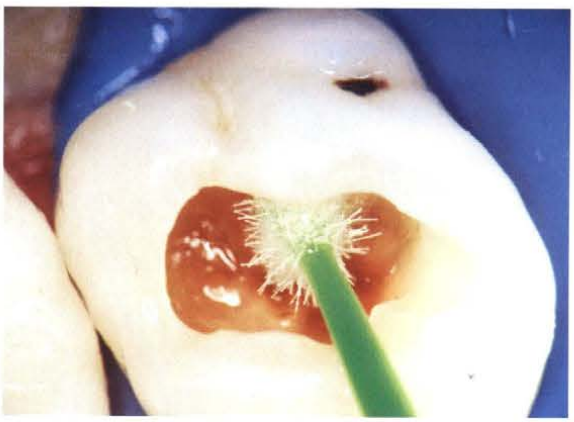

图 2c 薄层涂布处理剂和粘接剂

图 2d 树脂充填后即刻照片

图 2e(左) 术后一年的修复体

图 2f 牙齿拔除后切片制备后扫描电镜观察用的样本

和轴壁的感染牙本质与否，应用复合树脂充填术后一年的固位率为 100%。

2. 两组所有病例的边缘完整性临床可接受(拔牙后观察)。

3. 充填体下余留的龋坏组织没有引起临床可见的牙髓改变。

4. X 线片观察，45.8% 的封闭的龋损区 X 线阻射度增加，29.2% 的病例没有改变。

5. 术后一年电镜观察，混合层和树脂突结构与其他短期的研究报告一致。

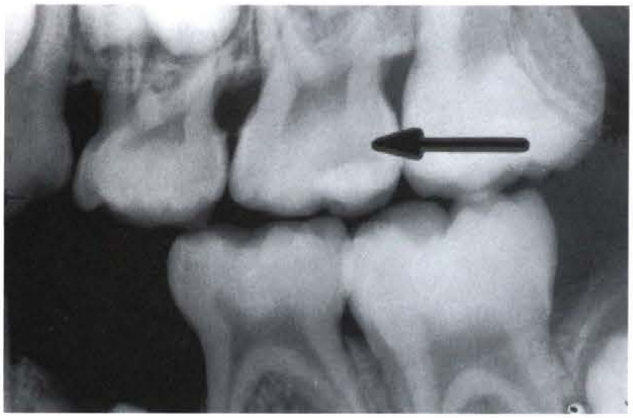

图3a 术后 24 小时殆翼片显示实验组中⌊V 殆面下余留的龋坏牙本质 X 线透射区(箭头所指)

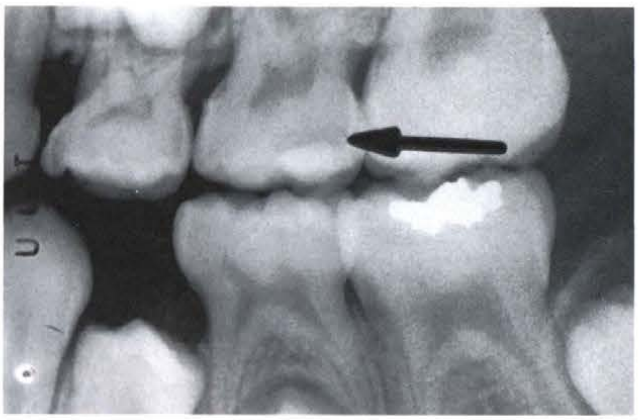

图 3b。术后 17 个月,X 线透射区未扩大

图4a 实验组中⌊V 近中殆面龋术后 24 小时 X 线殆翼片

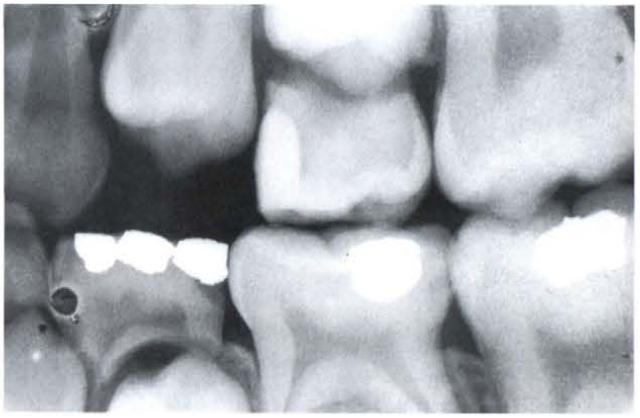

图4b 术后 11 个月龋损变小

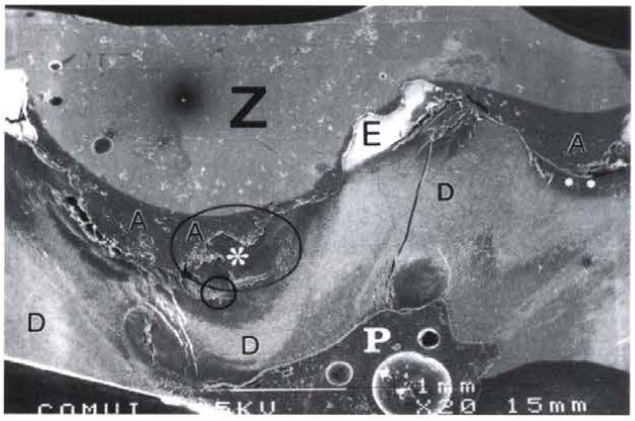

图5a 病例 2 实验组修复后扫描电镜显示 (A)粘接剂 (D)牙本质 (E)釉质 (P)牙髓腔 (Z) 修复体 * 牙本质粘接剂与龋坏牙本质混杂区

图5b 放大显示图 5a 中的卵圆型划线区。改建混合层(*),连接树脂 - 牙本质界面和典型混合层(短箭头指示)。这种结构保护未受侵犯的牙本质(D)。树脂嵌入的无管状龋坏牙本质区(长箭头所指)。(A)粘接剂 (Z)修复体

6. 在龋坏牙本质上应用 Scotchbond Multi - purpose 粘接系统可形成改建混合层,没出现任何不适症状和脱矿现象,可以提示病损已有改善。

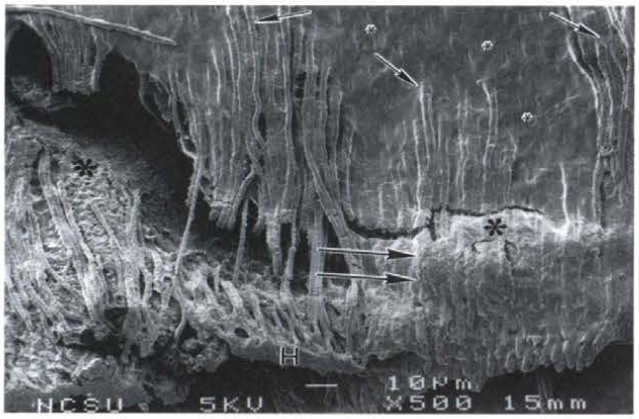

图5c　图 5a 的卵圆划线区和图 5b 的小圆圈区放大图。树脂嵌入的无管状龋坏牙本质区（长箭头所指）。(H)典型的混合层；（*）改建混合层

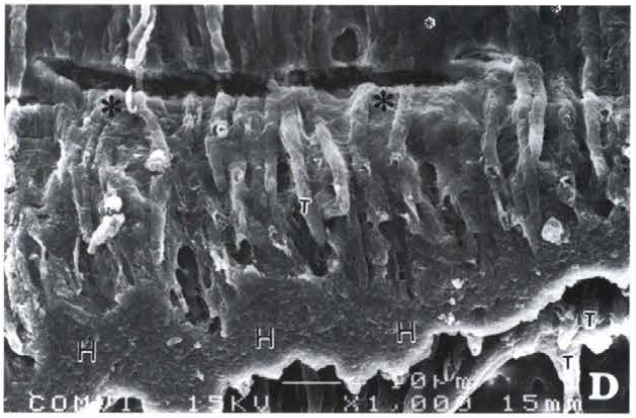

图5d　图 5b 圆圈的放大图。混合层达到未受侵犯的牙本质(D)。(T)树脂突；*龋坏牙本质混杂区



图6a　对照组修复体。(A)粘接剂；(D)牙本质；(P)牙髓腔；(Z)修复体

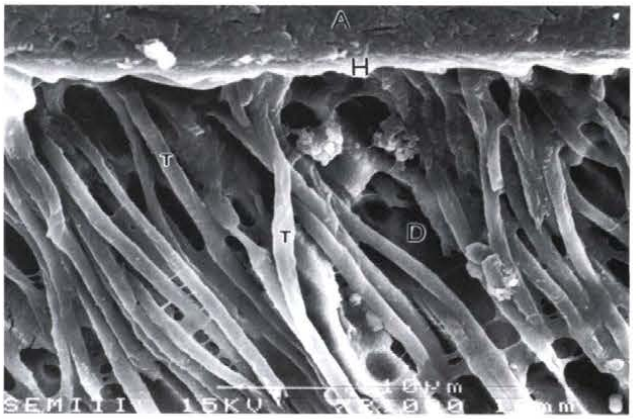

图6b　树脂－牙本质界面。(A)粘接剂；(H)混合层；(T)树脂突，背景为牙本质(D)



图6c　轴壁上的树脂－牙本质界面(T)树脂突与界面平行。圆圈显示 Z100 的球形填料。(A)粘接剂；(D)牙本质；(H)混合层；(Z)修复体

致谢　感谢 North Carolina 大学扫描电镜实验室的 M. ManuelaLopes 女士的帮助。