树脂对硬化、非龋性牙颈部缺损的粘接性能

Resin bonding to sclerotic ,noncarious,cervical lesions
Amal K. Nour El-din, Barbara H. Miller, Jason A. Griggs
原载 Quintessence Int 2004;35:529~540(英文).

丁瑞宇 译　张成飞 校

摘要　临床工作中常常会遇到非龋性颈部硬化性楔状缺损。在这些缺损中牙本质都存在病理性改变,常常会有牙本质小管的部分或全部闭塞。这些缺损对酸蚀和粘接的反应与正常牙本质不同,常常在临床治疗中产生一些并发症。本文回顾了文献上最常引用的致病因素、临床诊断以及形态和化学特征;同时详细地就最新粘接剂与此类牙本质粘接潜在的问题进行综述。文章还重点讨论了提高牙本质对粘接剂适合性方法的近期进展,并讨论了这些方法的主要缺陷。

临床工作中经常会遇到非龋性、颈部的硬化性缺损。随着年龄的增加以及人群保留牙齿的增加，像这样需要治疗的缺损也在增加。

除了增龄性牙本质硬化,当牙本质受到温和的刺激时,牙髓牙本质复合体可以产生反应性硬化牙本质，表现为牙本质小管部分或全部消失的硬化管型。由于缺少底部倒凹固位力,与正常牙本质相比较,颈部硬化的牙本质粘接更困难。硬化牙本质与正常牙本质对酸蚀和粘接的反应是不同的,导致临床治疗的并发症。

硬化牙本质与许多牙本质粘接剂的粘接强度要低于正常的年轻牙本质，这个事实需要在硬化牙本质粘接领域进一步研究。要在粘接剂对硬化牙本质提供有效粘接方面取得进展，首先要进一步了解硬化牙本质的基质。本文的目的在于获得一些致病因素、临床诊断、形态和化学特征等方面被广泛引用的信息，同时对潜在的妨碍硬化性牙本质基质与目前大多数粘接剂粘接的情况进行深入的叙述，着重讨论近期提高硬化性牙本质对树脂粘接适合性的方法。

译者：北京大学口腔医学院
北京海淀区中关村南大街 22 号　100081

病因学

在釉牙骨质界下方牙本质的楔形和碟形缺损是很常见的,研究表明这些损害的病因和特征是很复杂的。

生理性硬化

临床研究表明,颈部硬化性损害的粘接力是减弱的,而且随着患者年龄的增加，牙本质粘接修复的固位失败也在增加。Heymann 等认为这种老年患者的失败可能是和硬化牙本质的化学性能以及结构的改变有关。这些改变可以使牙本质基质对牙本质粘接剂的适合性下降。但另外一方面,硬化性牙本质粘接力的下降并没有在 Van Dijken 的研究中得到证实,其报道老年人硬化性牙本质修复的失败率只略有下降。

反应性牙本质硬化

除了生理性硬化牙本质这种牙齿的增龄性变化外,牙

髓牙本质复合体对外界的刺激有防御性反应。长期缓慢进展性的或温和的刺激,比如机械磨损、化学腐蚀和弹性应力可以产生硬化性牙本质。而反应性牙本质常由于更加严重的刺激,比如龋、破坏性的治疗过程和急性刺激等在髓腔内的刺激部位所诱发产生。

被引用的引起颈部损害常见的原因是酸蚀症、磨损、牙齿的应力。这些损害常常转变为硬化性牙本质。牙齿的酸蚀症被定义为硬组织与细菌无关的化学性丢失,常由酸溶解组织引起。外源性因素包括空气中的酸,游泳池中氯化的水,酸性的饮料和口服的药品,如补铁剂,口嚼的维生素 C;内源性因素包括肠胃疾病、怀孕、酒精中毒引起的呕吐和贪食症,神经性厌食症引起的呕吐。磨损是外部机械因素引起的牙体组织的缺损。虽然刷牙被认为是引起磨损的初始因素,但牙齿颈部这种损害的病因仍然存在争论。

在引起牙颈部损害的因素中,作为引起牙体硬组织丢失机理的牙齿应力是研究最少的。由离心的咬合力引起的牙齿弯曲产生的张力可以使牙釉质和牙本质的晶体结构分解,并且形成隐裂。最后,被削弱的牙釉质和牙本质由于功能性和功能异常性活动产生的力而碎裂,和/或由于化学或机械因素而腐蚀或磨损。对于老年人来说,由于牙周支持组织的减少引起的牙齿应力的增加是可以解释老年患者牙颈部硬化性损害增加的原因之一,并解释直接粘接修复体固位失败的原因。

临床诊断

牙颈部的非龋性损害有多种存在方式。它们由狭窄的沟状到宽大的盘状损害到大的楔形缺损。损害的底部形态可以是平坦的、圆形的或尖锐的角形;角形的损害比圆形的损害更常见。损害可以发生在唇颊面、舌面和/或邻面。颈部损害在牙列中的位置和可能的致病因素有关,但大多数发生在非磨牙。当这些损害变成硬化性损害时,常常对疼痛不敏感。这与牙本质小管被矿化的沉积物封闭有关。这种封闭可以减少暴露牙本质中液体的流动,从而减轻疼痛。这也符合 Brannstrom 等描述的牙齿疼痛的流体动力学理论。除了缺少牙齿的结构外,还可以观察到透明现象。推测起来,矿化的沉积物引起了光学特征的改变,从而引起这种透明现象。

北卡罗来纳牙本质硬化标准是临床牙本质硬化分级可视的诊断方法。

1 型　没有明显的硬化;牙本质不透光,淡黄色或带有白色,没有变色。有一点半透明或透明。

2 型　超过 50%表面的区域有不规则的半透明性。

3 型　超过 50%表面的区域有不规则的透明性或半透明性。

4 型　牙本质为玻璃状的,深黄色或浅棕色;大多数牙本质是半透明的或透明的。

硬化性牙本质的微观结构

牙本质是一个复杂的、水化生物复合结构,关于结构和性能之间的关系只有有限的知识可以利用。Pashley 把牙本质归于有持续变化的动态基质,这种变化的速率和牙齿受到刺激的历史以及患者的年龄有关。

牙本质变异体

牙本质的反应从显微结构以及生理老化和疾病引起的化学变化等方面已经进行了非常深入的研究。继发性牙本质、第三期牙本质和透明牙本质都是和这些过程有关的牙本质类型。通常,随着年龄的增长,继发性牙本质在前期牙本质沉积后形成。生理性继发牙本质在髓腔的各个壁不断沉积,速度逐渐减慢,使得髓腔逐渐减小。继发性牙本质和前期牙本质的结构相类似,只是其牙本质小管的排列方向和前期牙本质略有不同。

第三期牙本质也叫做修复性牙本质,不规则继发性牙本质,刺激性反应性牙本质。它常因对刺激的反应在髓腔内局部位置沉积形成,比如磨损、酸蚀症、创伤、中度龋以及一些治疗过程。它常常在髓腔内与受到刺激相对应的位置形成局部的牙本质沉积。它与正常的牙本质结构不同,几乎没有牙本质小管。硬化性牙本质或透明牙本质均是用来形容因为衰老、龋病、刺激过程导致的矿化和结构不同的牙本质。与龋病有关的不同类型的牙本质和牙颈部非龋性损害需要特别的关注,因为它们都是牙本质修复过程的基质。

形态特征

许多研究者认为牙颈部损害下方的牙本质小管硬化性变化与牙本质小管内羟基磷灰石的立方形、菱形、短柱形沉积有关。这些晶体比龋病下方的晶体要小,这在超

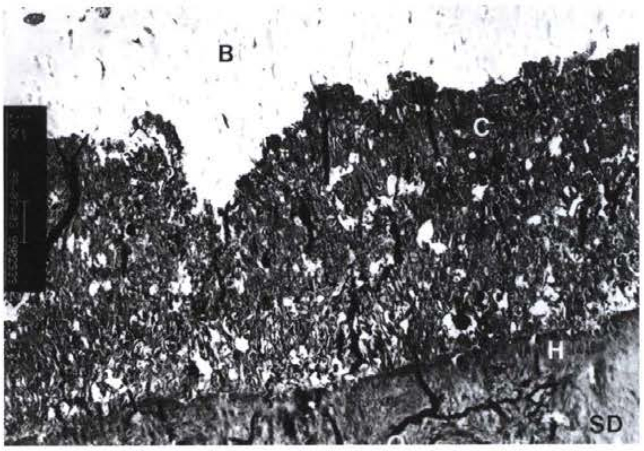

图 1 TEM 图像 显示矿化的细菌层是多孔的
B=为染色的没有矿化的细菌；C=矿化的细菌层；
H=损害过度矿化的表层； SD=完整的硬化牙本质

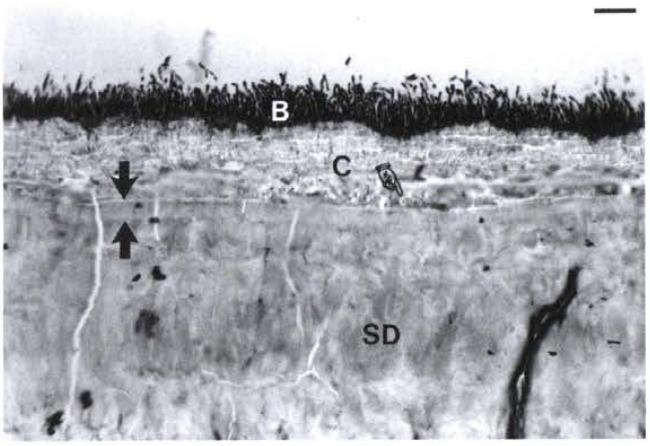

图 2 来自于未经治疗的非龋性颈部硬化性缺损最深层部分没有脱矿的光学显微镜图像
B=染色的未矿化的细菌； C=矿化的细菌区； 箭头之间的区域=损害过度矿化的表层； SD=完整的硬化牙本质； 箭头上=矿化的细菌影

微结构水平已经得到证实。在整个牙本质小管中晶体的形态是相同的，而在不同的牙本质小管之间晶体的形状以及沉积的方式是不同的。这个领域大部分的研究表明，硬化性牙本质小管的闭塞是由于管周牙本质的持续生长。硬化性牙本质中管间牙本质是否有变化以及这种变化是否对牙本质粘接有不利的作用，这是一个值得探讨的问题。文献表明一些变化确实发生了，管间牙本质也发生了一些变化，使得它更耐酸脱矿。

Weber 利用显微 X 线技术研究硬化性牙本质，他发现在生理性硬化中，只有少部分牙本质小管发生闭合，而在病理性牙本质硬化中显示有增加的牙本质小管间的矿化。Yoshiyama 等发现在不敏感(硬化)的牙本质约有 75%的牙本质小管已经闭合。此外，与受损部位牙本质相对应的造牙本质细胞突有部分萎缩和矿化。

Tay 等可以通过没有脱矿的透射电镜(TEM)切片分析自然形成的楔状缺损的无机物分布(图 1,2)。在楔状缺损的最深部分，可以看到表层是没有矿化的丝状菌，在它的下方是沉积物层，也就是包含矿化细菌的矿化菌斑层。与下方的硬化牙本质相比，矿化的菌斑层和损害的表层都是过度矿化的，而且是在过渡矿化损害的表面周围同时发生的，因此有明显的区别。

在超微结构水平上硬化性牙本质中牙本质小管消失的矿化管型受到了深入的研究。然而，只有应用显微放射摄影术和富尼埃转换红外声光分光镜分析法(FTIR)才能发现颈部硬化损害表面过渡矿化层的存在。与其下方的硬化牙本质相比，这一层是过度矿化的，在病损的不同位置，它的厚度也不相同，而且比正常的牙本质更能抵抗酸的脱矿。透射电镜技术也有助于发现这层组织，特别是在楔状缺损的最深部位，这层组织看起来就像它的组成部分。因此可以推测，牙本质小管闭合的程度与牙本质硬化的严重程度有关。不同位置表层的细菌层和过度矿化层都不尽相同，但在楔状缺损的最深层部位要厚一些。在楔状缺损的近殆面和近颈部区域，矿化的细菌层常常缺失，只有表面过度矿化层存在，而且非常薄。

胶原框架和非胶原辅助蛋白质不但是牙本质矿化期的基础，而且对于牙本质脱矿和再矿化的速率和程度也是很重要的。另一个没有答案的令人迷惑的问题是，表面的过度矿化层是否缺乏胶原。 Tay 等能够常规地区分下方硬化牙本质中完整的带状胶原和过度矿化层中散开的变性胶原，设想楔状缺损表面移生细菌产生的酸、酶等产物导致了脱矿和胶原的变性。酶由脱矿的表面向内扩散也可以解释下方的硬化牙本质中完全变性的胶原过渡到散开的微纤维和深层的完整胶原。

化学特征

硬化牙本质的形成与牙本质小管中矿化的沉积物和管

间牙本质某些结构变化有关。这些变化的性质还需要进一步的研究和证实。

从体积上讲正常牙本质中胶原占48%，无机物占45%。典型的牙本质过度矿化中，胶原常被无机物所取代。另一方面，如果变性的胶原微纤维充满纤维之间的间隙，这就可以降低每单位蛋白质的含量。这也可以解释 Mixson 等在研究颈部硬化缺损的化学性质中得出的较高的无机物与蛋白质的比例。这些收集到的硬化牙本质表面 5~10μm 矿化程度增加的证据都是来自于老年患者。这些结果也支持一些学者的假说，即牙本质的化学性质随年龄有变化。

虽然 Weber 报道硬化牙本质中无机物含量增加，但是这种现象是否和牙本质小管中充填物的增加以及管间牙本质的过度矿化有关还不清楚。Marshall 等研究表明，管间牙本质的毫微硬度和弹性模量没有显著的变化。无机物的含量与机械性质紧密相关，因此这些结果可以提示管间牙本质中无机物的含量没有较大的增加。另外一方面，Raman 波谱的变化提示有未被发现的化学改变，因此管间牙本质可能有其它的变化导致它更加耐酸脱矿。

表面过度矿化层表示损害中这一表层中的无机物的密度比其下方的硬化牙本质要高。在定性 TEM/EDX 线性扫描检测缺损表层到其下方的硬化牙本质中钙与磷的纵向分布中这种密度增加已经得到证实。采用定量的 EDX 方法分析楔状缺损中表面过度矿化层，其下方的管状牙本质以及牙本质小管的晶体的组成成分，这种方法可以检测晶体中钙(Ca)磷(P)的比例。过度矿化层的钙磷比例(1.67±0.06)和下方硬化牙本质的钙磷比例(1.71±0.04)都接近于羟磷灰石的理论值。硬化管型牙本质小管晶体中，钙磷比例略低于羟磷灰石的预计值。另外，硬化管型中含有 5%的镁，它是由 whitlockite(镁代 β 磷酸三钙)组成，这可能是导致较低钙磷比例的原因。

颈部硬化性缺损的粘接

酸蚀和树脂浸润

现在的牙本质粘接技术依赖于显微机械固位。应用酸使牙本质表面脱矿，胶原网暴露，这些纤维间细微的小孔有利于下一步的树脂渗入。已渗透树脂的原位聚合作用稳定了胶原网，通过形成小管间的混合层产生了微力粘接。除了混合层突起，还可以观察到小管内形成树脂突，并与牙本质小管壁紧密结合。牙本质小管间和管内的树脂渗透对于提高临床粘接修复的寿命是非常重要的。如果树脂没有适当地渗入脱矿的胶原网就会降低粘接强度，并且使暴露的没有受到保护的胶原缓慢水解。如果树脂没有渗入到打开的牙本质小管并封闭它们，就会增加牙本质的敏感性，细菌代谢产物就会通过疏松的树脂突周围的裂隙刺激牙髓。

在硬化牙本质中，常因为不能使树脂有效地进入牙本质组织使混合层和树脂突散在的缺失，从而妨碍树脂的粘接。玷污层和小管塞是健康牙本质中妨碍粘接的潜在因素，它可以通过酸蚀和冲洗清除。酸蚀增加了表面积增加了管间牙本质脱矿后的粗糙度，从而提高了固位力。妨碍未经处理的硬化牙本质中树脂渗透的障碍包括，表面过度矿化层 、部分矿化的细菌层 、牙本质小管内矿化的管型，它们对酸都有很强的抵抗能力。与健康牙本质上的玷污层不同，即使经过磷酸的酸蚀和严格的冲洗，细菌仍然和损害的表面紧密接触。过度矿化层和管间沉积物可以通过限制酸与牙本质的接触来改变脱矿反应。如果管周和管间硬化牙本质比没有变化的“正常”牙本质含有更多的抵抗酸的物质，这种牙本质上产生的玷污层比正常牙本质上的玷污层酸蚀处理后更不易溶解。要证实这种推测，采用精细的 TEM 方法研究树脂与硬化牙本质之间的界面是必需的。应用原子显微镜(AFM)分析颈部非龋性硬化性损害的脱矿现象，可以观察用稀释的枸橼酸 (pH2.5，0.018M)处理后的细微结构变化、管周牙本质的酸蚀比例、牙本质小管间的萎缩情况。定量地测量矿化沉积物的酸蚀比例是不成功的，因为沉积物在牙本质小管中间非常疏松，而且它们的外形不规则。

采用扫描电镜(SEM)和透射电镜(TEM)观察树脂浸润层即混合层的研究有许多。研究表明硬化牙本质的混合层较正常牙本质薄，而且厚度变化较大。在较厚的过度矿化层区域，混合层可能缺失。提示即使在同一标本中，过度矿化层也是不同的。Ten Cate 报道，过度矿化由胶原的三维方向排列发生；某种条件下硬化牙本质表面可能缺少游离的功能纤维，而且没有海绵状的有机质，这种海绵状的有机质对于建立适当的多孔网状结构以利于树脂渗入牙本质小管及混合层的形成是必

需的。树脂渗入牙本质小管困难可能直接和牙本质小管的闭塞有关，这种闭塞是因为管周牙本质的增加和 whitlockite 的沉积。Kwong 等通过检测矿化不足和脱矿化的 TEM 标本，找到了表面过度矿化层和树脂渗入牙本质小管内减少的因果关系。他们发现过度矿化层和树脂渗入牙本质小管有直接的联系。次最适树脂突的形成和混合层厚度的减少被证明是酸处理后的硬化牙本质树脂渗透减少的证据；作为一种结果，硬化性牙本质的渗透性显著降低。

Tay 等采用 SEM 和 TEM 方法研究并描述了应用自酸蚀处理剂后楔状缺损界面的超微结构(图 3)。没有矿化的细菌表层几乎都被清除，但在损害的最深部位，其下方矿化的菌斑层却总是在过度矿化层上方存在。他们报道自酸蚀处理剂并不能酸蚀过度矿化层全层。在这一层，只能观察到 300~500nm 少部分脱矿。在这种条件下，只能形成较薄的混合过度矿化层。与其下方树脂浸润的硬化牙本质中观察到的带状胶原纤维相比较，在混合的过度矿化层中还可以发现带状胶原纤维的完全缺失。Tay 等报道，在损害的咬合壁和龈壁，过度矿化层非常薄，因此自酸蚀处理剂进入牙本质小管之间较深。这就形成了混合复合体，由混合的过度矿化层与下面的混合硬化牙本质小管组成。



图 3 清洁并用自酸蚀处理剂处理的自然楔状缺损最深层组织 SEM 图像。矿化的细菌区中许多珊瑚状的影像。损害过度矿化的表层并没有被自酸蚀处理剂完全清除，而且能与下方的硬化牙本质区分出来

硬化牙本质的粘接强度

扫描电镜为研究降低树脂和硬化牙本质的粘接提供了许多信息。牙本质粘接技术主要依靠形成的混合层与进入牙本质小管的树脂突之间的微力学的交锁力，因此运用牙本质粘接技术时，在硬化牙本质上比正常牙本质效果差。

Yoshiyama 等报道，颈部硬化牙本质局部粘接强度比在健康根部牙本质上人工预备的缺损低 20%~45%。他们认为这种减少是因为树脂突和混合层的减少。基于这种观点，Gwinnett 定量检测了牙本质粘接时树脂的渗入情况。他采用 All-Bond 2(Bisco)粘接玲面牙本质模型，大约有 2/3 的剪切粘接力来自于不规则的局部基质间的物理和/或化学反应。剩下的 1/3 来自于树脂的渗透，其中的 1/2 来自于树脂突的形成，另外 1/2 来自于混合层或树脂渗透到最表层的矿化牙本质小管间的牙本质基质。

混合层的厚度与粘接强度之间好像没有任何联系，因此硬化牙本质较低的粘接强度可能和缺少树脂突的形成有关。与此观点相反，即使正常牙本质中咬合面几乎没有树脂突，而龈面有许多树脂突，但是咬合面和龈面的粘接强度却没有显著差别。因此，有人推测在自然形成的损害中较低的粘接强度可能和其他的更细微的差别有关。比如，暴露于口腔中许多年的存在于牙本质中的某种不知名物质的作用。

对变性的胶原与粘接强度之间的关系知之甚少。Van Dijken 认为，处理后的硬化性牙本质表面可能缺少游离的功能性纤维，没有海绵状的有机质；而这是建立有利于小管间树脂渗透和混合层形成的合适的多孔网状结构所必需的。硬化性牙本质的粘接模式可能和酸蚀牙釉质相近，牙釉质酸蚀的基础是产生活性表面，增加粘接面积和表面粗糙度，而不是增加牙本质脱矿后树脂浸入牙本质小管的程度。

楔状缺损的咬合面与龈面

硬化性楔状缺损中，咬合壁多与牙本质小管方向平行，而龈壁几乎与牙本质小管成直角。因此，龈壁上牙本质小管连接的数量比咬合壁多。这种结构不但可以使脱矿层更深，还可以形成更好的树脂浸润。

扫描电镜显示，人工正常健康的牙本质表面，龈壁上树脂浸润的程度比咬合壁深。这可能是因为酸通过牙本

质小管进入牙本质清除管周牙本质比直接通过牙本质小管间基质快且深。有人期望楔状缺损的龈壁比咬合壁有更好的酸蚀,更好的牙本质渗透,或许会有更好的粘接强度。Yoshiyama 等反对这种假说,他认为硬化性楔状缺损的龈壁有复杂的一面。通过 SEM 和 TEM 能看到局限于龈壁的牙本质小管中有大量的矿化沉积物,这些牙本质小管和口腔相通。本文局部微张力粘接强度实验也支持反对龈壁粘接强度更高的观点。研究表明,不论是自然硬化的楔状缺损还是人造的楔状缺损,咬合壁与龈壁树脂的粘接强度没有显著差异。这一结果与其他的研究相符。

表层和深层的硬化牙本质

鉴于混合层对表层牙本质粘接的重要性,与混合层相连续的粗大的混合树脂突对于深部牙本质的粘接也是很重要的。楔状缺损最深部的硬化牙本质来源于深层牙本质。因此,树脂突的形成对于楔状缺损深部形成快速强大的粘接力是很重要的。楔状缺损最深部的牙本质来源于深层牙本质,此处的硬化层最厚,阻止牙本质小管间树脂的渗透。基于这两种事实,有人可能预测,楔状缺损深部的粘接效果要降低一半。一些研究中采用 TEM 方法在硬化牙本质深部很少观察到树脂突侧枝。然而由于抗酸的高矿化硬化管型闭塞了牙本质小管,树脂突侧枝看起来是有可能产生的。

Prati 等报道,在硬化牙本质树脂浸润层中常发现裂隙和空腔。这些空隙在表层的硬化牙本质中更为常见。因为酸处理剂对硬化牙本质处理的能力降低,形成了一致性差、空腔多的薄的混合层。如存在这些裂隙会造成局部应力集中,在粘接界面引起裂纹造成粘接失败。

硬化牙本质粘接试验

目前能检测硬化性牙本质粘接强度的方法都是不合适的,因为实验中粘接的区域比大多数损害大。微张力粘接强度检测法能评估 0.5mm² 大小牙本质的粘接强度。这项技术最大的优点就是树脂粘接好的牙齿可以切成 0.7mm 厚的切片。用超细金刚砂车针将粘接区域修整成想要的形态。这项技术可以检测患龋牙本质和天然的 V 类洞颈部硬化缺损。

临床研究

文献中临床研究的结果差异很大。许多因素的不同,包括牙本质硬化的诊断和分级、牙齿的应力、酸蚀剂的酸度、处理时间、树脂的湿润性、所采用技术对修复材料的敏感度,都是造成这种差异的原因。

Lambrechts 等发现临床上采用 Scotchbond (3M)对老年硬化性牙本质很难取得很好的粘接效果。Duke 等 3 年的临床试验发现,重度硬化性缺损中 Scotchbond 2 (3M)的修复体失败率最高。Heymann 等报道老年患者颈部 V 类洞修复体脱落率很高,这也间接地证明了老年牙本质的构成和细微结构的变化是粘接失败的主要原因。Van Dijken 在 3 年期的实验中评价了 3 种粘接系统,包括三步处理牙本质粘接系统、一滴棒牙本质粘接系统和树脂改良玻璃离子水门汀。三步处理牙本质粘接系统和树脂改良玻璃离子水门汀的固位率是满意的,而一滴棒粘接失败率较高。Van Meerbeek 等采用自酸蚀 Clearfil LinerBond (Kurafay)和三步 Scotchbond Multi-Purpose(3M)粘接颈部硬化性缺损,发现一年中这 2 种粘接剂都不能保证没有边缘微渗漏和变色。

实验研究

Van Meerbeek 等报道 Clerafil Liner Bond 中的枸橼酸牙本质处理剂不能打开牙本质小管开口。SEM 研究发现在某些区域硬化管型延伸到矿化牙本质上方并深入到渗透区内部,它妨碍形成有效的树脂突。SEM 研究结果也符合 Duke 与 Lindemuthe 和 Duke 与 Robbins 用 Scotchbond 2 粘接硬化型牙本质的报道。在其他的研究中,自酸蚀粘接剂与三步粘接系统相比较,其混合层薄,但临床保存时间没有差别。Yoshiyama 等的研究中,自酸蚀粘接剂和三步粘接剂对硬化型牙本质和正常牙本质的粘接强度分别为 16~19MPa 和 22~30 MPa。这一数值和牙釉质树脂粘接相同。然而只有牙本质粘接强度稳定的时候,V 类洞修复才能有好的临床固位效果。体外比较 3 种粘接系统 (All Bond 2; Scotchbone Multi-Purpose;Clearfil Liner Bond 2) 对自然的颈部牙本质楔状缺损和正常牙本质上人工形成的楔状缺损的局部微张力粘接强度,结果显示自然损害的粘接强度比正常牙本质的粘接强度低 20%~45%。

第五代粘接剂对硬化性牙本质的粘接强度并没有显著的提高。Prati 等报道 Prime &Bond 2.0(DeTrey/Dentsply)比其他粘接剂(三步和一滴棒)形成的混合层厚且深。

他们认为可能是因为这种粘接剂的酸度(pH~1.6)比其他粘接剂强。Prime &Bond 2.0 的酸性可以造成牙本质二次脱矿，使处理剂渗入脱矿的牙本质基质和牙本质小管更深。这种深入的渗透可能是由于丙酮溶剂降低了树脂的黏度,从而促进其渗入脱矿的牙本质。

Tay 等研究了自酸蚀粘接剂,它的粘接强度和树脂-硬化牙本质界面的超微结构特征有关;在自然的损害中,4 种因素可以全面降低粘接强度:(a)混合的微生物与细菌可能削弱粘接力;(b)自酸蚀处理剂酸蚀过度矿化层表面能力的降低，特别是当过度矿化层的厚度超过 1mm 时;(c) 在过度矿化层底部存在的变性胶原的再矿化层;(d)自酸蚀处理剂清除堵塞牙本质小管管腔的硬化管型能力的降低,和缺少形成有效的树脂突。

适应性策略

应寻找合适的提高硬化性牙本质微机械固位力的方法，或者提高硬化性牙本质粘接力的替代方法。Gwinnetr 和 Kanca 提出的去除非龋性硬化性牙本质最上层是策略之一。去除这一表层组织能有效地去除硬化牙本质这一初期的粘接障碍和疏松的玷污层。因此,调磨硬化牙本质能产生包含过度硬化层物质和牙本质 whitlockite 沉积物的抗酸玷污层。另一方面,抗酸碎屑缓冲能力的降低能促进牙本质小管间的脱矿和树脂的渗透。在严重的硬化性损害中,这种提高牙本质小管间渗透性的优点,可能被常规应用的酸或酸性树脂单体,即硬化管型牙本质小管内的自酸蚀处理液，通过降低酸蚀能力而抵消。而且,清除最表层组织,形成了粘接所需的树脂渗入牙本质小管内的交界面，这一般是很难获得的。在 Van Dijken 的研究中,轻微的表面变粗糙并不能提高一滴棒粘接系统的临床固位力。与未经处理的硬化性损害相比，硬化性损害粗糙化的脱落率明显增加(75% 和 43%)。他认为粗糙化损害的失败很难被解释，可能是没有去除全部的硬化性牙本质以及暴露牙本质层，牙本质层更有利于混合层的形成。期望通过清除微生物沉积物和过度矿化层来提高粘接强度,因此,要让更多的被玷污层覆盖的管间和管周正常牙本质相互作用。出现堵塞牙本质小管的 whielockite 栓的混合化。这个假说学要进一步实验的证实。

延长酸蚀剂或自酸蚀剂的处理时间也是另外提高硬化性牙本质微机械固位力的可行方法。虽然很难确定硬化性牙本质酸处理的理想时间，延长磷酸的处理时间对于促进牙本质小管内晶体沉积物的溶解还是有好处的。用这种方法提高自然颈部楔状缺损最深部位的酸蚀效果，这可能是在损害龈壁和咬合壁牙本质小管间基质过酸蚀的情况下获得的。这种方法会增加过度酸蚀区域树脂不完全渗透的几率。Prati 等将酸蚀时间延长至 20~25 秒，期望得到硬化性牙本质更好的脱矿。另一方面，他们强调如果酸蚀时间增加到 35~40 秒，邻近正常的牙本质可能被过酸蚀，这可能会很难防止牙本质的崩解,并且很难使树脂渗透到脱矿的深度。根据 Kwong 等通过 SEM 和 TEM 得到的超微结构特征，可推测在严重硬化的牙本质上采用这种方法应用自酸蚀粘接剂(Clerfil Liner Bond 2V,Kuraray)对于提高粘接效果作用不明显。在他们的研究中,一组根据厂商关于粘接系统使用的说明操作。另外一组,在使用自酸蚀剂之前应用 K-etching(40%磷酸凝胶,Kurary)进行预处理。通过 TEM 观察超微结构特征可以进一步推测这两种方法都不能有效地溶解堵塞牙本质小管的硬化管型。正如 Paul 等得出的结论,延长酸蚀时间可能减弱修复体的长期固位力；但只有通过长时间的临床实验才能判断延长酸蚀时间是否能提高临床固位力。

结论

继续多学科的研究来发展对健康牙本质和硬化牙本质粘接同样有效的替代方法，深入了解牙本质基质是能对硬化性牙本质提供有效粘接的牙本质粘接剂取得发展的第一步。设计更多的明确硬化性牙本质性质变化的研究对揭示颈部硬化性损害发生机理及探寻其治疗的途径有重要作用。将来的研究中可能会采取一些特殊的联合处理过程:增加的酸蚀步骤;延长酸蚀时间;能对硬化管型脱矿的特殊的酸；以及用金刚砂车针去除最表层。