译文

种植体周角化龈扩增与牙槽嵴增量改良技术的临床前瞻性研究：一年的研究结果

Clinical Prospective Study of a Modified Technique to Extend the Keratinized Gingiva Around Implants in Combination with Ridge Augmentation: One-Year Results

Michael Stimmelmayr, Martin Stangl, Daniel Edelhoff, Florian Beuer

原载 Int J Oral Maxillofac Implants, 2011, 26(5): 1094-1101.（英文）

樊 华 雷 群 陈 江 译

摘 要

目的：本研究的目的是评估一种改良外科技术 1 年后的有效性及术后组织的稳定性。这种手术是在增量的下颌骨中植入种植体并对其周围角化龈进行扩增。**材料和方法**：结合牙槽嵴增量术，在下颌骨中植入种植体，通过游离龈移植术（FGGs）扩展不足的颊侧角化龈（BKT），局部角化龈（KLG）转至向舌侧方向。第一组，种植体植入与牙槽嵴增高术同时进行，游离龈移植术是在二期暴露种植体时进行。第二组，先行牙槽嵴增量术，在种植体植入时同期完成 FGGs。KLG 和 FGG 以及 BKT 和 LKT（舌侧角化龈）宽度测量在软组织移植以后 4 周、3 个月、1 年后进行。**结果**：70 个种植体（第一组 46 个，第二组 24 个）被植入 29 名患者，其平均年龄 54.4 岁。KLG 的术前平均宽度为 2.90mm（第一组是 3.00 mm，第二组是 2.75mm），FGG 的平均宽度第一组为 4.60mm，第二组为 4.70mm。第一组 BKT 的平均宽度在 1 年后为 3.70mm。相比之下，二号组 BKT 在 1 年以后的平均宽度为 3.30mm。全部结果显示在 1 年后 BKT 的长度为 3.50mm。LKT 术后 1 年时在第一组（0.35mm）的萎缩量明显多于第二组（0.05mm）。**结论**：采用与牙槽嵴增量术相结合的本改良外科手术可以使种植体周扩增的角化龈在 1 年保持稳定。

关键词 牙槽嵴处理；牙科种植体；角化龈扩增；游离龈移植；软组织处理

译者单位 福建医科大学附属口腔医院种植科
福州市鼓楼区杨桥中路 246 号 350002

1 引言

长期以来，关于种植体周是否需要完整的角化龈始终存在争议。尽管骨缺失对种植术后影响目前还不是很明确，但已获得的实验数据表明，成功的种植体需要完整的角化龈包绕。但是，这种要求在长期牙缺失的下颌骨后牙区很难达到，因为牙槽骨的失用性萎缩会导致前庭沟变浅和膜龈线的冠向移位。硬组织增量术后先要关闭创口，这样往往也会导致前庭沟变浅和膜龈线的冠向位移。

骨缺失和膜龈线移位也可出现在上颌。由于附着龈可以通过口腔前庭成形术（VP）从腭侧转向颊侧，所以这个问题比较容易解决。在下颌骨部分，尤其是远中游离缺失部位，角化龈的宽度经常减少到1mm。因为附着龈不能够从舌侧转移，所以常需要用游离的软组织转移术以增加前庭成形术后附着龈的宽度。这种术式最早被报道是在1965年用于增加天然牙齿周围附着龈的宽度。此后，随着显微外科手术和缝合术的发展，这种术式就更精准了。

尽管部分伴有FGGs的VP也可以在牙槽嵴增量术和种植体植入之前进行。但这必将导致患者手术次数增加，治疗时间延长。在无负荷状态下，游离黏膜的移植在术后8周～3个月应该就能完全愈合。鉴于这些事实，作者介绍的手术方法是在种植体植入时或者是牙槽嵴增量术后种植体二期暴露时行VP和附着龈增宽术。

假设利用上述两种方法进行移植的牙龈在术后12个月内可以保持稳定，两种方法在移植牙龈的稳定性上没有明显区别。

2 材料和方法

本研究选择的患者，其下颌骨表现为游离端牙缺失或者失牙处伴有横向或者垂直向的骨丧失，并要求种植体支持的固定义齿修复。另外，在手术前，种植体植入点颊侧到舌侧膜龈联合处角化龈的宽度要求3.5mm或更少。在手术前，利用牙周探针(PCPNC North Carolina,Stoma)测量角化龈宽度，根据诊断蜡型制作定位导板确定种植体植入部位。用钛CT套管（CT-Tube，Camlog）精确定位种植体植入部位。CT套管内径与种植系统的先锋钻相匹配并引导完成第一次扩孔。

根据全景片（Gendex OrthOralix 9200）和模型评估种植区骨量，制定种植计划，决定一段式或二段式牙槽嵴增量术及种植术。一般而言，种植区如果存在水平骨缺损且决定种植体稳定性的主要部位位于牙槽嵴内，则采用一段式种植，其他情况采取二段式种植（硬组织增量或延长FGG和种植体固位）。

2.1 第一组（一段式牙槽嵴增量术）

通过顶部的切口，在CT套管的引导下植入种植体（Screwline Promote Plus,Camlog）。同期完成牙槽嵴水平增量。用混合有自身血液的骨碎片覆盖暴露的种植体螺纹及其周围的骨组织。骨碎片是通过超声骨刀（Piezosurgery，Mectron）取自磨牙后区的外斜线处。碾磨后与自身血液混合。

人工骨（Bio-Oss，0.25～1.0mm，Geistlich）被置于自体移植骨上以利于骨量的扩增和稳定。然后，在移植物上覆盖可吸收胶原膜（BioGide，Geistlich）。用水平褥式(Gore-Tex 6-0,WL Gore)结合间断式(Trofilene 6-0, Stoma)缝合创口。

种植体植入及牙槽嵴增量术3个月后暴露种植体行二期手术（图1）。沿着龈膜线做一个切口，分离颊侧黏膜瓣完成前庭成形术（图2）。用可吸收线将黏膜瓣缝合于顶端的骨膜。为了暴露种植体，在嵴顶穿透骨膜做小型切口，将全部的角化龈推至舌侧(Glycolon 6-0, Resorba)(图3、图4)。如有需要，翻起颊侧骨膜，暴露覆盖螺钉，去覆盖螺丝上愈合基台。以水平褥式及间断式缝合方法

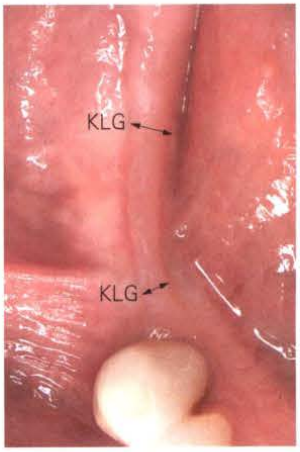

图1 在右下颌第一前磨牙和第一磨牙处植入种植体，同期行牙槽嵴增量术(组1)。图中可见明显宽度不足的角化龈（KLG）

图2 沿着膜龈线的切口

图3(左)和图4(右) 从右下颌尖牙至第二磨牙区行VP

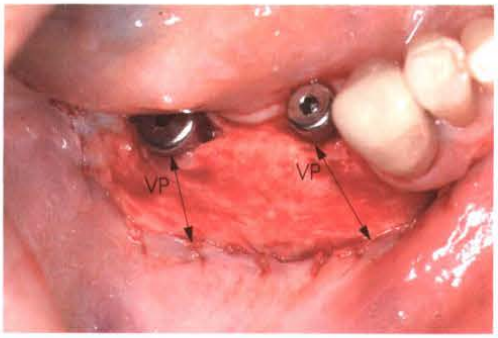

图5(左)和图6(右) 在第一前磨牙和第一磨牙区种植体植入处行小型切口暴露种植体顶端，舌侧转移局部附着龈，测量VP宽度

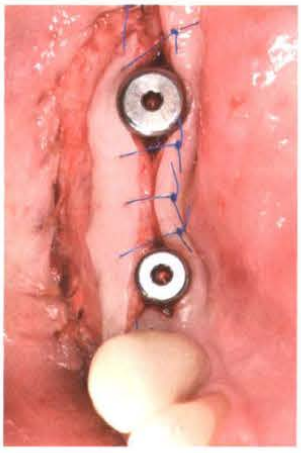

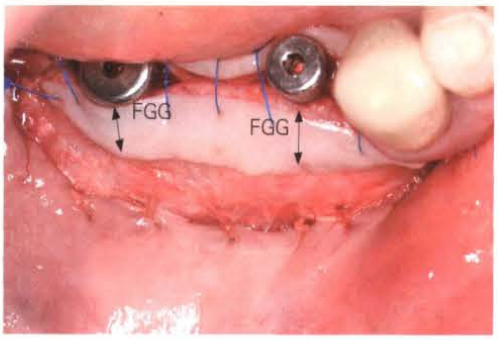

图7(左)和图8(右) 放置FGG并测量其宽度

(Trofilene 6-0, Stoma)沿愈合基台缝合翻起的颊侧骨膜及舌侧瓣（图5、图6）。所有手术结置于舌侧。测量VP创口的近远中宽度，于硬腭后部去相应尺寸的FGG以间断式缝合至种植体颊部骨膜（Trofilene 6-0）（图7、图8）。腭部供体区以手术支架覆盖（Erkodur,Erkodent）。

术前于种植体植入位点测量颊侧至膜龈联合处的角化龈（KLG）宽度（图1），术中测量VP（图6）垂直加深及所需FGG宽度（图8）。这些术前以及术中的测量必须由实施手术的医师进行，测量选用精确度为0.5mm的牙周探针（PCPNC North Carolina）。

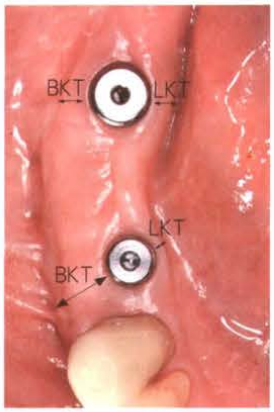

图9 4周回访时种植体周形成的较宽颊侧角化龈(BKT)和舌侧角化龈(LKT)

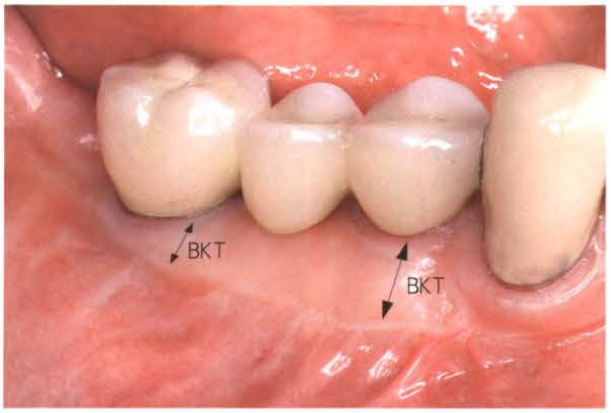

图10(中)和图11(右) 1年回访时种植体支持的修复体和其颊侧角化龈(BKT)

在软组织移植术后4周、3个月、1年分别评估颊侧(BKT)及舌侧角化龈(LKT)宽度。测量由修复科医师使用特定的牙周探针(PCPNC, Stoma)完成,测量愈合基台或种植修复体颊舌侧龈边缘中心点至膜龈联合处的宽度(图9~图11)。

为了预防修复医师与外科医师之间的测量偏差。两人先同时对10位患者的BKT和LKT宽度进行测量,为了控制两者间的交互偏差,两位医师分别对3位患者的BKT和LKT宽度进行测量。在校准以后,两位研究者测量同一数值。

2.2 第二组(二段式牙槽嵴增量术)

做嵴顶切口,用骨块行牙槽嵴水平或垂直增量。骨块通过超声刀(Piezosurgery)取自磨牙后区的外斜线处。微型钛钉(M-TAM,Stryker-Leibinger)固定。用人工骨(Bio-Oss,0.25~1.00mm)充填骨缝恢复形态。以可吸收胶原膜(BioGide)覆盖,水平褥式(Gore-Tex 6-0)及间断式缝合(Trofilene 6-0)。

牙槽嵴增量术5个月后植入种植体。沿着膜龈线做切口翻起颊侧黏膜瓣。行前庭成形术,用可吸收线(Glycolon 6-0)将黏膜瓣缝合于顶部。刺穿骨膜内固定螺钉。于嵴顶切开骨膜,翻起全部舌侧角化龈。于颊侧翻起少量骨膜暴露植入区骨组织。在定位导板引导下植入种植体(Screwline Promote Plus),上愈合基台。以水平褥式及间断式缝合(Trofilene 6-0),沿着愈合基台缝合翻起的颊侧骨膜及舌侧全厚瓣。所有手术结置于舌侧。最后,测量VP创口的近远中宽度,于硬腭后部取相应尺寸的FGG,以间断式缝合(Trofilene 6-0)至种植体颊部骨膜。硬腭供体部位按前述方法处理。VP以及FGG的宽度在术中测量,BKT和LKT宽度在术后4周、3个月、1年进行评估,如前所述。

2.3 外科手术后随访

所有的患者被指导在接受牙槽嵴增高术前1h和手术后使用抗生素(阿莫西林1000mg,每日3次,或克林霉素300mg,每日3次)。此外,要使用400mg布洛芬以及50mg泼尼松龙(Decortin, Merck-Pharma)防止水肿。在进行增高术后以及种植体种植术后要继续服用布洛芬3d(每日3次)以及抗生素6d(每日3次)。术前,患者应用0.2%氯己定(洗必泰)溶液漱口3min。

2.4 结果分析

本研究着重于FGGs的愈合以及VPs、FGGs、舌侧转移KLG的稳定性。采用非参数性的U检验,评估BKT和LKT在一段式和二段式手术中的表达差异。显著性差异水平定于5%。

3 结果

在2007年7月—2009年1月,29位患者(16位女性,13位男性)共接受70颗种植体植入,并同时接受一段式或二段式牙槽嵴增量术、VP、腭部FGGs移植。患者平均年龄,男性为57.7岁,女性为51.7岁。19位患者的46颗种植体与牙槽嵴增量术同时进行(一段式手术),另外10位患者共24颗种植体进行二段式手术。种植体的植入位置以及牙槽嵴增量术时间见表1。

在 29 位患者中，有 1 位没有回访，有 3 位在 3 个月时接受了回访，但 1 年后失访，剩余的 25 位都接受了按时的回访。

在一段式方法，种植体二期暴露的时间为种植体植入和牙槽嵴增量术后 3.2（±0.4）个月。手术前的 KLG 平均宽度为 3.00mm，VPs 和 FGGs 的术后平均宽度分别为 8.60mm 和 4.60mm。在回访中，BKT 的宽度从 4.60mm（4 周）下降到 3.80mm（3 个月）和 3.70mm（1 年）。LKT 术后 4 周的宽度与术前无明显差异，在 3 个月的时候下降了 0.1mm，在 1 年的时候下降了 0.35mm。其他的测量数据在表 2 中。

在二段式手术案例中，种植体在实施牙槽嵴增量术 5.1（±0.3）个月被植入。手术前的 KLG 平均宽度为 2.75mm，VPs 和 FGGs 的平均宽度分别为 7.90mm 和 4.70mm。在回访中，BKT 的宽度从 4.80mm（4 周）下降到 3.65mm（3 个月）和 3.30mm（1 年）。LKT 的宽度在 4 周时恒定，在 3 个月时下降了 0.05mm。其他的测量数据见表 3。

结合第一组和第二组的数据可以得出，手术前 KLG 的平均宽度为 2.90mm，VP 的平均宽度为 8.40mm，FGG 的平均宽度为 4.60mm。在回访时，BKT 的宽度从 4.70mm（4 周）下降到 3.75mm（3 个月）和 3.50mm（1 年）。LKT 的宽度在手术后 4 周无明显变化，在 3 个月的时候下降了 0.10mm，在 ,1 年时下降了 0.25mm。其余测量结果见表 4。

表 5 所示 FGGs 在第 1 年的垂直方向的吸收达到 1mm。FGGs 的收缩在二段式手术后表现比一段式手术后明显，同样会发生吸收舌侧角化龈。在一段式手术后，舌侧角化龈的吸收明显多于二段式手术后（P=0.001，U 检验）。二者的差别没有显著的统计学差异（P=0.562，U 检验）。表 5 同样表现出舌侧角化龈的吸收情况（KLG/LKT）。在实施一段式手术后，吸收明显高于二段式手术后的情况（P=0.001，U 检验）。

表 1 种植体植入的位置 * 及行牙槽嵴增量术的时间

	右下颌							左下颌							
牙位	47	46	45	44	43	42	41	31	32	33	34	35	36	37	总数
组 1（一段式）	3	6	6	6	0	3	0	0	3	0	5	4	6	4	46
组 2（二段式）	4	7	2	2	0	0	1	0	1	0	1	1	3	2	24
总数	7	13	8	8	0	3	1	0	4	0	6	5	9	6	70

*FDI 牙位表示法

表 2 组 1（一段式种植体植入，同期牙槽嵴增量术，后期 FGG）中种植体周的软组织测量结果

				4 周		3 个月		1 年	
测量	KLG(mm)	VP(mm)	FGG(mm)	BKT	LKT	BKT	LKT	BKT	LKT
均数	3.00	8.60	4.60	4.60	3.00	3.80	2.90	3.70	2.65
最大值	3.50	14	6	6	7	5	6	5	4
最小值	0	5	3	2	2	2	2	2	1
增损				+4.60	0	+3.80	−0.10	+3.70	−0.35

表 3 组 2（二段式种植体植入及牙槽嵴增量术）中种植体周的软组织测量结果

				4 周		3 个月		1 年	
测量	KLG(mm)	VP(mm)	FGG(mm)	BKT	LKT	BKT	LKT	BKT	LKT
均数	2.75	7.90	4.70	4.80	2.75	3.65	2.70	3.30	2.70
最大值	3.50	12	6	7	4	6	3	5	3
最小值	2	5	4	3	2	2	2	2	2
增损				+4.80	0	+3.65	−0.05	+3.30	−0.05

表 4 组 1 和组 2 中种植体周软组织测量的平均结果

均数	KLG(mm)	VP(mm)	FGG(mm)	4 周		3 个月		1 年	
				BKT	LKT	BKT	LKT	BKT	LKT
组 1	3.00	8.60	4.60	4.60	3.00	3.80	2.90	3.70	2.60
组 2	2.75	7.90	4.70	4.80	2.75	3.65	2.70	3.30	2.70
总数	2.90	8.40	4.60	4.70	2.90	3.75	2.80	3.50	2.65
增损				+4.70	0	+3.75	−0.10	+3.50	−0.25

表 5 FGG 移植后不同时间点的测量结果

组别	VP(mm)	FGG(mm)	BKT(mm)			KLG(mm)	LKT(mm)		
			4 周	3 个月	1 年		4 周	3 个月	1 年
组 1	8.60	4.60	4.60	3.80	3.70	3.00	3.00	2.90	2.65
增损			0	−0.80	−0.90		0	−0.10	−0.35
组 2	7.90	4.70	4.80	3.65	3.30	2.75	2.75	2.70	2.70
增损			+0.10	−1.05	−1.40		0	−0.05	−0.05
总和	8.40	4.60	4.70	3.75	3.50	2.90	2.90	2.80	2.65
增量			+0.10	−0.85	−1.10		0	−0.10	−0.25

4 讨论

研究表明，采取上述方法进行牙龈移植在手术后 12 个月可以保持稳定，所以第一部分的研究假设是成立的。一段式和二段式手术在颊侧牙龈稳定性的影响上没有明显区别。而 LKT 的宽度变化在两种手术中有明显差异，所以第二部分的研究假设是不成立的。

长期以来，关于天然牙和种植体周围附着龈和角化龈的必须性一直是广大研究者关心的问题。有关种植体周围附着龈必须性的报告也存在着争议。一些专家认为种植体周围足够量坚实的角化龈在咀嚼和口腔卫生方面对于提高抵抗力是很重要的，尤其是在牙槽嵴高度萎缩，唇侧和舌侧牵拉力明显的患者。在口腔卫生差、附着龈丧失，尤其是在下颌骨后牙段有种植体的患者中常见炎症、出血、甚至骨穿孔。Schlegel 等发现种植体周围附着龈缺乏和炎症及骨吸收的发病率显著相关。他们的研究结果明确表明：种植体周围附着龈存在是预防炎症的重要因素。对于种植体周围的骨吸收，他们发现种植体舌侧附着龈的缺失对于种植体成功率的影响是至关重要的。在最近的研究中，Chung 等证实在后牙区种植体周如果缺乏足够的角化龈，更容易引起菌斑的沉积和炎症的发生。因此，预防种植体周生物菌群的平衡破坏成为维护种植体的关键方式。Zigdon 和 Machtei 发现窄小的角化龈退缩会更明显。

由于种植体周围的附着龈与软组织健康有密切的关系，所以本研究中所使用的外科技术更利于牙龈健康。有些专家认为有角化龈覆盖的骨移植材料发生吸收的几率更小。然而，这仍旧是一种推测，没有得到近期研究结果的支持，所以此领域还需要更进一步的研究。

用游离黏膜的移植来增加附着龈的宽度第一次是被应用于天然牙，而 Buser 首次将这种技术与种植术结合应用在下颌的无牙牙颌。在接下来的研究中，Agudio 等发现通过游离龈移植可以获得 3.53mm。在 1 年后的回访中角化龈的宽度可以增加到 4.2mm。10 ~ 25 年的回访中角化龈的宽度比 1 年回访时下降了大约 0.7mm。在本研究中，从术前到术后 4 周的回访中角化龈是增加的，吸收发生在术后 1 年时。以上研究结果表明，FGGs 是可以保持长期稳定的。

问题是为什么舌侧转移的角化龈在一段式术后的吸收量明显多于二段式术后。究其原因可能与术式有关。在二段式手术中，舌侧的黏骨膜瓣被完全翻起并推向舌侧，这样减少了缝合时愈合基台对舌侧角化龈的压力。而在一段式手术中，为了预防移植的骨吸收，仅在种植体植入处做了小型切口以暴露种植体顶端。这就意味了换上愈合基台后角化龈

会被其推向舌侧，由此产生的压力可能会导致更明显的舌侧角化龈吸收。Bengazi 等的报告同样指出下颌舌侧位点会出现最明显的软组织退缩和咀嚼黏膜宽度下降。Grunder 在美学评估时，在同样的案例中也发现了相似的结果。

5 结论

本研究所描述的改良技术，通过前庭成形术和游离龈移植，种植体周围的角化龈能够扩展并在1年内保持稳定。为了预防吸收，在角化龈舌侧的转移过程中应尽可能避免对其的牵扯和压迫。

2014年中美口腔正畸新理念新技术高峰论坛暨国家级继续教育学习班

会 议 通 知

为庆祝南京医科大学口腔医学院成立四十周年，拟开展系列学术活动，其中“中美口腔正畸新理念新技术高峰论坛”将于2014年4月12–13日在中国南京市召开。

本次大会研讨主题：1.口腔正畸临床所面临的风险与挑战：如何管理控制不利的矫治结果？2.循证口腔正畸学：早期矫治对患者是有益还是负担？3.正畸治疗与面部美学：怎样通过正畸治疗达到最佳面部美学效果？4.促进正畸牙快速移动的新技术。

本次高峰论坛邀请来自美国俄亥俄州立大学的Henry Fields教授和Zongyang Sun教授、阿拉巴马大学的Chung Kau教授、伊利诺伊大学的Peter Tsay教授、哥伦比亚大学的Jeremy J Mao教授、华盛顿大学的Zi-jun (Zee) Liu教授、马凯特大学的Dawei Liu教授、康涅狄格大学的Jianjun Hao教授，以及来自国内九位著名正畸专家作大会主题演讲。

欢迎参会代表提交摘要，届时将以壁报展示和论文汇编的形式就相关主题进行交流。

4月14–16日将举办国家级继续教育班，由伊利诺伊大学的Peter Tsay教授主讲“目标引导正畸”课程。

这是一次空前的盛会，是当今国际一流正畸临床水平的展示，期待您的光临！

具体会议事宜请关注江苏省口腔医院网（http://www.jsdental.cn/）。

Ⅰ类：“中美口腔正畸新理念新技术高峰论坛”。

Ⅱ类：国家级继续教育学习班，含“中美口腔正畸新理念新技术高峰论坛”及“目标引导正畸”专题。Ⅱ类给予国家级继续教育Ⅰ类学分10分。

收费：Ⅰ类1000元，研究生500元，2月28日前注册800元（学生400元）。Ⅱ类2000元，研究生1000元，2月28日前注册1600元（学生800元）。

联系人：潘永初 手机 13505176231 邮箱 393774987@qq.com

谷 妍 手机 13770974809 邮箱 guyaniceblue@163.com

联系地址：南京市汉中路136号南京医科大学口腔医学院正畸科

汇款方式：汇款请注明“口腔正畸论坛” 收款人：王震东

单位：南京医科大学附属口腔医院

账号：10–101101040004206

开户行：农业银行宁海路支行