译文

前牙全瓷单冠修复——美学之挑战

The All-ceramic Single Crown for Anteriors —— an Aesthetic Challenge

Michael Hopp, Elke Legewie, Reiner Biffar
原载 QJDT 6, 2, 132-142 (2008)(英文)
高 雅 译 邵龙泉 审

摘 要

对于口腔技师和医师来说，修复单个前牙在外形和颜色方面都是一个严峻的挑战。本文运用基于氧化锆基底冠的Procera(Nobel Biocare, Sweden)技术，向牙医和技师介绍了如何在治疗中应对这一挑战并演示了制作步骤。

关键词 全瓷；美学修正；可修整印模；Procera；单冠；氧化锆

专家点评

邵龙泉教授点评：前牙因位置特殊、对外形和颜色要求较高，能够制作出与患者口内颜色状况协调、色泽及透明度自然逼真的修复体是口腔修复学发展方向之一。二氧化锆陶瓷材料制作的全瓷修复体时常会与患者天然牙间存在一定的颜色差异，不能为患者接受。本病例应用以二氧化锆为基底冠的Procera技术，选择Vita VM9饰面系统，成功地修复了一位单个前牙重度染色的患者，获得了良好的美学效果。在临床工作中，全瓷修复的美学效果与支架结构、饰面瓷、口腔环境等多种因素有关，还应根据患者的具体情况，综合以上各因素选择最合适于患者的个性化治疗方案，以获得理想的美学效果。

引言

由稳定工业陶瓷制成的高强度基底冠，在强度和美观方面获得了很高的成就，迅速占领了牙科技工市场，成为必不可少的陶瓷材料。不同于热等静压二氧化锆的是，Procera基底冠虽尚未达到生坯结构的强度，但也足以安全地应用于单冠或固定连接体。

译者 南方医科大学口腔医学院
广州市广州大道北1838号 510515

根据Filser等人的研究，氧化锆基底冠的优势在于，高度的机械稳定性及其微裂痕传布模式。氧化锆晶相发生转换，从而内部增韧，产生的微裂纹可部分中断。

对白坯研磨试样或生坯应用LAVA染色系统(3M Espe, St. Paul, MN, USA)进行染色，并进行人工冷热循环老化试验，并没有对氧化锆烧结试样的强度产生不良的影响。

基底冠的染色是全瓷冠美学修复设计的另一个

重要进步。

从高标准审美观点来看，连接体与固位体的大小、位置和形状决定着固定局部义齿最终外观。

多于三个牙单位的固定局部义齿制作尤其困难，因连接体部分的截面面积必须得到保证，降低咬合高度也是一个难题。

通过回顾全瓷系统的应用，Roulet和Janda指出大部分的全瓷系统其临床适应证仍为单冠，但固定修复趋向于使用钇稳定二氧化锆，此趋势得到临床效果的报道支持。

传统分层堆筑法是主要的饰面方法，尽管加压法也可以被使用。二氧化锆支架最初引进时，因当时可用的饰面瓷的局限，遭到了主要来自美学方面的批评。现在这一问题已经解决，热膨胀系数(CTE)在$10 \times 10^{-6}K^{-1}$左右的瓷粉选择范围更广了。除了传统的瓷粉供应商外，一些生产氧化锆基底冠的生产商也显著地提高了适用的饰面系统发展。例如本文所应用的Procera® NobelRondo Zirkonia™(Nobel Biocare，Sweden)。

因基底冠材料弹性模量的增高，基底冠上的应力增加较饰面瓷上多。已经证明氧化锆和氧化铝全瓷基底冠的应力，特别是张应力，比Empress(Lvoclar Vidadent，Schaan，Liechtenstein)高，但是它们的强度也比较高，可起到补偿作用。为了安全补偿基底冠上的张应力，笔者建议基底冠的最小厚度为0.6mm。

临床治疗成功的前提条件是：精确地印模，适当的牙体预备，包括正确的颈缘和圆钝的边缘。这些都是为了能够记录下最佳的扫描数据。在技术操作上，则依赖于技工制作的精密模型，扫描工艺和所使用的数字化技术类型。

Quaas等人研究称，经临床实践证明数字化技术的精确性很高。用于单冠修复的研磨和烧结的二氧化锆基底冠，经数字技术处理后的密合度可被临床接受，其缝隙恰好为水门汀粘结剂的空间。

根据预备模型的α/2聚合度，Beuer等人研究发现，当聚合度为6°时边缘缝隙为50.7 μm，4°时为56.0 μm，2°时为72.7 μm。在实践中，聚合度最好控制在4°～6°。一些扫描系统在数据采集方面进行了改进，使其在高锥度代型的扫描方面占据优势地位。

病例报告

作者接诊的一位25岁患者，要求解决前牙21染色问题(图1)。治疗费用和修复体美学效果影响了治疗计划制定：单纯漂白，或联合使用贴面都无法遮挡患牙深度的染色。考虑到患牙根充完善，且无根尖破坏，作者拟行以二氧化锆基底的Procera全瓷冠修复。

图1 染色牙21治疗前照片

治疗步骤

开支计划被保险公司批准后，即可进行治疗。为了制作暂冠，先采用硅橡胶制取预备前的印模，印模需保留至治疗结束(以免暂冠破坏或丢失)。为保护牙周组织及自然牙龈外形，应首先置入排龈线(图2)。排龈线可使龈沟张开，以防牙体预备过深，进而防止牙周组织的炎症和变性。预备出明显的斜面型肩台，体组织应均匀磨除至少1.2mm以保证最终获得良好

图2 将排龈线置于龈沟中以便备牙时保护牙龈

的美学效果。二期修整印模技术采用Impressiv(Sky-Dental，Germany)(图3)。模型制备并上殆架后，将可卸代型移除并准备使用Procera系统进行扫描。应用Procera forte扫描仪对代型进行扫描(图4)。图5展示了机械扫描针的扫描过程。

将采集到的数据储存于新建的文件夹中，上颌模型被导入(图6)。在计算机中将扫描代型安放到上颌模型上的正确位置(图7)。计算机会自动分析出代型的倒凹区，并用红色标识(图8)。在本例中，由于模型的修整，倒凹区仅可见于预备牙体之外。自动识别出的预备边缘线经人工修改后确定（图9)。随后对预备边缘进行精密校正，先向上校正(图10)，其边界再通过10°旋转来向下校正(图11)。分别进行两个方向的检查可提高工作效率。数字代型加工好后即可选择支架材料。本例选用Procera二氧化锆基底冠(图12)。因基底冠切削完成后不可能进行再次加工，故由计算机模拟确定出精确的瓷体厚度(图13)。

位于瑞典的口腔技工室根据传送来的数据进行基底冠的制作。模型上全瓷基底冠的密合性很好(图14)。冠边缘也清晰明确(图15)。应选用有喷水冷却的涡轮机对基底冠进行修整。

用于制作全瓷修复体的理想瓷粉应具有低的热胀系数和晶相显微结构，本例基底冠的饰面瓷采用Vita VM9(California，USA)，Vita VM9属于高融瓷粉。氧化锆支架饰瓷时，在使用结合剂之前不能喷砂。饰瓷之前也应避免喷砂，因为这样使氧化锆表面晶相发生巨大变化，并降低其强度。将这种结合剂调拌至奶油状，涂布于基底冠表面(图16)，首次烧结后，可产生良好的润湿性和完美的覆盖层(图17)。

之后选用A2色的Vita VM9牙本质瓷进行堆瓷(图18)。分层涂布完体瓷后，切缘区域回切并形成指状结构(图19)。这需根据患者个性化的切端外形，如切缘结节和高透明度的切端。切缘成型需使用切端瓷(图20)。随后制作横向切嵴(图21)。在模型上涂布

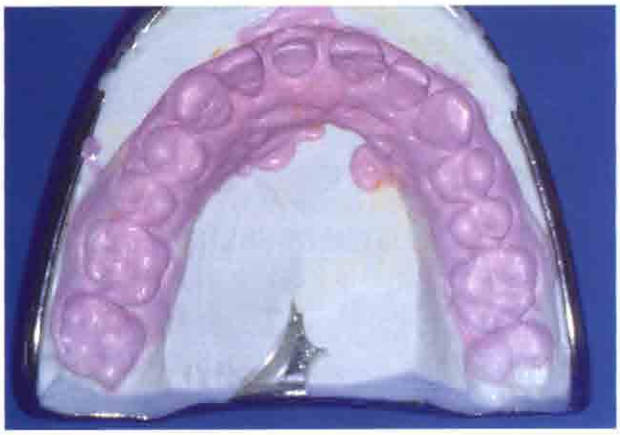

图3 应用二期修整技术制取印模

图4 Procera forte扫描代型

图5 扫描过程特写

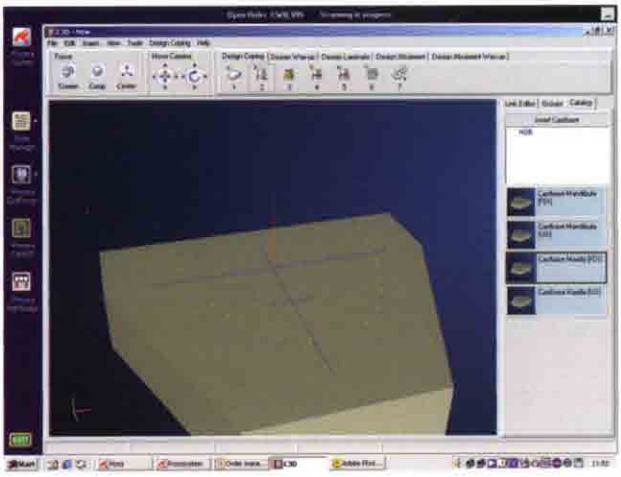

图6 选择正确的可视化牙弓模型

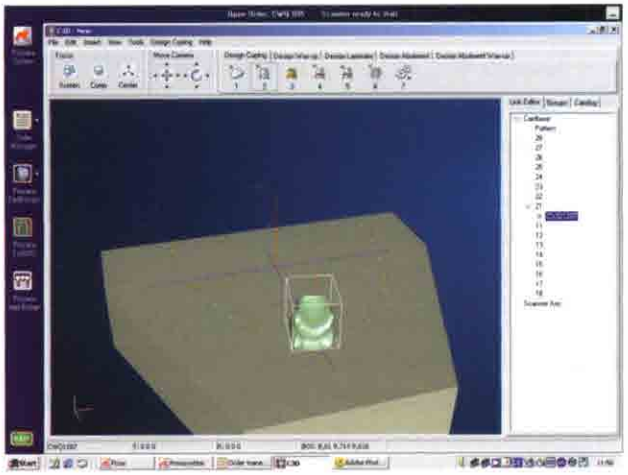

图7 将代型置于模型上

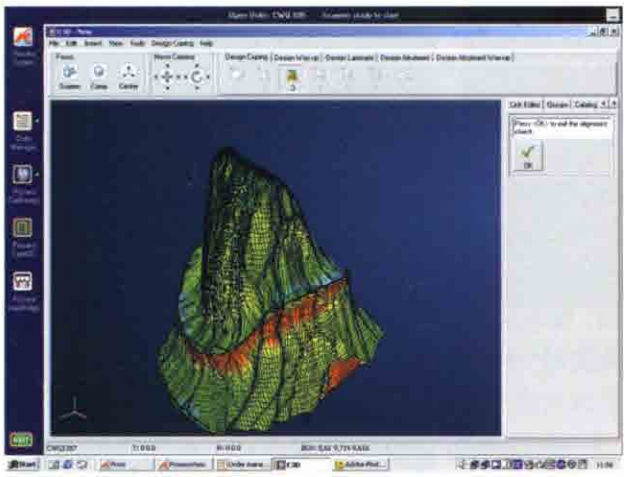

图8 检查倒凹区

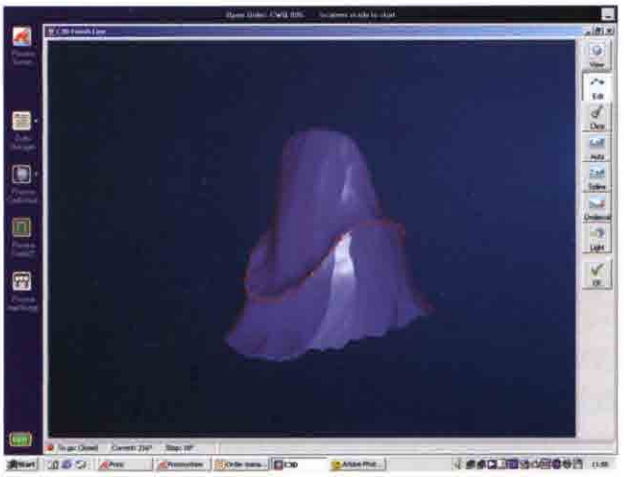

图9 自动识别和调整预备体边缘

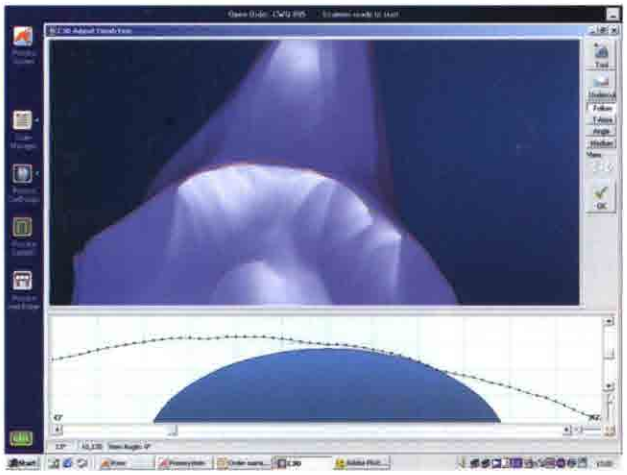

图10 首先向上对预备牙体边缘进行精确修正

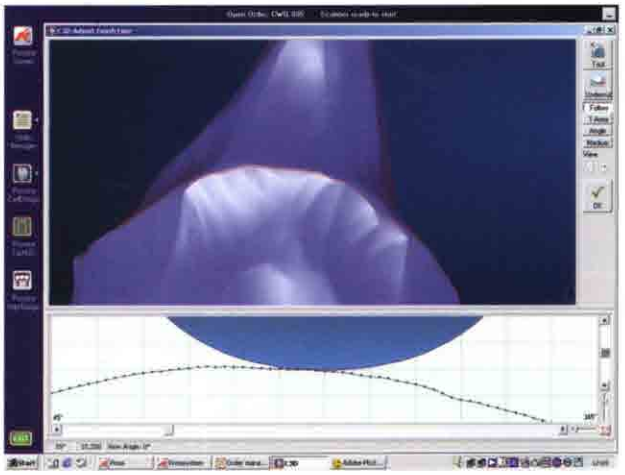

图11 其次向下旋转后进行精确修正

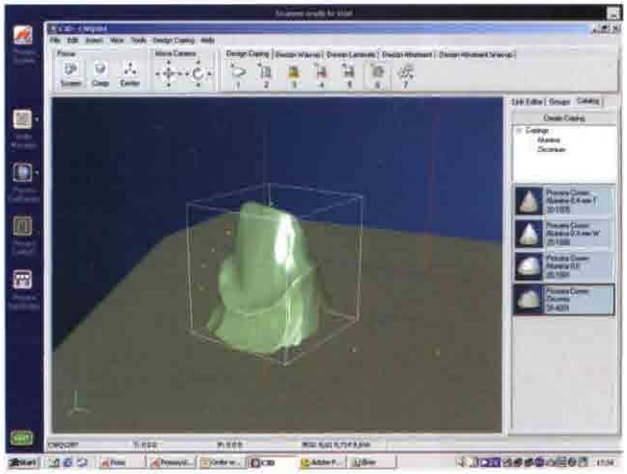

图12 选择所需的基底冠材料

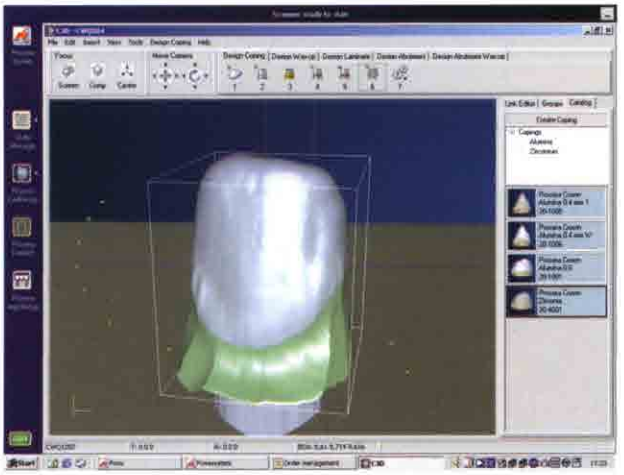

图13 在代型上模拟出基底冠模型

瓷粉应稍大于正常牙冠，以补偿烧结收缩(图22)。应特别注意邻间隙外形(图23)，以获得牙龈乳头的良好的外形及支持。根据厂商的使用说明，一次堆筑和烧结后形成牙齿的基本外形(图24)。初次牙本质瓷烧结后，义齿的外形近于完美(图25)。为了实现完美的外形和美学效果(如边缘嵴)还需进行研磨修改。应用一种调制成凝胶状的银粉(Majestik textured powder,Picodent,Wipperfürth,Germany)可获得表面形态更好的视觉效果(图26)。单冠修复体表面外形的最终确立，还须用加压金刚石刀具对冠表面进行间断打磨(图27)。冠表面被清理干净后，即可进行最终的染色和上釉(图28)。图29展示了该冠的腭面观。

一个热爱自己工作的口腔技师很容易沉浸到这些细节当中。完成技工室的制作后，须在患者口中试戴。如果制作的临时冠具有良好的颈缘外形和密合度，其龈缘牙周组织的炎症只是很轻微的(图30，31)，这证明患者的初次印模取得很完美。图32为应用普通磷酸盐水门汀(Harvard-Zement，Richter & Hoffmann Harvard Dental GmbH，Berlin，Germany)粘固后的即刻照片。牙龈尚未适应瓷体表面，龈乳头尚需时间恢复。唇面照完美展示出全瓷冠高度的个性化，与天然牙一致(图33)。术后照片展示了成功的修复治疗。

从患者高兴地笑容可以看出，他非常满意这个全冠修复体，并将很快把它当成自己身体的一部分(图34)。患者的开心是对这个工作的认可和额外奖励。

图14 模型上完成的基底冠

图15 清晰的冠边缘

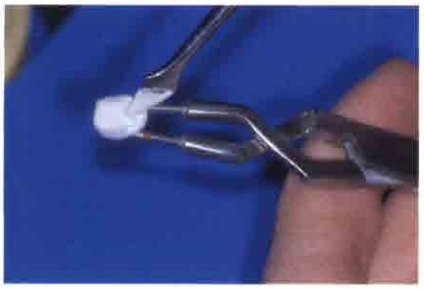

图16 涂布结合剂

图17 首次烧结

图18 Vita VM9饰瓷

图19 堆筑牙本质瓷核心和形成切端指状结构

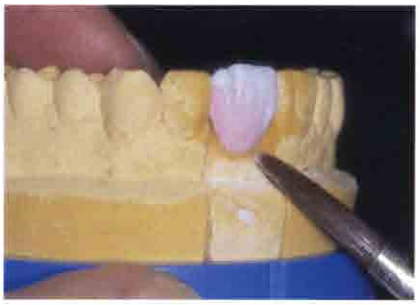

图20 用切端瓷对切缘进行成型

图21 制作横向切嵴

图22 堆瓷时适当加大修复体以补偿烧结收缩

图23 勾勒邻间隙形态



图24 牙本质瓷烧结后形成牙齿的基本外形

图25 牙齿的外形已近完美

图26 外形研磨和表面修整前上银粉

图27 金刚石刀具形成最终的表面形态

图28 上釉烧结完成后的修复体

图29 牙冠腭面观

图30 暂冠修复后的牙龈情况

图31 龈沟软组织特写，几乎没有炎症

图32 粘固后的全冠

图33 修复体在口内的情况，展现了个性化修复治疗的成功

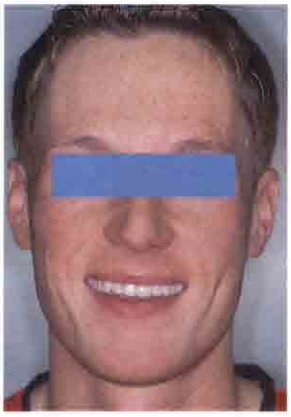

图34 最好的回报：一个开心的患者

总结

现代全瓷系统结合了生物相容性、高度密合、完美的美学和长期稳定等多种特性。它们使用安全，可与多种临床牙科技术配合使用，例如水门汀粘结，在加工厂进行修复体饰面加工时，根据支架结构的热胀系数选择出适合的饰面瓷显得尤为重要。

其他一些应用Vita VM9的例子也证明，这种材料在日常的技工制作时是非常简单和安全的。与金瓷系统唯一的不同是，取消了支架的喷砂和特殊粘结剂的使用。

治疗结果不仅使患者信服，也无疑可被认定为成功病例。

答谢

作者在此特别感谢Andreas Klar ZTM和他的同事们(Dentallabor Rübeling & Klar，Berlin)在Procera加工过程中的截图。



《口腔固定修复中的美学重建，第一卷》本书为畅销全球的一本口腔美学专著，由世界知名口腔专家Fradeani教授编著，中文版由国内知名专家——北京大学口腔医学院修复科王新知教授主译。全书主要内容包括：怎样与患者进行美学方面的交流、面部美学分析、唇齿关系分析、语音分析、牙齿分析、牙龈美学分析等，系统地介绍了美学修复的各个步骤。全书结构合理，图文并茂，非常适合读者的理解和临床实践。本书为口腔修复医生、口腔全科医生必备的经典图书之一。

本书咨询、购买方式：北京市100036信箱188分箱，人民军医出版社口腔医学出版中心，杨淮（编辑），邮编：100036，电话：13521457428，010-51927300转8027，Email：pumcp@126.com

《口腔颌面种植中的骨增量技术》牙槽嵴的缺损和缺失严重限制了种植适应证，影响到牙种植的功能和美学效果。尽管在很多牙种植著作中有专门的章节介绍骨增量技术，但缺乏系统性的全面论述。作者凭借大量的基础研究，丰富的临床经验和操作技艺，详细论述了骨增量重建牙槽嵴的原则、供区（口腔内和口腔外的供区）与受区的解剖学特点、取骨技术、受区处理与骨移植技术、牵张成骨技术、上颌窦底提升技术、特殊的外科器械等重要方面。全书包括558幅图片、8个表格、10余个病例，全面展现了口腔种植中骨增量的设计原则、治疗程序、操作技术和完美的治疗效果，是种植医生实现骨增量治疗的重要参考著作。

购书方式：北京市复兴路22号，甲3号，人民军医出版社国际口腔医学出版中心，杨淮（编辑），邮编：100842，Email：pumcp@126.com，电话：13521457428，010-51927300转8027

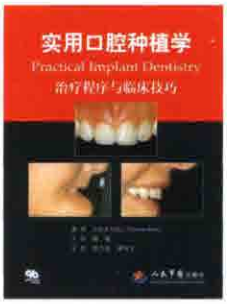

《实用口腔种植学》本书以临床治疗过程流程图为主线，全面论述牙种植治疗技术的临专著。书中详细论述了牙种植的诊断与设计、种植体植入与负荷的程序与术、软硬组织增量与成形的原则与技术、种植并发症与处理等重要方面。书包括17张流程图、733幅图片、16个表格、25个相关病例，全面展现了牙疗过程中各种临床病例的治疗程序和技术，体现了医生为获得完美美学和能效果应该掌握的临床技能与技巧，是口腔医学和牙种植学的经典之作。

购书方式：北京市复兴路22号，甲3号，人民军医出版社国际口腔医学出版中心，杨淮（编辑），邮编：100842，Email：pumcp@126.com，电话：13521457428，010-51927300转8027