学龄前儿童可摘局部义齿的应用:2 例报告

Removable prostheses for preschool children: Report of two cases
Antonia Dominguez, T. Aznar
原载 Quintessence Int 2004;35:397~400(英文).

李静 译　马文利 校

摘要　对于牙齿早失的学龄前儿童,为了避免出现心理、发音或吞咽等问题,经常使用可摘局部义齿。本文报告了 2 例多个乳牙早失的学龄前儿童,目的是通过使用可摘局部义齿,促进上下颌骨正常的生长发育以及引导恒磨牙的萌出。2 个患儿使用了丙烯酸树脂制作的可摘式义齿,带有一个特殊的 S-形金属导杆,以引导第一恒磨牙的萌出。这种义齿随着儿童的生长发育要进行调整。通过对早失牙齿的恢复,一些口腔功能得以重建,上下颌骨的发育得到促进,从心理学角度看,儿童的社交活动得以发展。对于多个牙齿早失的学龄前儿童,使用可摘局部义齿是一项行之有效的治疗方法。

对于有牙齿缺失的儿童,可摘局部义齿是一项可行的治疗方法,它可以保持缺牙间隙,有利于儿童心理发育,并且可以治疗乳牙早失引起的发音改变。有一些学者建议:可摘局部义齿可以作为有先天性牙齿缺失的儿童的一种修复治疗手段。

当儿童患者出现乳牙早失时,必须依据临床和影像学诊断进行局部义齿的设计。判断儿童和家长的合作程度也是十分重要的。可摘局部义齿的优点是:(1)易于清洁、调整和保存;(2)对邻牙的损害最小;(3)在儿童中有较高的适应性;(4)费用低。其缺点包括:容易聚集菌斑,需要持续护理和定期调整。因此,患儿和家长的有效配合非常重要。

对于乳牙早失的低龄儿童,使用可摘局部义齿可以恢复美观、发音和咀嚼功能,预防心理创伤和避免不良口腔习惯的发生。

译者:北京大学口腔医学院
北京海淀区中关村南大街 22 号　100081

病例 1

患者为 3.5 岁的女孩,龋病破坏了她上下牙列的大部分牙齿(图 1)。由于患儿的父母不希望在全麻下将她的牙齿全部拔除,颌面外科医生介绍她到儿童综合口腔科就诊。

通过了解临床病史,得知其曾患有胎儿酒精综合征,早产一个月。曾因营养不良而入院治疗。患儿拒食固体食物,曾经出现过几次脓肿。家族史显示其母亲是一位酗酒者,同时吸毒,曾有严重钙质缺乏的病史。

为了评估继承恒牙的牙根发育阶段并预测将来萌出的情况,作者首先为她做了临床和影像学检查。应当根据自然牙列的位置和牙轴方向所决定的三维发育状况制定修复计划。临床检查还包括多发龋齿的情况,咀嚼困难程度以及大多数词语发音的问题。明确诊断之后制定的治疗计划包括:(1)拔除 6 颗牙齿(上下颌中切牙和上颌侧切牙);(2)5 颗牙进行牙髓治疗(上颌右侧第

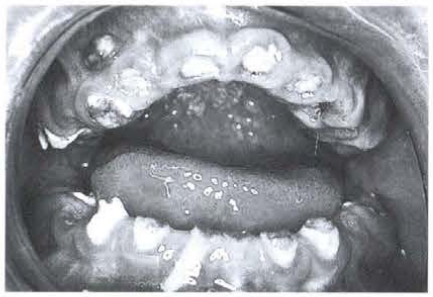

图 1 治疗前,所有乳牙都有严重的龋损

图 2a 下颌局部义齿,有导杆状间隙保持器包埋在义齿基托中

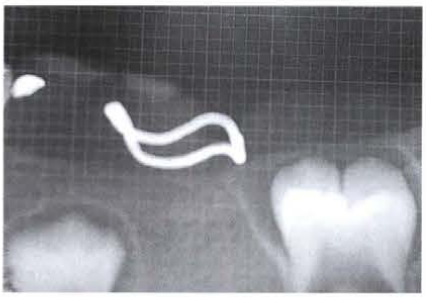

图 2b X 线片显示下颌局部义齿中包埋的金属杆引导下颌第一恒磨牙的萌出

图 3(左) 上颌局部义齿就位,可以看到局部受压缺血

图 4(右) 治疗后 4 年,上下颌牙弓中恒牙顺利萌出

二乳磨牙、下颌左侧第二乳磨牙、下颌右侧乳尖牙、上颌左侧乳尖牙和上颌右侧乳尖牙);(3)2 颗牙进行冠修复 (上颌右侧第二乳磨牙和下颌左侧第二乳磨牙);(4)4 颗牙进行充填治疗(下颌右侧乳侧切牙,下颌右侧乳尖牙,上颌左侧乳侧切牙和下颌左侧乳尖牙);(5)可摘局部义齿修复。取印模时使用速硬的乙烯基聚硅醚替代藻酸盐材料,以防止误吸;同时提高了印模的质量。用常规方法确定上下颌位置关系,并转移到殆架上。患儿的殆关系有Ⅲ类的倾向,修复体前牙设计成对刃的关系。根据 Lory 等的报告,这种Ⅲ类咬合关系在有乳牙早失的患者中并不少见,原因是这类患者面下 1/3 有明显的降低。前部牙齿导向作用的丧失会引起散在间隙,吞咽问题,舌位置降低,上颌前部矢状发育不足,下颌功能位置异常等问题。

当修复体蜡形在口腔中试戴时,观察到由于垂直距离的大量丧失,在右侧已经无法用义齿恢复原有的牙列关系。考虑到患儿戴用局部义齿的时间长短和自然的替换过程,在上颌义齿中使用了 Brauer V 型设计,在下颌运用了 Brauer VI 型设计以替代缺失牙,义齿部分都是由基托树脂形成的。

为了引导上、下颌第一恒磨牙的萌出,一个金属柄被包埋在塑料基托中,造成牙龈的局部受压缺血,起到一个间隙保持器的作用(图 2)。在上颌局部义齿第二乳磨牙上放置了一个卡环,起到固位作用(图 3)。戴用这种局部义齿需要定期复查,根据儿童生长发育的情况对义齿进行调整,以适应牙齿和上颌骨的变化。

在第一次复诊时,对下颌局部义齿进行了修改以利于下颌中切牙的萌出。同时取上颌戴义齿时的模型,在修改下颌义齿时作为参照。14 个月后,下颌切牙顺利地完全萌出;患儿已经能够很好地咀嚼和呼吸了;外观也得到改善;全身状况亦很好。自此,孩子的牙齿和体质保持了良好的状态。

病例 2

4 岁女孩,习惯长时间含着奶嘴饮用含糖的奶或饮料,因而患有"奶瓶龋"。来到大学的儿童牙科就诊。患儿的心理很痛苦,紧闭双唇以隐藏因为龋齿破坏掉的前牙。其发音也出现异常。临床检查和 X 线片检查显示上颌牙弓中仍有残根,舌位于开殆的间隙中,而且垂直距离丧失(图 5)。作者为其制定了治疗计划,其中包括可摘局部义齿(图 6)。

上颌尖牙进行了牙髓治疗被保存下来,用金属冠修复其外形以用于与义齿接触。在模型上制作试戴的蜡型,

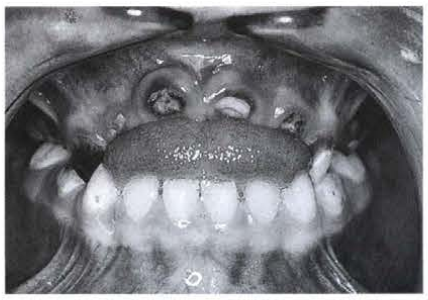

图 5(左) 治疗前

图 6(右) 上颌局部义齿。注意导杆状间隙保持器作为第一恒磨牙萌出的导向

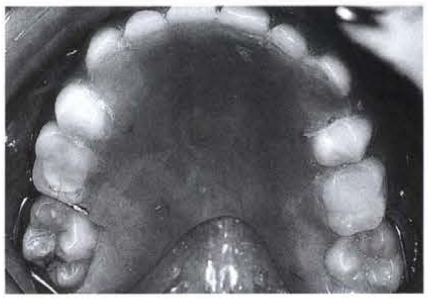

图 7(左) 第一恒磨牙已经萌出,对局部义齿进行修改

图 8(右) 活动义齿中使用牙齿位置重建和螺旋分裂器以矫治反殆。注意上颌恒牙已经顺利萌出

用来参考确定最高功能位。让患儿做吞咽动作后可以很容易确定这一位置。患儿为反殆,尖牙有严重的功能干扰。为了适应尖牙的咬合状况和增加固位力,在义齿的尖牙部位制备了 2 个小洞(图 6)。由于恒磨牙还没有萌出,在义齿基托中放入一个金属柄,通过压迫局部牙龈起到间隙保持的作用。

当义齿制作完戴入患儿口中后,应当定期检查并对患儿口腔功能调整的情况进行评价。Bes 认为,这种局部义齿一定要能保持上下颌牙列的生理运动。在颊部和牙颌面部结构生长发育时期,这种运动是十分必要的。为了达到这一目的,影响上下牙齿咬合的阻碍因素应当去除。在复查时如果发现这种生理运动被破坏了,应当重新制作义齿。10 个月后,患儿回来复查,恒磨牙已经萌出。义齿的恒磨牙区修改成游离的形态,以使磨牙继续萌出。当恒磨牙完全萌出后,在磨牙上增加了箭头卡,用来增加义齿的固位力(图 7)。应当继续进行复查,根据牙齿萌出的情况对义齿进行修整(图 8)。初诊 3 年后,患儿的前部牙列已经替换完成,重新制作了上颌义齿修复后牙。这副义齿仍然制作了螺旋分裂装置用以引导反殆到正常位置。

总结

通过作者的观察,儿童需要局部义齿修复的主要原因是多发龋坏不能修复,导致乳牙早失。缺牙引起的心理问题,发音和咀嚼方面的功能改变会对儿童的成长不利。这种修复治疗应当定期检查,以避免使用义齿过程中出现的口腔卫生问题。牙弓发生变化时,应对义齿进行调整,以利于患儿的适应。儿童戴用义齿应当配合进行口腔卫生教育和促进,以及预防性评估。一些重要的因素应当加以考虑:(1) 应当始终保持合适的牙间隙;(2) 可以引导新牙萌出;(3) 可以预防对颌牙的过长;(4)生理功能得到改善;(5)义齿不能阻碍正常的生长发育。