译文

伴发牙髓病变的牙周骨内缺损治疗一例报告

Treatment of an intrabony defect combined with an endodontic lesion: a case report

Geetha Ari, Anil Kumar K, Thyagarajan Ramakrishnan
原载 ENDO (Lond Engl), 2010, 4(3):215-222.(英文)
王宪娥 译 徐 莉 审

摘 要

牙周治疗的目的消除牙周组织的炎症，而牙髓治疗是为了解决牙髓及根尖组织的疾病。长久以来，研究人员及临床医师一直认为牙髓与其周围的牙周组织关系密切。本报告介绍了PRF（富含血小板纤维蛋白）凝胶在牙周骨内缺损合并根尖病变中的应用。病变牙首先进行了根管治疗，然后是牙周治疗。为使根尖病变及骨内缺损尽早愈合，联合应用了PRF凝胶、羟磷灰石、引导性组织再生膜。1年后，治疗效果良好，根尖病变、疼痛及肿胀都消失了，牙齿稳固性增加，影像学显示有足够的支持骨。

关键词 引导性组织再生；骨内缺损；牙周-牙髓联合病变；periobone-G；富含血小板纤维蛋白

1 引言

牙周治疗的主要目的在于去除局部因素，消除牙周支持组织的炎症。牙周治疗主要包括刮治、根面平整及软硬组织的手术。如果治疗后口腔维护措施较好，炎症将会消除，使疾病不再进展。而牙髓组织与其周围牙周组织的关系已得到广泛的证明。

在牙周-牙髓联合病变的治疗中，正确的诊断、主要病因的确定、合适的治疗计划及正确的治疗至关重要。鉴于牙髓与牙周组织关系紧密，在疾病发展中又相互影响，牙周-牙髓联合治疗应用较广泛。牙周-牙髓联合治疗的预后取决于牙周病的严重程度及患者对牙周治疗的反应。

有些时候，感染坏死的牙髓组织的副产物通过副根管或根分叉处根管渗透出来，导致牙周组织出现炎症，这经常与单独的牙周疾病相混淆。牙周组织破坏的程度与根管内的细菌总量相关，与牙周组织暴露于感染中的时间也有关。Yamasaki 等人曾报道过根尖病变可能最先通过骨松质水平扩散，然后再垂直向扩展。

牙周-牙髓联合病变是指牙周、牙髓组织内均存在不同程度炎症的病损。牙周病典型的炎症表现是深牙周袋，可伴有或不伴有牙龈肿胀及牙周溢脓，牙齿的松动度会增加，角形骨缺损也可能是根管内存在病变的一个表现。

在口腔领域，应用富含血小板血浆（PRP）促进

译者单位 北京大学口腔医学院修复科
北京市中关村南大街22号 100081

伤口愈合。术后，血凝块启动组织愈合，及软硬组织的再生。PRP是浓缩的血小板，广泛应用于促进软硬组织的愈合。富含血小板纤维蛋白（PRF）为新一代的浓缩血小板，加工简单，不需要生化处理血样。应用血小板凝胶促进骨再生是种植及牙周病领域的一项新技术。

PRF最初是法国Choukroun等人为了其在颌面外科手术中的特殊用途而发明的。现在第二代浓缩血小板消除了使用牛凝血酶所带来的危险。El-Sharkawy等人研究了PRF的再生潜能，认为在修复骨内缺损，根分叉病变及囊腔时，生长因子可以与组织再生技术联合使用来提高治疗效果。

临床医师及研究人员正在研究应用PRF在口腔医学中如何增强机体自身伤口的愈合机制。本文报道了一颗有牙周-牙髓联合病变且已经过牙周牙髓治疗的牙。在本文病例中，患牙根管治疗后，行牙周翻瓣刮治，然后联合应用骨移植物、PRF凝胶及引导性组织再生膜进行治疗。希望将来所有的骨内缺损都可以获得可预期的骨再生。

2 病例报告

33岁女性患者，Meenakshi Ammal牙医学院口腔药物及影像科，建议该患者于牙周科就诊。患者主诉为牙剧烈钝痛，下颌左后牙区域溢脓肿胀（图1），检查发现附着龈存在炎症，叩诊疼痛。36叩诊疼痛异常，表明牙周膜的炎症可能是牙周或牙髓来源。该患牙存在磨耗及菌斑牙石。牙髓冷、热测及电活力测均无反应，表明36的牙髓无活力。36牙周探诊可探及8mm的牙周袋，临床附着丧失为10mm。口腔内其他牙齿均无牙周破坏。影像学检查结果证实36的近中有重度骨缺损（图2）。

初期治疗包括完善的洁治、刮治及根面平整。脓肿冲洗后，给予患者抗生素（阿莫西林500mg，tid，5d）及止疼药（布洛芬，400mg，tid，3d）。随后，牙髓科进行36的根管治疗。3个月后复查，制定手术治疗计划，决定联合应用骨移植物、PRF及GTR膜治疗骨内缺损。

2.1 术前治疗

初始阶段治疗包括完善的洁治、刮治及根面平整。在手术前、后分别评估牙周临床指标，包括探诊深度、松动度及骨缺损的影像学表现。

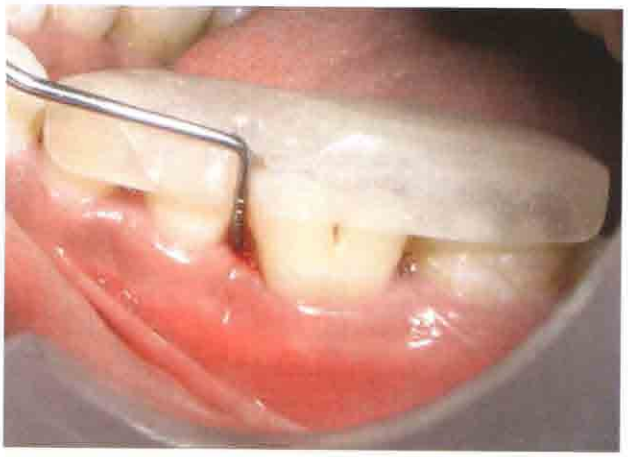

图1 35,36牙治疗前的临床所见

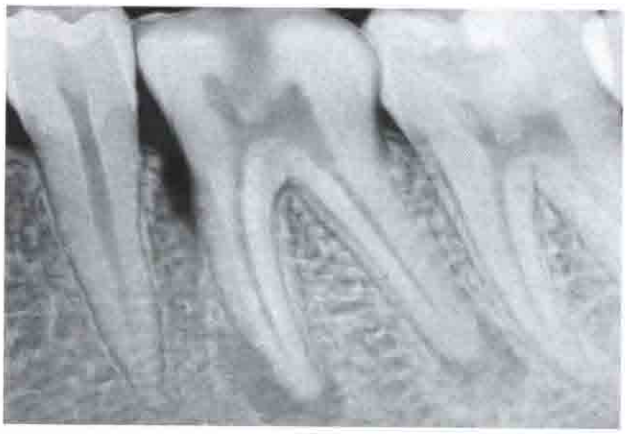

图2 36治疗前根尖片，显示根尖区密度减低，近中有骨内缺损

2.2 治疗过程

2.1.1 根管治疗

治疗计划中第一阶段治疗结束后，即为牙髓治疗。用EX24钻头（倒锥形裂钻;Mani，Tochigi，日本）制备髓室入口，然后上橡皮障。用K锉（Mani）充分预备根管，清除根管壁内的残屑。根管扩通后，将针头放在距离根尖1mm处，用5ml 5%的次氯酸钠（NaOCl）（Niclor,Ogna,意大利米兰）缓慢冲洗根管。最后，用装有5ml盐水（5ml0.9%的生理盐水，Fresenius，Kabi，印度）的冲洗器冲洗根管。无菌纸尖干燥后氢氧化钙（Ulteacal XS，Ultradent，南约旦，美国犹他州）充填根管。

2周后，再上橡皮障，取出氢氧化钙充填材料，再次用5% NaOCl冲洗根管，最后再用生理盐水冲洗。用无菌纸尖干燥根管后，应用侧向加压技术用根

管充填材料封闭根管（AH Plus，Dentsply DeTrey，Konstranz，德国）（图3-5）。治疗后3个月拍摄术后X线片。

2.1.2 牙周治疗

根管治疗后3个月，患者复查，治疗骨内缺损。隔离手术视野后，手术部位2%盐酸利多卡因加1:200000肾上腺素局部麻醉。用Bard-Parker 15号刀片（BD，Franklin Lakes，美国新泽西）在病变区域每颗牙的颊、舌侧做龈沟内切口，用骨膜起子翻起黏骨膜全厚瓣，尽量保留瓣的牙龈结缔组织。彻底清除骨缺损内的牙石及肉芽组织，然后进行根面平整，修整全厚瓣内壁，去除肉芽组织以减少出血（图7,图8）。最后用Betadine（Purdue Products，斯坦福德，美国康涅狄格州）及无菌盐水冲洗。

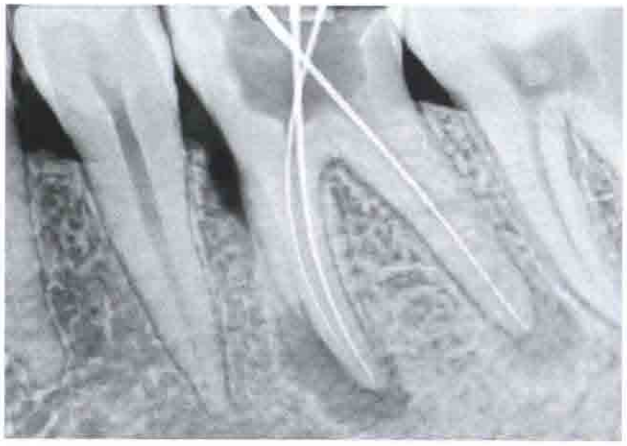

图3 根尖片上所示工作长度

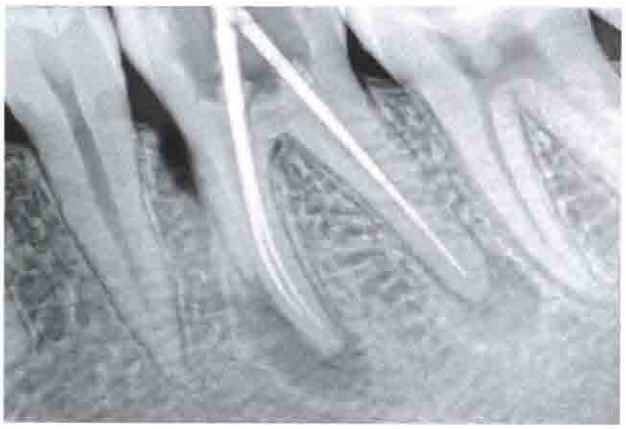

图4 根尖片上所示主牙胶尖

图5 治疗后根尖片

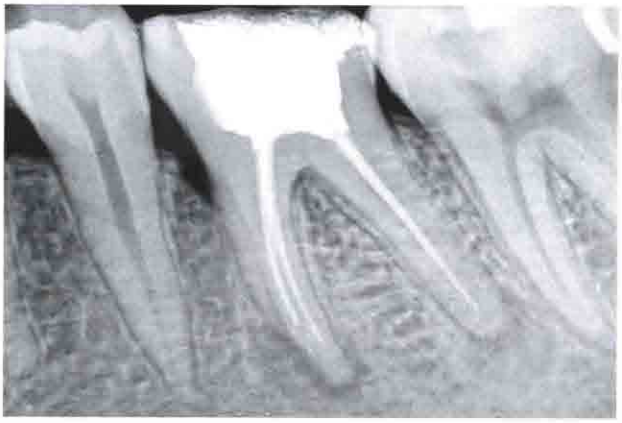

图6 治疗后3个月根尖片

图7 翻瓣

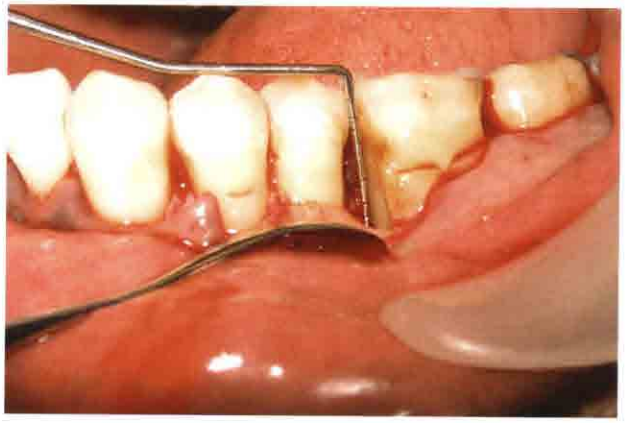

图8 将Williams探针放入35,36牙之间

图9 PRF凝胶

2.1.3 PRF制备

与PRP相比，PRF的优势在于制作简单，不需要对血样进行生化处理。用10ml不加抗凝剂的试管采集该患者的血液后，立即离心。用台式离心机(REMY实验室,Chennai,Tamilnadu,印度)2500rpm离心12min。最终的产物包括以下三层（图9):上层为无细胞PPP（缺乏血小板血浆);中层为PRF凝块;底层为红细胞。

由于试管内没有抗凝剂，血液一接触到玻璃表面就开始凝固。因此，要想成功制备PRF，在凝固开始前快速采血和立即离心非常必要。将纤维蛋白凝块里的液体挤出即可获得PRF膜。

骨内缺损彻底清创后，在容器内将骨移植物(Periobone-G,Top-Notch,Kerala Health Care,印度)与PRF凝块混合成糊状(图10)，然后放入骨缺损内，直到与周围骨壁平齐，注意不要溢出（图11)。未填满或溢出可能都会起到相反作用，因为会妨碍到牙龈瓣的关闭，从而导致延缓愈合，还可能引起骨移植材料的丢失。最后放入GTR膜覆盖缺损。将黏骨膜瓣复位，用4-0黑色丝线（图13）及Coe-Pak（GC America，Alsip，IL，USA）缝合以达到初期伤口关闭。7～10d后拆线。

图10 PRF凝胶和骨移植材料

2.1.4 术后护理

手术后，交代患者在术后第一天手术区域避免咀嚼，给予全身用抗生素（阿莫西林500mg，每日3次，5d）及止疼药（布洛芬，400mg，每日3次，3d)。患者每天用0.2%葡萄糖酸氯己定含漱液漱口，共漱7d。术后10d，9个月，12个月时复查。

图11 骨移植材料与PRF凝胶的混合后放入骨缺损处

图12 GTR膜（healiguide）放在36牙骨缺损周围

图13 缝线

图14 放入Coe-Pak（GC 美国）

2.1.5 愈合

10d后拆线，伤口愈合良好。患者9个月、12个月复查时的再评估显示骨充填及软组织愈合情况均较满意，拍摄的根尖片显示了36的骨充填及根尖病变愈合的情况（图15）。牙周袋深度从8mm降为3mm（图16）。正如Melcher所提出的，出现上述结果的生物学原理在于应用机械屏障使得牙周膜细胞选择性地附着于根面。

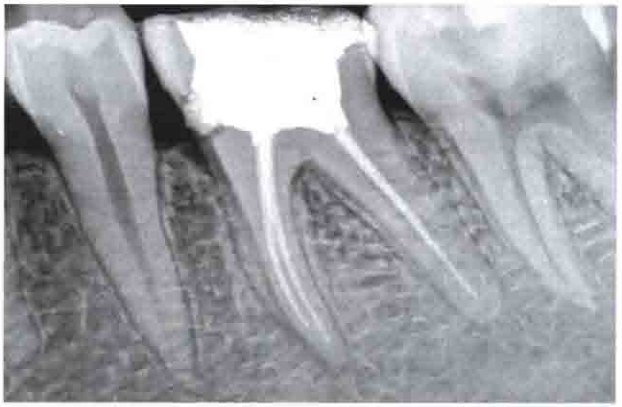

图15 治疗后12个根尖片

图16 术后12个月，显示牙周袋降低

3 讨论

牙周-牙髓联合病变可由牙周破坏合并已存在的根尖病变引起，也可由牙髓病变合并已存在的牙周病变引起。很久以前，人们就认为牙髓与其周围的

牙周组织之间存在密切的关系。Seltzer等人认为牙髓病变可以通过主、副根管扩散引起牙周破坏。还有一个更有争议的假说，即感染从牙周袋内向根管系统内扩散。

新附着组织的再生是牙周治疗中最有挑战的一部分。很多牙周缺损的治疗都考虑到了牙周再生，而且牙周再生也处于牙周研究的前沿。牙周再生的目标是牙周炎破坏的牙周组织获得再生。骨移植物及骨替代品的使用，引导性组织再生，以及最近在用的促进手术伤口愈合的多肽生长因子，都是比较常见的促进牙周组织再生的方法。

PRP以及由自体血液制备的浓缩血小板可以为骨缺损的位点提供高浓度的生长因子。自体PRP可以在不同器官系统中促进伤口愈合，在数量及质量上均可改善自体骨移植物的骨愈合。

PRF是浓缩血小板的新一代产物，制作简单且不需要生化处理血样。PRF是法国的Choukroun等人最新开发的。浓缩血小板的第二代产物消除了使用牛凝血酶所带来的危险。PRP和PRF在临床中的实际应用还需要进一步检验。PRF用的是患者自体血，患者之间的相互传染基本避免了。因此，这是一种较为安全的治疗方法。

关于牙周病变患牙的治疗有几种不同的方案。牙周再生手术较适合治疗牙周骨内缺损。在本病例中应用的再生治疗包括骨移植材料、PRF凝胶和GTR的联合应用。PRF是自体来源的血小板，用于改善牙周再生的效果。本病例的疗效表明，PRF凝胶联合骨移植材料治疗骨内缺损可以促进再生。PRF以血小板凝胶形式与骨移植材料的联合应用有以下几大优势:促进伤口愈合，促进骨生长及成熟，增加骨移植材料的稳定性，有利于伤口封闭及止血，使骨移植材料更易操作。本病例中使用的骨移植材料是羟磷灰石（HA）(Periobone-G)。这是一种具有骨引导的骨腔充填物，以物理形式充填于骨缺损内，为骨形成提供基质或支架。现已证明，多孔羟磷灰石骨移植材料有着较好的骨引导功能，使得成骨细胞自骨表面向邻近的骨移植材料中生长。由于羟磷灰石中不含有机成分，因此不会引起过敏反应，有较好的临床相容性。除了充填骨缺损外，羟磷灰石还可以防止软组织向骨缺损内塌陷，而且如果孔的大小合适的话，可以促进血凝块的稳定及新血管向组织内生长。

对于患者骨内缺损的治疗，骨移植材料(Periobone-G)与GTR(Healiguide, Encoll, Newark, 美国加州）联合应用已被证实可以改善牙周再生的临床指征。对于GTR膜与骨移植材料的联合应用所获得的治疗效果，一个可能的解释为屏障膜提供了一定的空间，引导细胞向牙周再生的方向生长，而骨移植材料内在的骨引导特性则促进了矿化组织的形成。屏障膜也保障了细胞迁移的动力学，而骨移植材料在促进牙槽骨形成方面发挥了积极作用。

本病例更适合于牙周再生术而不是截根术，因为翻瓣后，发现颊侧有足够的骨支持。临床上患牙不松动。Anderegg等人认为缺损的垂直范围可以预测再生术后骨修复的程度。尽管本病例中垂直缺损较多，但牙齿不松动且颊侧有足够的支持骨，故患牙更适合再生术而不是截根术。了解到牙周-牙髓联合病变的关系是成功进行牙周-牙髓治疗的关键点之一。有时，有牙髓病变的患牙也可表现为牙周的炎症。在这种病例中，病变可以是相互独立的，也可以是联合的，或者是彼此相互联系。对于这几型的病变，应该首先进行牙髓治疗。

诊断为牙髓病变为主或牙周病变为主对临床来说通常没有差别。牙髓为主的病变中牙髓存在感染且无活力。牙周为主的病变中牙髓是有活力的，敏感测验有反应。牙髓治疗后2～3个月需要重新评估治疗效果，这时才可以考虑牙周治疗。治疗顺序保证了初期组织愈合有足够的时间以及可以更好地评估牙周状况。同时，这也降低了初期愈合过程中引进细菌及其副产物的潜在危险。

在本病例中，首先进行了牙髓治疗，3个月后再行牙周治疗。治疗后1年复查时拍摄的术后根尖片显示根尖病变已完全消除，骨内缺损已得到骨充填。牙髓治疗可以完全消除牙髓病变，但对牙周病变作用较小。因此，有必要进行牙周治疗以获得最佳的治疗效果。

在本病例中，骨移植物、PRF凝胶及GTR联合应用在牙周骨内缺损的治疗时可以获得较好的临床效果。对于骨内缺损的治疗，这一联合疗法长期疗效的评估，还需要进一步的研究。