译文

CO_2激光净化种植体表面后对种植体周垂直型骨缺损的再生治疗

Regenerative therapy of deep peri-implant infrabony defects after CO_2 laser implant surface decontamination

Georgios E Romonos, DDS, Dr Med Dent, PhD; Georg H, Nentwig, DMD, Dr Med Dent, PhD
原载 Int J Periodontics Restorative Dent, 2008; 28:245-255(英文)
贺 玲 译 陈 波 审

摘 要

由于种植体表面及邻近组织的污染使得种植体周垂直型骨缺损的再生治疗很困难。本文通过15位患者，展示CO_2激光对受累种植体的净化能力，同时采用骨移植物及屏障膜。应用自体骨移植材料（10个病例）或异种骨移植材料（BioOss）（9个病例）增加骨量，再在骨移植材料表面覆盖胶原膜。术后评估临床结果并进行X线片检查。经过27个月（±17.83）的观察期，种植体周骨缺损几乎完全获得填充。临床及X线片结果初步显示，将CO_2激光净化种植体表面和骨增量技术相结合可以有效地治疗种植体周围炎。

迄今已有大量的骨内种植体被植入，存活率很高。然而5年之后，0～14.4%的种植体会出现种植体周围组织炎症及牙槽骨吸收。而目前总的来讲尚缺乏如何处理种植体周围炎的资料。

要想使种植体周围炎引起的骨缺损部位重新获得骨再生，需要净化种植体表面。理想的情况是需要增加骨－种植体界面，使种植体再次产生骨结合。迄今为止，还没有依据表明哪种抗感染治疗能延长种植体寿命，而且也没有充足的证据证明哪种治疗对种植体周围炎特别有效。

关于净化种植体表面的处理方法已经有大量的文献报道。尽管引导骨再生技术可用于处理种植体周骨缺损，但是这种方法的治疗结果可预见性有限。种植体周骨缺损的特征是，与种植体污染表面部位相邻的骨组织再生能力弱。对于种植体周骨缺损，目前还没有能够获得成功的骨再生的临床研究或病例报道，仅有一些病例报告展示通过引导骨再生技术可获得非常有限的骨再生结果。研究者认为，为获得更好地治疗效果，必须对污染的种植体表面进行净化。无论是消毒剂龈下冲洗还是四环素等抗生素局部应用，效果都不尽如人意。因为细菌的耐药性和无效剂量，系统性给予抗生素来治疗种植体周围炎的效果有限。相反，有研究报道，利用CO_2激光净化狗的种植体周围炎污染表面后骨结合效果显著，该动物研究表明，激光可能是治疗种植体周围炎的有效方式。本研究旨在通过临床观察和X线检查，评估通过CO_2激光净化、骨移植增量及覆盖屏障膜对伴有垂直性骨缺损的受累种植体进行处理的预后。

材料与方法

病例来自于在德国法兰克福大学口腔颌面外科及种植科进行治疗的15例患者（男性5例，女性10

译者 北京大学口腔医学院种植科
北京海淀区中关村南大街22号 100081

例，平均年龄（57.21 ± 12.14）岁，19颗种植体存在垂直性骨缺损，种植体不松动但骨吸收超过其长度的2/3。其中4颗种植体采用埋入式植入方式，二期暴露，然后常规程序修复，在最终修复之后出现了种植体周围炎。其他的15颗采用埋入式植入的种植体，在二期暴露和最终修复前就发生了种植体周围炎。这些种植体被认为是早期失败的种植体。在手术开始之前先进行临床及影像学评估，来确定是否需要进行骨增量手术。术前记录菌斑指数及龈沟出血指数。平均的探针深度为（6.0 ± 2.03）mm。手术之前角化黏膜（2.30 ± 1.45）mm。记录水平向及垂直向的骨吸收。

手术方法

局麻下剥离全厚黏骨膜瓣，以显露种植体并探测种植体周围的骨缺损。用钛刮匙去除肉芽组织，垂直性骨组织探诊深度为（6.95 ± 1.84）mm。将CO_2激光（SC 20，Weil Dental or Smart US-20D，DEKA）照射于暴露的种植体表面1min，能量设置为（2.84 ± 0.83）W，促进骨缺损内的血液凝固。通过激光照射，在骨缺损内形成血凝块。10个骨缺损区采用自体骨填充，自体骨的来源部位是颏部、升支及上颌结节，将获取的骨块磨碎；9个骨缺损区用异种松质骨材料填充（BioOss Osteohealth）（表1）。植骨区用胶原膜覆盖（BioGide Osteohealth），胶原膜用钛钉固定（Frios Friadent）。以4-0号可吸收线缝合黏骨膜瓣。术前及术后没有使用抗生素。4颗种植体在植骨之后戴入永久修复体即刻负重，其余的种植体植骨后不立即暴露。术后1个星期拆线，手术后1、3、6、9个月的时候重新检查种植体的情况，之后是1年检查1次。每次复查的时候进行临床和影像学评估（采用常规的曲面断层片及根尖片）（图1～3）。

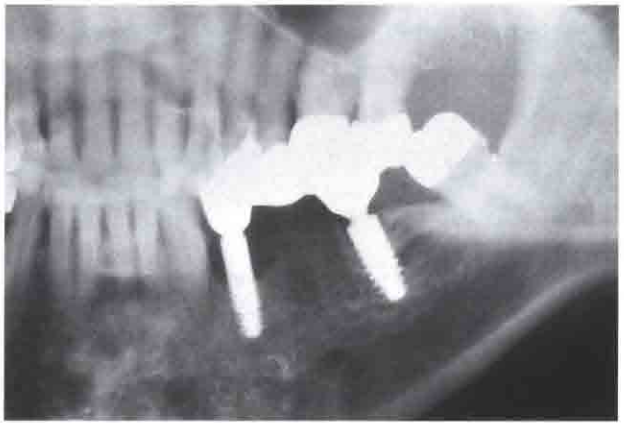

图1a X线片显示骨吸收达种植体中1/3

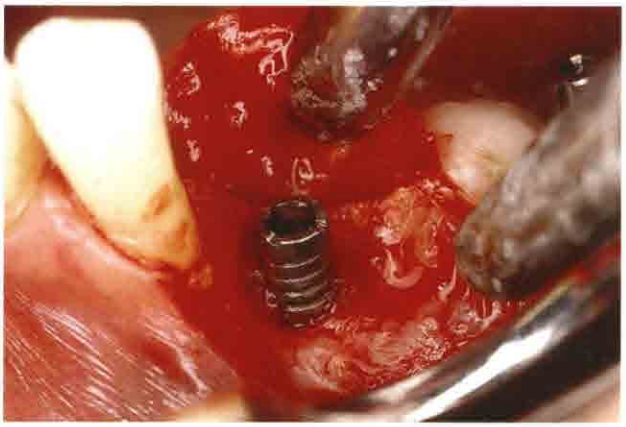

图1b 种植周骨缺损

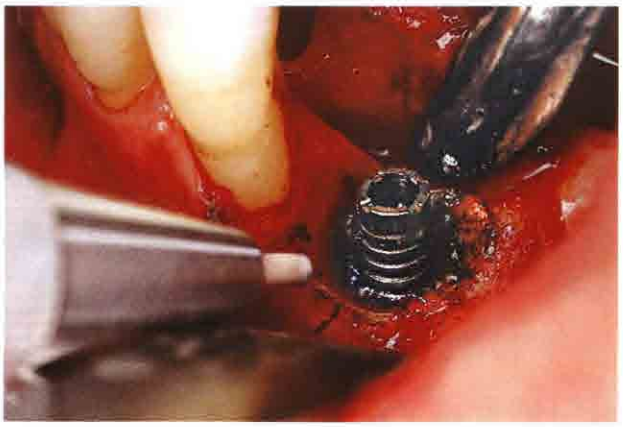

图1c CO_2激光照射种植体表面（非接触）

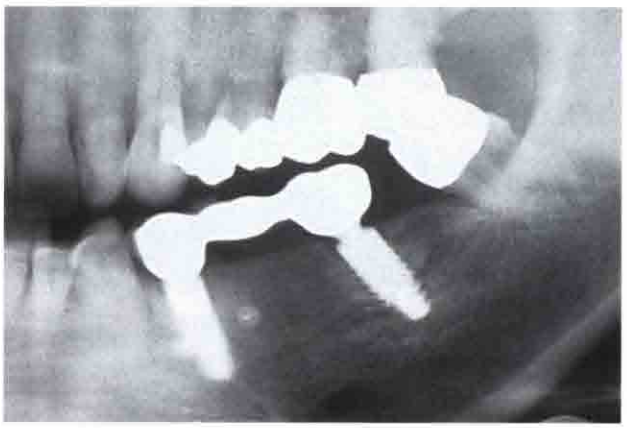

图1d 术后35个月X线片显示没有骨缺损

图2a 垂直性骨缺损12mm

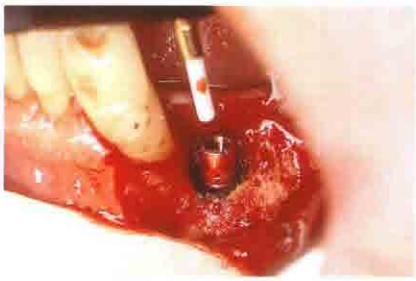

图2b CO_2激光照射垂直性骨缺损部位（非接触）

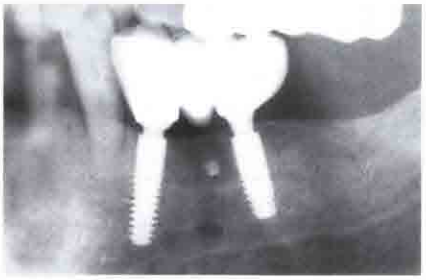

图2c 种植体负荷1年之后（种植手术后1.5年）X线显示完全骨填充

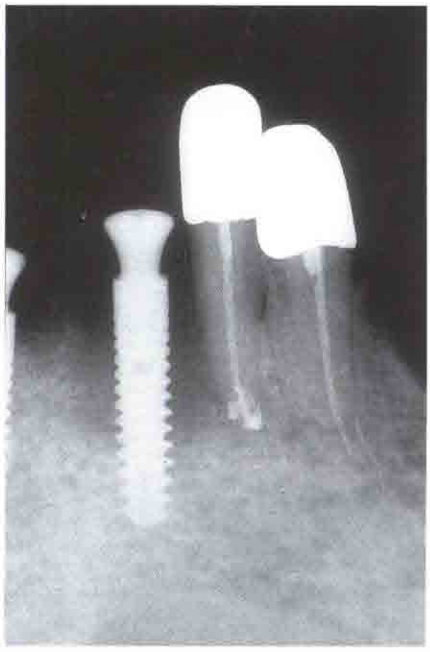

图3a 种植体植入后在愈合期出现的X线透射区

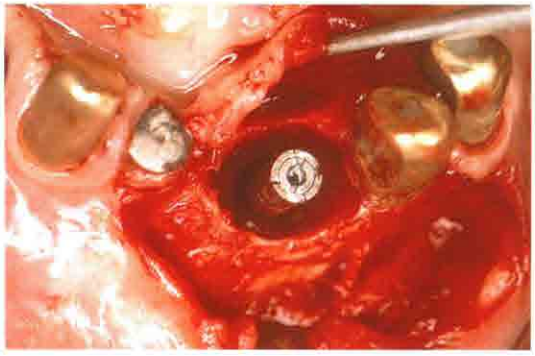

图3b 种植体周的环形垂直性骨缺损

图3c CO_2激光照射种植周骨缺损以达到充分净化

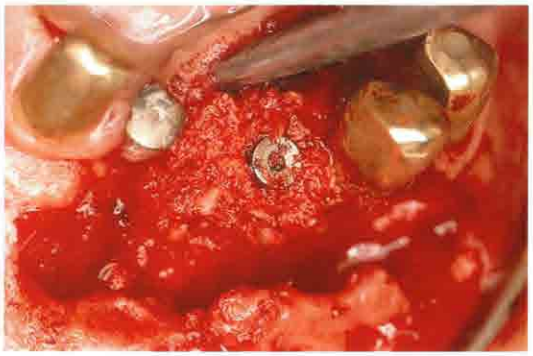

图3d 自体骨移植填充骨缺损区

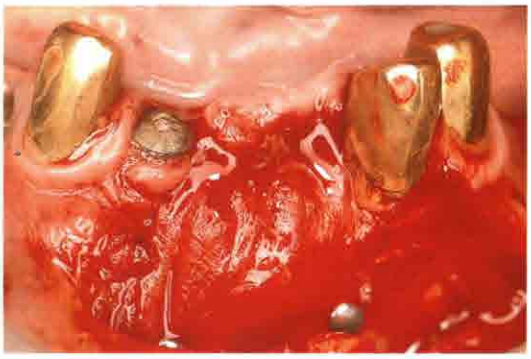

图3e 植骨区覆盖胶原膜（BioGide）并用钛钉固定

图3f 术后2个月后获得完全骨填充

图3g 负重后2年，机械光滑表面种植体采用自体骨移植材料后出现骨吸收

表1 种植体周围骨缺损

患者	年龄(岁)	部位(FDI)	种植体系统	骨缺损深度(mm)	骨缺损形态	骨移植材料	输出功率(W)
1	5	34	Ankylos	7.0	1壁	BioOss	2
2	24	35	Ankylos	8.0	1壁	自体骨	3
3	50	36、37	ITI	6.6	1壁	自体骨	2
4	73	34	Ankylos	10.0	3壁	BioOss	4
5	53	36、37	IMZ	8.8	2壁	BioOss	4
6	77	46	Ankylos	7.0	1壁	自体骨	3
7	57	34	Ankylos	7.0	1壁	自体骨	2
8	45	23	Ankylos	8.0	2壁	BioOss	2
9	63	11	Ankylos	12.0	2壁	BioOss	2
10	58	36、37	Ankylos	9.4	2壁	BioOss	3
11	72	45	ITI	4.0	3壁	自体骨	2
12	49	15	Ankylos	6.0	2壁	自体骨	2
13	58	34	Ankylos	11.0	2壁	BioOss	2
14	58	46、47	Ankylos	8.8	1壁	自体骨	3
15	65	32	Ankylos	12.0	3壁	自体骨	4

结果

观察（27.01 ± 17.83）个月之后，种植体进行临床及影像学评估。观察期内没有出现种植周炎症反应（如出血或化脓）（表2）。观察期内临床参数，如龈沟内出血指数及探诊深度显著减少（$P<0.01$），菌斑指数及角化龈的宽度在治疗前后差别无显著性（表2）。X线片显示，应用异种骨移植材料（BioOss）之后，所有的骨缺损区域都完全被骨质填满（表3）；在所有用自体骨植骨的区域，至少2/3的骨缺损区获得骨再生，没有完全骨再生的原因可能是骨移植物随时间发生吸收。

表2 激光照射和植骨前后临床参数

	术前	术后	P
菌斑指数	1.01 ± 1.37	0.98 ± 1.20	无显著性差异
龈沟出血指数	2.76 ± 0.35	1.03 ± 0.85	< 0.01
探诊深度(mm)	6.00 ± 2.03	2.48 ± 0.63	< 0.01
角化龈宽度(mm)	2.30 ± 1.45	2.41 ± 1.39	无显著性差异

表3 治疗前后垂直性骨缺损情况对比

骨缺损	骨缺损病例数	
	术前	术后
0~2 mm	0	13
1/3种植体长度	8	6
2/3种植体长度	7	0
到达根尖部位	4	0

随访：(27.10 ± 17.83)月

讨论

非手术方法处理种植体周围炎主要是局部刮治和各种抗生素的应用。但有些研究认为，种植体周围炎区域使用刮匙或超声仪器会损伤种植体的表面；而使用抗生素来治疗种植体周围炎也不能获得足够的骨再生或种植体的再次骨结合（表4）。

关于手术治疗种植体周围骨缺损，已有动物实验、临床病例报告及两个大样本量的临床研究，但效果不佳。另外一些研究建议，采用根方复位瓣的手术方法，以更好地实现菌斑控制，并对种植体表面进行抛光，尤其是骨缺损范围较宽的时候推荐采用。但是这种方法在美学敏感区域会存在美观问题。还有研究者推荐枸橼酸结合喷砂、单纯喷砂或洗必泰冲洗等方法，这些方法似乎与通过刮匙及超声仪器进行刮治的治疗效果近似，而使用喷砂的方法来净化种植体有产生气肿的风险。

Khoury及Buchmann等的临床研究发现，用枸橼酸与抗生素净化种植体的表面后，在骨移植时盖膜或不盖膜，结果无显著性差别。Persson在动物实验中采用NaCl溶液局部冲洗及给予阿莫西林、甲硝唑抗生素法治疗种植周骨缺损。光滑表面种植体的再次骨结合概率为22%，而大颗粒酸蚀喷砂表面种植体的再次骨结合概率为84%。

本研究中一系列存在垂直性种植体周骨缺损的临床病例表明：激光净化结合引导骨再生术，27个月之后获得大量骨填充。采用这种方法，作者可以充分净化受污染的种植体表面并对骨缺损区采用自体骨或骨替代材料进行植骨。激光的良好凝血功能使得可以获得稳定的血凝块，血凝块能与骨移植材料一起与种植体表面密切接触从而促进再次骨结合。尽管治疗前骨缺损的深度平均7mm，治疗完成后没有出现牙龈退缩的情况，而且还获得了良好的骨填充和再次骨结合。Deppe及Stubinger的组织学观察显示，当种植体周围骨缺损获得骨填充时，就会发生再次骨结合。

之前已有文献证实激光能够减少细菌感染。一些研究发现，应用CO_2激光之后能够在体外显著减少牙周病原菌。810nm的二极管激光铒－钇铝石榴石（Er:YAG）激光及905nm软激光与光动力学治疗相结合也能减少细菌量。激光光线的物理特性及其与组织的相互作用，如反射、散射、传递、吸收——能解释为什么种植体的各个表面都能够被净化到。激光被种植体及邻近组织吸收，或被金属表面反射，会使得周围组织的温度有轻微的升高。

比起其他的激光系统（如Nd:YAG，Er:YAG，二极管810nm），CO_2激光在照射的过程中不损伤种植体表面。CO_2激光（连续或脉冲方式）在2~6W的范围内不会改变种植体的表面，没有种植体表面的微孔融合或消失的情况出现。唯一能够替代CO_2激光的是980nm波长的二极管激光，其在照射过程中也不会导致种植体的表面没有明显变化。而对于其他激光目前尚缺乏相关报道。

表4 关于治疗种植体周围炎的研究

研究	类型	种植体数目	种植体表面净化方法	骨再生	再次骨结合
Grunder等（1993）	动物实验（狗）	20(Screw-vent)	喷砂加膜	–	–
Jovanovic等（1993）	动物实验（狗）	30(Brånemark、IMZ、Integral)	喷砂结合枸橼酸	+	未说明
Ericsson等（1996）	动物实验（狗）	30(Brånemark)	阿莫西林与甲硝唑应用3周	–	–
Wetzel等（1999）	动物实验（狗）	41（ITI机械光滑表面、钛浆喷涂或SLA酸蚀喷砂表面）	抗生素（甲硝唑）+清洁刮治+复方氯已啶	60%～80%	0.1mm(光滑)/0.6mm（粗糙）
Bach等（2000）	临床研究	未说明（20名患者）	复方氯已啶溶液清洁，810nm二极管激光照射	11%/30%	未说明
Behneke等（2000）	临床研究	25(ITI)	喷砂+植骨+抗生素系统	3年内86%～100%	未说明
Haas等（2000）	临床研究	24(IMZ)	抗生素系统应用+软激光+膜+植骨	+	–
Deppe等（2001）	动物实验（狗）	35(PVS) 32(LAS) 34(LAS+ PVS)	CO_2激光VS PVS和LAS+PVS	PVS:+ LAS:+++ LAS+ PVS:++	未说明
Persson等（2001）	动物实验（狗）	24(ITI)（机械光滑表面/酸蚀喷砂表面）	抗生素系统应用+生理盐水冲洗	机械光滑表面:72% 酸蚀喷砂表面:76%	机械光滑表面:22% 酸蚀喷砂表面:84%

激光照射后，种植体本身的温度不会显著增高，所以不会破坏成骨细胞活性及软组织的附着。Kato等人发现种植体本身虽然温度轻微升高，但这并未对成纤维细胞和成骨细胞在种植体表面的附着产生负面影响。关于激光对种植体周围组织的影响，由于富含水分的黏膜吸收了CO_2激光，所以CO_2激光照射深度深度减少。

一些表明低强度的激光和高强度的激光对于治疗种植周骨缺损有效。使用甲苯胺蓝和波长905nm二极管软激光照射1min，能使种植周骨缺损区的牙周病原菌显著减少，然而没有组织形态学方面的数据显示应用激光后新的骨形成和再次骨结合的情况。

结论

本研究的这些病例证实在种植体周围炎的区域应用CO_2激光是有效的治疗方式，对患者几乎零风险。然而外科医师需要进行安全操作培训并了解激光－组织相互作用。还需要考虑激光的费用和波长。除了使用CO_2激光净化种植体的表面，CO_2激光还应用于软组织手术、牙周组织手术、牙体治疗等。