成人正畸中的牙间乳头重建

Interdental Papilla Reconstruction in Adult Orthodontics
Bjorn U. Zachrisson, Richard P. Mclaughlin
原载 World J Orthod 2004;5:67~73(英文).

孟康 译　傅民魁 校

Richard P. Mclaughlin(圣地亚哥,美国)**提问**

成年患者对美观要求高,而其牙齿条件又会使治疗复杂化,因而给正畸医生提出一个挑战。对许多成年人,正畸治疗中会产生上颌切牙和下颌切牙间的"黑三角"间隙,这在正畸前切牙重叠的病人或切牙冠呈三角形的病人中尤其多见。治疗前牙间乳头完整的病人尤其关注与治疗相关的牙间乳头丧失问题。黑间隙的大小在很大程度上取决于治疗前切牙的重叠程度。治疗后有较宽的牙龈楔状隙的病人可能认为这些间隙是不美观的。目前关于引起"黑三角"的潜在因素的研究结果是什么?医生怎样才能改变这些因素以预防、减少或消除黑三角的发生以提高正畸治疗的美观效果?

BjornU.Zachrisson(奥斯陆,挪威)

龈乳头高度的丧失

在成年正畸病人中有一些因素可能会引起龈乳头高度丧失和"黑三角"的产生。最常见的原因有:(1)治疗后牙间接触点过于偏切缘方向;(2)与菌斑相关的损害导致牙周支持的丧失;(3)三角形或不规则形牙冠;(4)不正常的牙根角度;(5)不良的外形修复;(6)有创伤的口腔保健措施也可能对牙间软组织的外形产生不利影响。

通过临床骨探通术,Tarnow 等人分析了牙间乳头的存在与接触点到牙槽嵴顶的垂直距离之间的相关性。当接触点到牙槽嵴顶的垂直距离为 5mm 或小于 5mm 时,牙间乳头几乎 100%存在。如果这一距离为 6mm,通常只能看到部分牙间乳头填充楔状隙。当这一距离为 7mm 或更多时,绝大多数情况下牙间乳头是缺失的。这些结果表明牙间乳头从牙槽嵴顶到牙间接触点之间只能伸展有限的距离。牙槽嵴顶上方的结缔组织附着区正常约 1mm,因此牙间乳头的生物学高度可能限于 4mm 左右。这在以下的观察中得到证实,即根向复位瓣术中剥脱的牙间区软组织在术后 3 年约生长 4mm。如果因为牙冠间的不适当接触关系和/或牙周支持的丧失而导致接触点与牙槽嵴顶间的距离大于 5mm,那么就应该选择根向延长牙齿间的接触区(图 1~5),而不应该手术改善牙间乳头的形态。

流行病学

Kurth 和 Kokich 最近的研究显示成年正畸病人治疗后普遍存在开放的牙龈楔状隙。在他们的 337 个平均年龄 32 岁的病人样本中,38%存在上颌中切牙间隙。在另一个研究中,Burke 等发现青少年正畸病人中中切牙拥挤的发生率为 42%。既然有证据证明牙齿间"黑三角"可能会在 1/3 以上的成年正畸病人中发生,那么在治疗开始前就应该和病人讨论不美观间隙产生的问题。正畸医生应该确定哪些因素会造成牙间组织退缩,并相应的改变这些因素,以改善他们治疗结果的美观性。

译者 北京大学口腔医学院
北京海淀区中关村南大街 22 号　100081

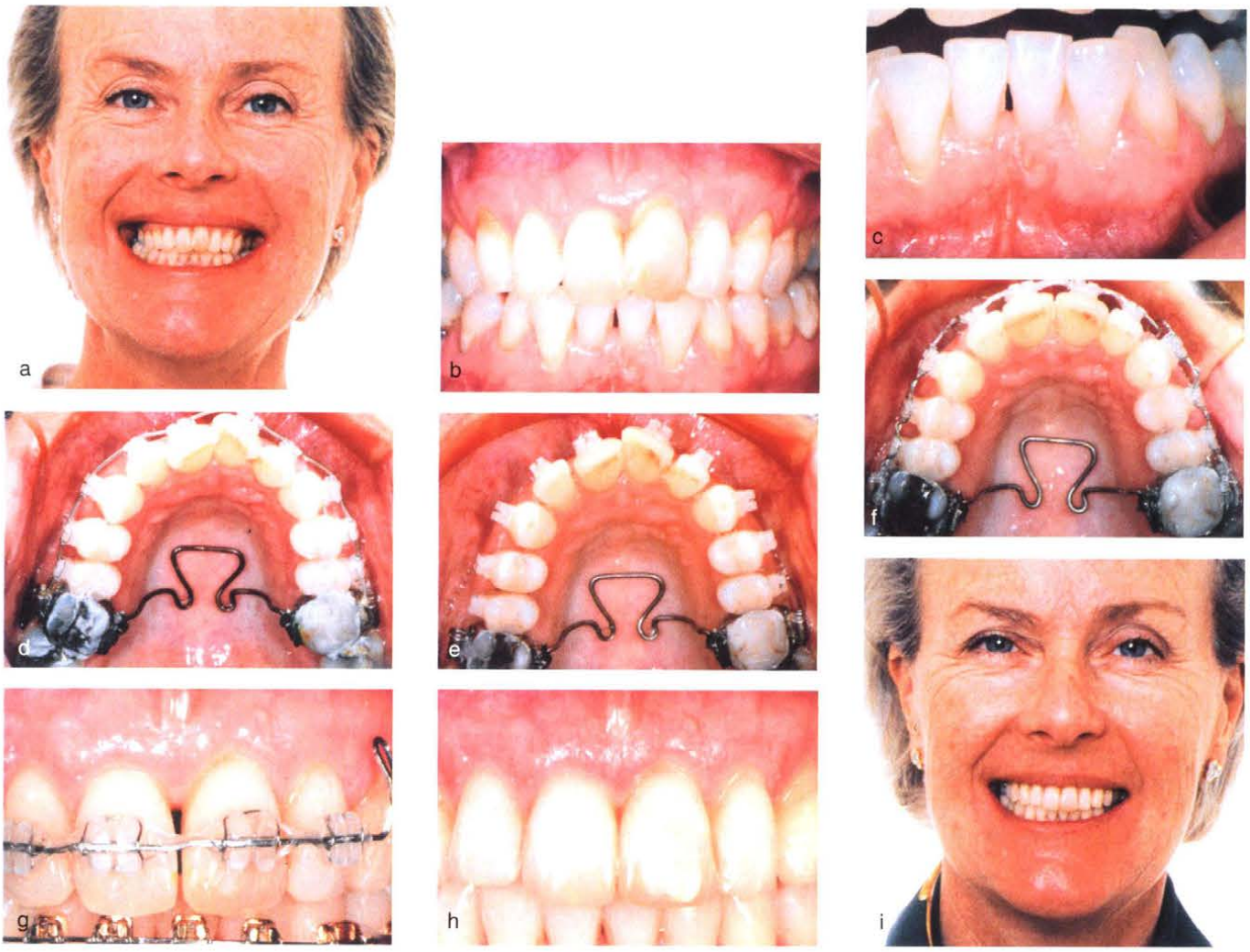

图 1 对这个双颌拥挤和双侧反殆的成年女性病人,需要大量片切来获得理想的美观结果(a ~ c)。上颌(b)和下颌切牙(c)都呈明显的三角形。经 1 个月整平后(d),对第二前磨牙近中所有牙齿做片切(e);用定制的横腭杆扩弓并矫正磨牙扭转(f);治疗后期对中切牙近中面做进一步片切(g);去处矫正器后,所有的龈乳头都是完整自然的(h ~i)

正畸医生、全科医生和外行人士的理解

正畸医生比全科医生和外行人士更容易发现偏离正常的牙齿不调。应用专门修改的笑像,Kokich 等人发现,正畸医生认为上颌中切牙间的 2mm 开放间隙不美观。然而,全科医生和外行人士很显然发现不了开放的牙龈楔状隙,除非它达到 3mm 长。这些结果表明小的开放间隙可能不会引起一般病人的注意而无需矫正。

接触点的再定位

成人正畸治疗中的牙龈退缩往往由以下 3 个因素之一引起:(1)由于正畸治疗前拥挤部位牙齿邻面异常磨耗造成的牙冠三角形或不规则形态;(2)由于托槽位置异常造成的牙根分散;(3)伴有牙间骨丧失的进行性牙周疾病。理论上说牙间乳头重建可以通过以下方式实现:(a)将邻牙间的接触点向根方移动,(b)通过有控制的伸长牙齿来移动牙槽嵴顶,(c) 联合应用以上 2 种方法。大多数临床情况下,重新定位牙间接触点是最切实可行的方法。牙间接触点的位置可以通过牙齿近远中面釉质修整(邻面去釉)而改变,也可以通过做复合树脂修复或瓷贴面,或者改变牙根角度来改变。一旦牙根角度矫正后,最符合生物学的方法就是修整牙冠形态。

邻面去釉的原理就是修整那些由于各种原因而形态异常的牙齿(图 1b,1c,2b,2c),使之获得理想的解剖形

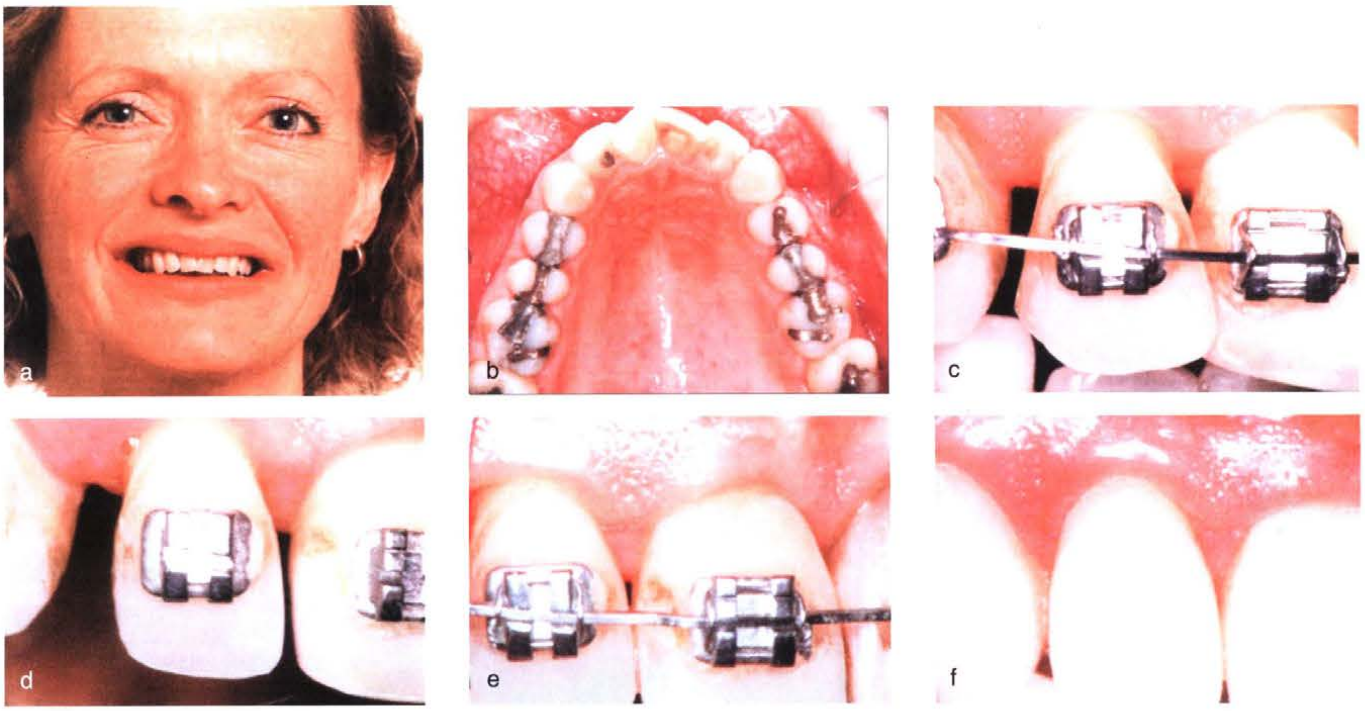

图 2 成年女性病人，上颌拥挤，切牙重叠，覆盖大(a,b)；拔出前磨牙，正畸远中移动尖牙后导致前牙区牙齿间显著牙龈退缩产生"黑三角"(c)。注意到切牙呈三角形并且切嵴不平整(c)，需要对上颌前牙做大量外形修整(d)(比较一下 c 和 d 中侧切牙的形态)以使龈乳头在治疗中(e)和治疗后(f)充满牙间隙

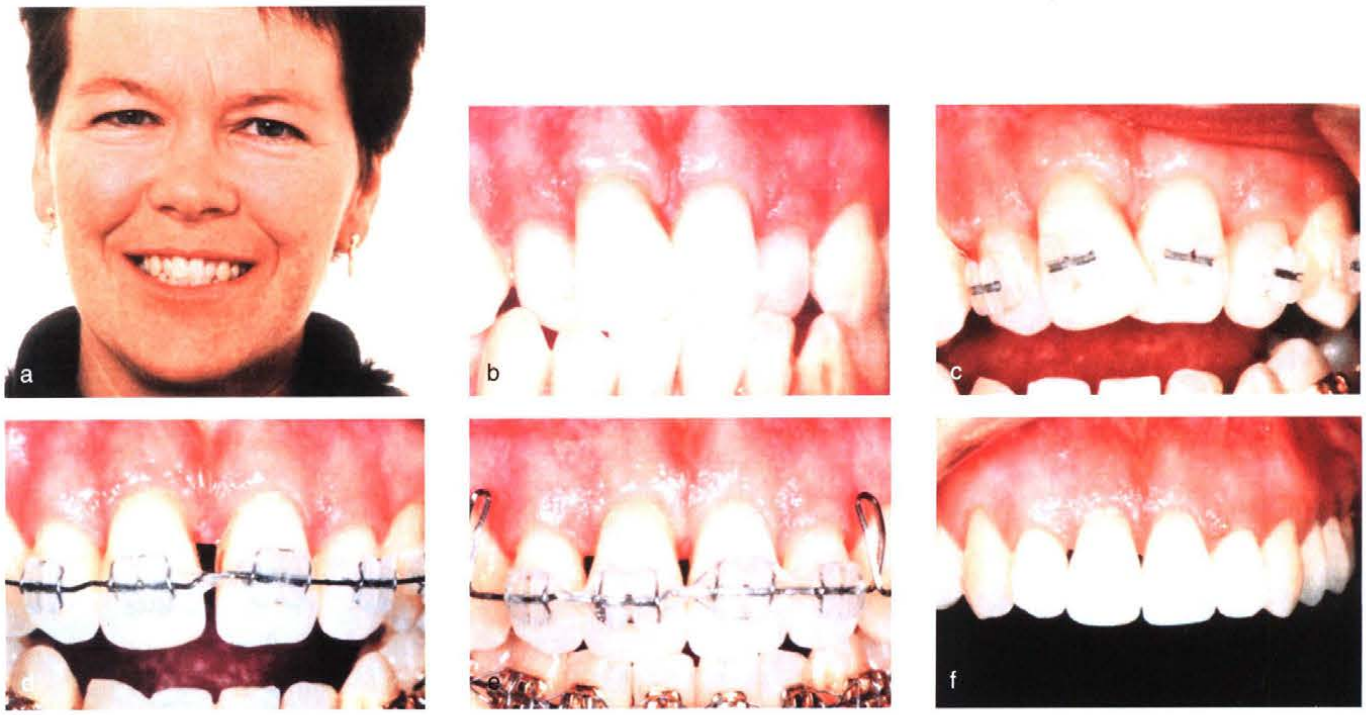

图 3 成年女性患者，安氏 III 类错殆，明显的前牙区拥挤，切牙重叠。治疗前，尽管牙齿狭长并成锥形，但龈乳头是充满牙间隙的(a,b)。一个月整平后(c)，上下切牙做大量片切(d)。由于牙齿狭长，故在牙齿形状与龈乳头充盈之间就需要折衷(e)，去除矫正器后遗留小的楔状隙(f)。如果不做片切或片切做的很少，就会在上颌切牙间产生更大的"黑三角"

态(图 1h,1i,2d~2f)。许多有错殆畸形的成年患者，尤其是那些有切牙拥挤重叠的病例，牙冠的切缘部位往往比牙颈部宽的多(图 1b,1c,2c)。对这些病例，当正畸整平消除拥挤后，切牙间的接触点将位于切方 1mm

图 4 成年女性牙周炎患者，上颌中切牙间明显龈乳头丧失(a 至 c)。这一间隙是由于三角形的中切牙使牙间接触点太靠近切缘方向所致(b)；为了消除这个不美观的软组织间隙，对中切牙近中面做改形(d)来延长它们的接触区(相邻牙齿间明显接触的区域)，使接触点移向龈方(e 和 f)；继续正畸关闭间隙后就会获得更加美观的结果(g)

处，并且切牙间接触点上方会有或多或少的明显间隙产生(图 2c)。通过外形修整使这些牙齿接近或达到理想形态(图 2d)，就会获得一个良好的咬合，它有最佳的牙齿接触关系和正常牙间龈乳头(图 1h，1i，2f)。首选的邻面去釉技术(用 #8934A.220 有孔金刚砂片切盘和 #8833 金刚砂锥形车针圆钝切角［两者均来自 Komet，Brasseler，Lemgo，Germany］，同时用一个平直的前方隔离物)曾在 WJO 的这一论坛(2001 年春)中讨论过。有关牙齿大量磨除至接近甚至达到牙本质后的短期和长期(>10 年)的追踪研究表明，倘若在片切过程中有充分的冷却降温，并且预备的牙齿表面光滑能够自洁，那么这一处理不会引起继发的有害副作用。最近 SEM 的研究证实，有孔片切盘和精细的、超精细的 Sof-Lex 盘(3M，St Paul，MN，USA)联合使用，90%以上的片切表面能够很好地磨光，比没有经过片切的釉质表面还要光滑。间隙产生后，通过正畸关闭牙间隙(图 1~5)。这就使相邻牙齿的牙根更加靠近，接触区延长，退缩的龈乳头就会充满这个小的间隙。

能够磨除的釉质的量取决于牙齿的形态。因而对那些有薄的、圆齿状游离龈和窄长的锥形牙齿的患者（图 3)，治疗后不可能完全避免少许龈乳头的缺失。近远中面釉质的过度磨除将会使牙齿异常窄长，使牙冠偏离自然解剖的宽度/长度比例。

消除或减少已经存在的牙间乳头丧失

有进行性牙周疾病和组织破坏的成年患者可能经常表现有切牙间乳头丧失(图 4，5)。在一些伴有牙齿移位的病例中，可以联合应用邻面去釉和正畸整平关闭间隙来恢复牙间乳头(见图 4)。这时治疗的目标包括(1)切牙修整为更“理想”的形状；(2)接触点的根向再定

图 5 安氏 III 类成年女性患者，有开𬌗倾向(a,c)，下颌左侧侧切牙由于进行性牙周组织破坏而拔除(b,c)；治疗前上下颌牙间龈乳头缺失；上下牙弓都需要做大量片切(d~f)，以使牙间接触点重新根向定位(g)；治疗后期做第二次片切(h)以争取进一步改善美观效果。由于接触点的再定位和接触区的延长(相邻牙齿间明显接触的区域)，去除矫正器后(i)仅遗留很小的黑三角间隙。以上证明如果没有大量的片切这一治疗结果是不可能实现的

位；(3)根据 50-40-30 规则延长接触区(相邻 2 个牙齿相接触的部位)；(4) 使接触区与面中线平行；(5)消除“黑三角”。

尽管对有牙周组织破坏的成年患者，正畸治疗后不可能完全消除牙间组织的退缩，但通过邻面去釉可以使大多数患者的美观得到充分改善。

结论

成年正畸患者在治疗后普遍存在切牙间黑三角间隙。为进一步改善正畸治疗的美观结果，医生应该明确是什么原因引起了牙间龈乳头的缺失，并相应的改正。从接触点到牙槽嵴顶的距离是一个重要因素，接触点的长度和位置可能是问题的根源。可以通过近远中邻面去釉和/或改变牙根角度而使接触点根向再定位，因而无需做冠修复。