专家论坛

左侧喙突间叶性软骨肉瘤1例，附临床、组织病理及免疫组化表现及文献回顾

Mesenchymal chondrosarcoma of the left coronoid process: Report of a unique case with clinical, histopathologic, and immunohistochemical findings, and a review of the literature

Francesca Angiero, MD / Raffaele Vinci, MD, DMD / Angelo Sidoni, MD / Michele Stefani, MD

原载 Quintessence Int, 2007, 38(4): 349-355(英文)

王 培 译 傅开元 审

摘 要

间叶性软骨肉瘤（Mesenchymal chondrosarcoma，MCS）是一种罕见的骨或软组织来源的恶性肿瘤，具有局部侵袭性，很少发生于口腔，英文文献有关其报道不足100例。本文描述了该肿瘤累及喙突的表现，尚属首次。该病例记述一个患有间叶性软骨肉瘤的64岁老年女性，表现为左耳前区即耳屏前肿胀且伴有疼痛。曲面体层片上显示左颞下颌关节区包括喙突处一巨大肿物，且延伸至左下颌升支。活检和组织病理检查显示双态性结构，表现为未分化小圆形细胞成分包绕黏液样的恶性肿瘤软骨，并可见类似于血管外皮细胞瘤样的局灶性的血管周围细胞。免疫组化显示CD99，S-100以及CD45为阳性，而结蛋白、肌动蛋白、嗜铬粒蛋白、上皮膜抗原（EMA）和细胞角蛋白为阴性。治疗方法采用半侧下颌扩大切除术，术后进行组织重建。8年随访未见复发征象。并回顾了之前所报道的病例。

专家点评

傅开元教授点评：本文虽然报道的是1例左侧颞下颌关节区包括喙突的一罕见的间叶性软骨肉瘤，但临床上，颞下颌关节病疼痛门诊中时有主诉为关节区疼痛或耳屏前肿胀的患者，最终诊断为颞下颌关节或关节周围组织来源的肿瘤，也可见到远处转移至颞下颌关节的转移瘤。临床实践中应注意鉴别诊断，避免漏诊和误诊。

发生于口腔的软骨肉瘤是一种罕见的，具有局部侵袭性的肿瘤，大约占所有软骨肉瘤的1%。

软骨肉瘤是一种恶性肿瘤，它来源于原始的软骨间叶细胞。包括几种不同的亚型：清亮细胞型、黏液型、去分化型以及变异间叶细胞型。后者由于其具有侵袭骨外组织的倾向，也可称为软组织软骨肉瘤。

间叶性软骨肉瘤是一种罕见的肿瘤，在所有软骨肉瘤中所占比例小于8%，最早于1959年Lichten-

译者 北京大学口腔医学院放射科
北京海淀区中关村南大街22号 100081

stein和Bernstein报道，认为是一种两相性肿瘤，含梭形细胞的间充质散在分布于软骨样分化区。

此类肿瘤可以发生于任何骨，但最常见的是股骨、肋骨和颜面骨。大约有1/3发生于软组织。

MCS可以发生于任何年龄，20～30岁发生率最高。有关性别分布各文献存在差异，一些认为男女发病比例相当，另一些则认为男性好发。

临床上MCS表现为肿物伴疼痛，根据肿物所在位置，可有膨隆以及神经受累症状。明确诊断前症状持续时间可由几个月到几年不等。和较为常见的软骨肉瘤相比，发生于骨组织的间叶性软骨肉瘤的影像学表现为透影区伴不同程度的基质钙化。常可见皮质骨板破坏，侵入软组织，标志它高度恶性。不过发生于软组织的间叶性软骨肉瘤，也常可以看到钙化形成。

肿瘤通常为半透明、浅灰色、分叶状、局限性无包膜。组织学上其典型特征为双态性结构。一种是透明样或黏液样软骨基质中梭形和多边形细胞增殖，该基质分化良好可形成透明软骨。另一种结构是未分化的小蓝染细胞，细胞核为圆形、椭圆形或梭形，含有粗糙颗粒的染色质，细胞质缺乏或模糊不清。通常在血管外周排列聚集，形成血管外皮细胞瘤样表现。炎性细胞和其他有核细胞广泛分布于肿瘤。

本文描述1例MCS，对其组织学、鉴别诊断、免疫组化特征进行了回顾。

病例报告

一位64岁白种女性患者，左耳前区肿胀伴疼痛7个月。患者自述疼痛最初是间断性发生，后逐渐加重，没有中断。临床检查发现其左耳屏前一大约4cm × 4cm大小肿块，质硬，左颞下颌关节区不对称，且下颌运动受限。面神经功能完好。CT（图1a和1b）显示一巨大高密度肿物影自颅底伸出，后到颞下窝，内到翼板。全景片可见下颌明显不对称，左侧较右侧大，左侧喙突顶部骨质破坏。活检组织病理提示为间叶性软骨肉瘤。

患者接受了左下颌骨半切术加部分上颌骨切除术；手术入路采用经面通路（上下颌颊部皮瓣），并进行了组织修复（图2）。术后对肿瘤测量，直径最宽达6cm（图3）。

脱钙标本用10%甲醛（福尔马林）缓冲液固定，石蜡包埋，制成5 μm切片用苏木精-伊红染色。免疫组化，则采用抗卵白素-生物素复合物系统（ABC）方法。切片在从梯度乙醇到水的再水化之前用二甲苯浸泡15min脱蜡。pH6的10mmol柠檬酸高压浴中沸腾16min进行抗原的修复。表1列举了使用的单克隆抗体名单，同时设立适当的对照。免疫组化反应评价及分度如下：－（阴性），无染色；＋（阳性），少数的局灶的细胞阳性；＋＋（强阳性），多数的局灶性或广泛的细胞阳性。

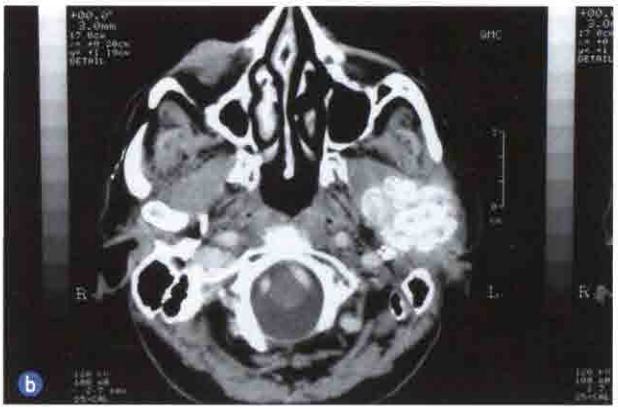

图1a和1b　CT冠状及轴位图像显示了肿瘤的典型表现。显示一巨大高密度肿物影自颅底伸出，后到颞下窝，内到翼板

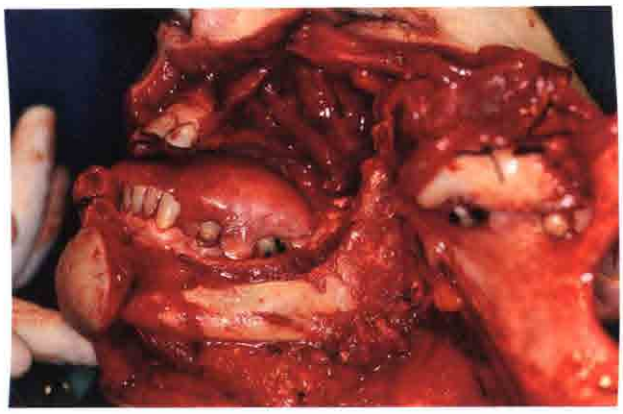

图2 手术入路采用经面通路（上下颌间颊部皮瓣）

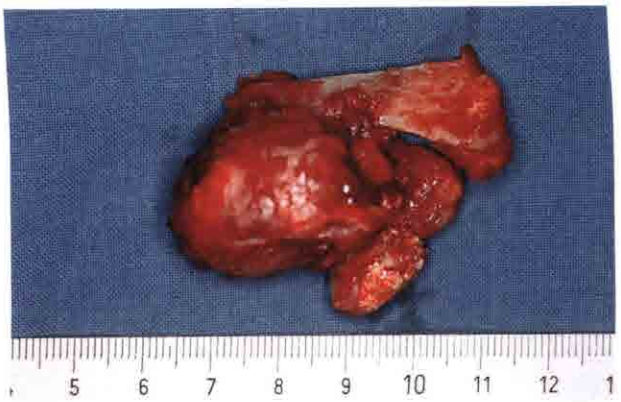

图3 对肿瘤测量直径最宽达 6cm

对手术标本的组织病理学检查证实了间叶性软骨肉瘤的诊断。肿瘤很局限，没有包膜，以双态性结构为特征，梭形、多边形、体积小的未分化细胞呈小叶状增殖，伴黏液样软骨到成熟高分化的透明软骨，中央有钙化（图4）。这些体积小的未成熟细胞聚集成簇，或呈血管外皮细胞瘤样表现，血管窦被单一的内皮层包裹（图5）。可以看到深染的偶尔为双核的不典型软骨。该病例的免疫组化显示细胞角蛋白 AE1/AE3，结蛋白、肌动蛋白、嗜铬粒蛋白和 EMA 均为阴性，而多克隆抗体 63，CD57，CD99，和 CD45（图 6a～6c）为强阳性。特别是小的未分化的肿瘤细胞对 CD99 和波形蛋白表现为强阳性，而 S-100 在软骨分化区表达更多一些。

最初手术后的 1 年，患者身体状况良好，而且颜面部形态已经修复（图7）。术后 8 年，患者依然情况良好，没有局部复发或远处转移征象（图8）。

讨论

间叶性软骨肉瘤是一种比较罕见的恶性肿瘤，有关于该病的报道不足 100 例。就我们所知本文是第一次描述这种肿瘤累及喙突表现。

MCS的临床和组织病理学特征不管来源部位都是特殊的。在口腔内该肿瘤引起症状较其他深在的软组织肿瘤要早且有不同。MCS 的组织病理学表现必须要与其他一些表现类似的病变相区别，包括纤维肉瘤化生的软骨肉瘤、骨肉瘤、成软骨细胞瘤、血虽然透明软骨多发病灶不管是高分化或者不典型，只要其中含有小的未分化细胞增殖就可以考虑为 MCS，但是软骨有时候在最初的活检标本中因为缺乏或不明显而无法被识别。Mirra 报道透明软骨的检出百分比为 1%～50%；在这些病例中，软骨肉瘤可被误诊为血管外皮细胞瘤、滑膜肉瘤或尤因肉瘤。

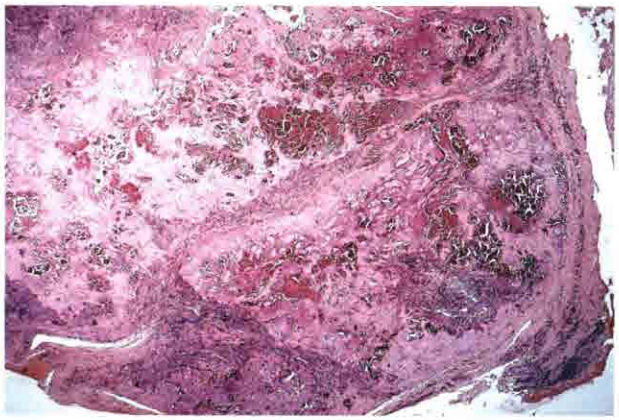

图4 MCS在低倍镜下表现为局限的多结节状增殖（苏木精-伊红染色，原始放大倍率 × 25）

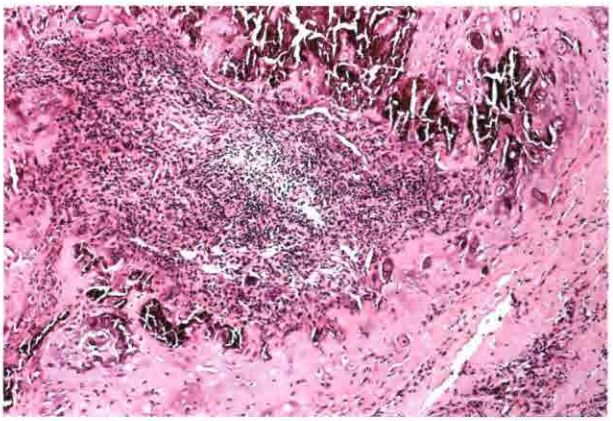

图5 小的未成熟细胞聚集成簇，或呈血管外皮细胞瘤样表现，窦状血管被单一的内皮层包裹（苏木精-伊红染色，原始放大倍率 × 100）

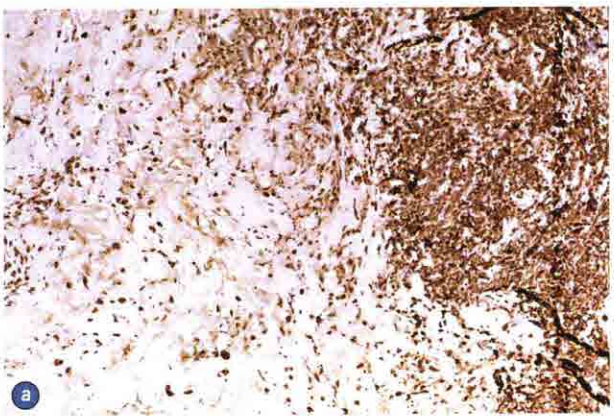

图6a MCS的未成熟的间质细胞对波形蛋白染色阳性（原始放大倍率×100）

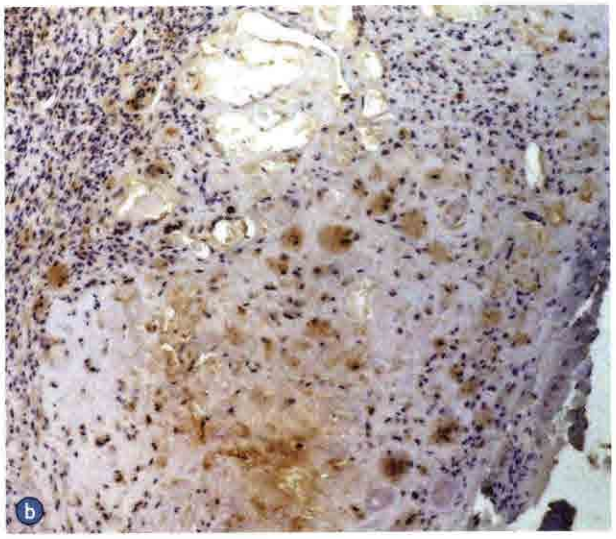

图6b S-100更多表达在软骨分化区（原始放大倍率×100）

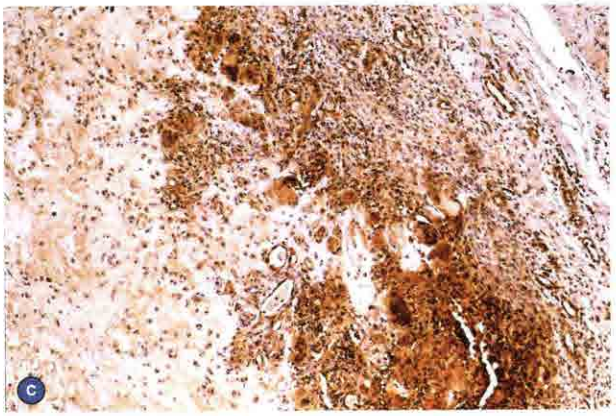

图6c MCS的未成熟的间质细胞表达CD99（原始放大倍率×100）

图7 术后1年复查

图8 术后8年回访

化生的软骨在滑膜肉瘤中也可存在，但是通常数量很少，更多出现骨组织的病灶或钙化，从而帮助诊断。MCS中可见的透明软骨通常与原始的成软骨细胞瘤内软骨样组织类似，然而病变细胞回复较原始形态和不规则的有丝分裂现象与MCS更为一致。为什么要把骨肉瘤作为鉴别诊断的一种，因为软骨肉瘤中有一些表现为化生骨，看起来像骨肉瘤，然而骨基质、骨小梁和碱性磷酸盐的缺乏，排除了骨肉瘤的可能性。那些通常出现成软骨细胞分化和包含多型软骨细胞的成骨的颌骨骨肉瘤，可能很难与MCS区分开。

最后，恶性间叶瘤，一种来源于原始间叶细胞的肿瘤，具有多相分化趋势的能力，是由多种肉瘤

结构混杂在一起形成的复合体。做出这一诊断至少需要两种肉瘤成分的存在，并且在一些病例中可以看到纤维肉瘤组织。这两种肿瘤的发病年龄也不相同，间叶瘤一般发生于中老年人。

免疫组化对MCS的诊断有一定帮助，在该病例中（表1），免疫组化显示细胞角蛋白AE1/AE3，结蛋白、肌动蛋白、嗜铬粒蛋白和EMA为阴性(这些表现支持神经及间叶细胞来源)。P63，CD57，CD45，CD99和S-100表现为强阳性。MCS内未分化的间质细胞统常表达CD99和波形蛋白，而S-100通常更局限表达于软骨分化区。因为CD99也可以在尤因肉瘤中表达，惟一的鉴别特征就是软骨分化以及血管外皮细胞瘤样的血管表现。

间叶性软骨肉瘤的组织发生还不清楚。其免疫组化的表现和原始的或胚胎的软骨细胞残余派生物并不矛盾。最近的研究表明，CD99阳性和特异的染色体置换，这些表现都与外周原始的神经内分泌肿瘤／尤因肉瘤相似。这种假说意味着间叶软骨肉瘤可能属于原始的神经内分泌肿瘤／尤因肉瘤的范畴，只不过含有软骨分化灶而已。

有关该病的治疗，文献报道过多种的不同的上下颌骨手术治疗方法。而且效果差别不大，根治性手术的结果是最好的。可选择的治疗方法为手术扩大切除，有些报道还兼有放疗，也起到一定的作用，但是另一些则认为MCS是一种对射线不敏感的肿瘤。化疗对该病的效果有限。有文献报道，在一些局部复发的病例中，对于有侵袭性行为的或者有远处转移可能的间叶细胞肿瘤来说，化疗有一定的治疗作用。其他的治疗方法包括刮治术结合放化疗或者单纯的刮治术，然而这两种方法均被证实效果很差。

总的来说，间叶性软骨肉瘤患者的预后较差，因为这种肿瘤有局部侵袭和转移的趋势，大部分病人最终死亡，很多是在经历了很长一段间歇期后去世的。有报道，在没有发生肿瘤复发以及转移的情况下，间歇期可长达20年。文献报道，间叶性软骨肉瘤的5年存活率为42%～54.6%，10年生存率仅为28%。然而，这些报道都提示了发生于颌骨的间叶性软骨肉瘤较发生在其他解剖部位要好一些。主要转移的部位是肺和骨组织。

虽然该病例的患者做了扩大切除术，且至少术后8年内情况尚可，但是我们不能认为肿瘤就不会发生转移，或者复发。

表1　本病例的间叶性软骨肉瘤的免疫组化结果

抗体	厂家	稀释度	反应性	抗原修复
CD99	Dako	1：100	++	枸橼酸盐缓冲液 6min/95℃
CD57	Sigma	1：50	+	枸橼酸盐缓冲液 6min/95℃
S-100	Dako	1：2 000	+	枸橼酸盐缓冲液 6min/95℃
嗜铬粒蛋白A	A Carbone Nation Tumor Institute	1：8 000	–	枸橼酸盐缓冲液 6min/95℃
角蛋白AE1/AE3	Pool	1：400	–	胰蛋白酶 37℃/20min
EMA	Dako	1：500	–	枸橼酸盐缓冲液 6min/95℃
波形蛋白	Dako	1：200	++	枸橼酸盐缓冲液 6min/95℃
结蛋白	Dako	1：200	–	枸橼酸盐缓冲液 6min/95℃
肌动蛋白	Dako	1：400	–	枸橼酸盐缓冲液 6min/95℃
P63	Dako	1：100	+	枸橼酸盐缓冲液 6min/95℃