严重牙周病患者的正畸治疗

Orthodontic Approach for Patients with severe Perlodontal Disease
Tülin Arun, Korkmaz Sayinsu, Didem Nalbantgil
原载 World J Orthod 2005;6:275~280(英文).

欧阳莉 译　　傅民魁 校

摘要　牙周病患者系统的正畸治疗可能无法阻止其牙周病变的进一步发展,但仍不失为整个治疗计划中很有意义的一部分。正畸治疗前应进行详细的临床检查以确定牙齿健康状况,主要包括牙体及其支持组织有无缺陷和结构破坏,以及患者自身获得并保持良好口腔卫生的能力。在正畸治疗中需要重视:(1) 患者必须坚持进行牙周维护治疗;(2) 应用很小的力移动牙齿。治疗中可以考虑应用片段弓的力学机制。治疗结束后需要对牙齿进行夹板固定。经过系统的正畸治疗,患者的牙齿在美观和功能方面均可以得到改善,治疗效果也能够得以保持。本文报道的病例存在严重的牙周病变,治疗中利用片段弓压低下切牙。鉴于其牙槽骨严重丧失,治疗结束后应用舌侧固定保持器进行永久保持。

近些年来寻求正畸治疗的成年患者越来越多,一方面是成人矫治方面的经验在不断积累,另一方面公众对于治疗可能性的认知也在逐渐增加。流行病学的研究显示,在40岁以上的成年患者中75%以上存在牙周疾患。对于大多数成年患者而言,正畸治疗的成功与否取决于治疗前的牙周准备以及整个治疗过程中牙周健康的维护。正畸医生需要与牙周专家合作以求为患者提供恰当的治疗。也许系统的正畸治疗仍然不能阻止牙周病患者的牙周病变进一步发展,但仍不失为整个治疗计划中很有助益的一部分。

对于严重牙周病的患者只要牙周病变得到了控制,处于稳定期,就可以进行正畸治疗。治疗前一定要进行认真的临床检查以确定患者的牙齿健康状况,主要包括牙体及其支持组织有无缺陷和结构破坏,以及患者自身获得并保持良好口腔卫生的能力。在整个治疗过程中患者还需要坚持牙周维护治疗。

有牙周病史的成年患者常常会出现牙齿的移位、伸长以及切牙间隙等问题,这是因为牙槽骨的丧失导致牙齿的阻抗中心向根方移动,当同样大小的力作用于牙冠时,对于牙周支持组织异常的牙齿其牙周膜上产生的压力要明显大于牙周支持组织正常者(图1)。因此,压低伸长的切牙是关闭前牙散隙并避免进一步的牙槽骨丧失甚至牙齿脱落的合理途径。但由于压低过程中存在根吸收以及牙槽骨进一步丧失的风险,矫治力需要非常轻。

材料和方法

男性患者,50岁,转诊到Yeditepe大学牙科学院的正畸科求治。主诉是前牙移位导致不能咬合。无严重的全身系统疾病史。临床检查显示,侧貌为凸面型,姿势位唇闭合不良。口内检查发现下颌切牙明显唇倾,咬在上

译者 北京大学口腔医学院
北京海淀区中关村南大街22号　100081

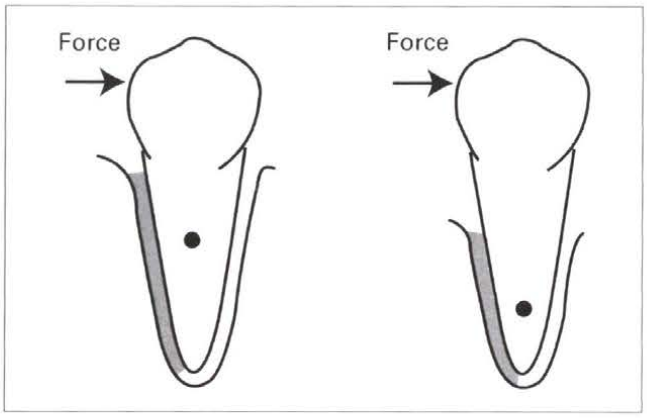

图 1 牙周支持骨丧失时牙齿的抗力中心会向根方移位

表 1 治疗前后的临床冠高对比(mm)

	治疗前				治疗后			
	上颌		下颌		上颌		下颌	
	唇侧	舌侧	唇侧	舌侧	唇侧	舌侧	唇侧	舌侧
右侧								
6	10.5	9.0	7.5	7.5	10.5	9.0	7.0	8.0
2	11.0	13.5	12.5	14.0	10.5	13.0	12.0	11.5
1	12.0	14.5	13.5	16.5	12.0	13.5	–	–
左侧								
1	12.5	15.5	12.0	15.0	11.0	13.5	10.5	12.5
2	11.5	15.0	11.0	14.0	11.0	13.5	10.0	12.0
6	–	–	8.5	7.5	–	–	8.5	8.0

颌切牙的舌隆突上，进而又导致上颌切牙唇倾度增加(图 2)。下颌右侧侧切牙及左侧中切牙、侧切牙 II 度松动，右侧中切牙 III 度松动。

模型分析显示该患者为安氏 II 类错𬌗，双侧磨牙关系均为 II 类。上颌前牙区散隙共计 3mm；下牙弓无拥挤。前牙覆盖 5mm，覆𬌗 3mm。上颌左侧第一、二、三磨牙均已拔除，以左侧尖牙、第一、二前磨牙为基牙进行单端固定桥修复第一磨牙。在研究模型上测量其治疗前后的临床冠高(表 1)。

头影测量分析表明该患者为 II 类骨面型，主要形成机制为下颌后缩(SNA 80°，SNB 74°)。上下颌切牙均唇倾 (U1-SN 115°，L1-MP 104.5°)。垂直向为高角骨面型，Go-Me-SN 角 40°。未发现横向不调。

全口曲面断层片显示广泛而严重的牙槽骨垂直吸收，尤其在前牙区更加明显。上下颌切牙冠根比为 1:1，下颌右侧中切牙冠根比仅为 5:1。正畸治疗开始前 6 个月，患者接受了全口洁治，根面平整以及牙周翻瓣手术。在牙周治疗过程中，同期对患者进行维护口腔卫生的宣教，并要求其在随后的正畸治疗中每 3 个月接受一次牙周检查。

除了临床检查，诊断记录还应包括口内 X 线片以求详细记录患者的牙根形态、牙体情况及牙周破坏程度。

治疗目标

主要目标是减小前牙的松动度。根据临床检查及 X 线片的评估，决定拔除下颌右侧中切牙。在下颌切牙上粘接 0.018 系统的方丝弓托槽，以 0.014 英寸的不锈钢圆丝作为初始弓丝整平牙弓。一个月后，利用 0.25 英寸的弹力线，以非常轻的力开始关闭拔牙间隙。在牙弓整平且关闭牙间隙之后，通过 0.016 × 0.022 英寸的 β 钛丝(TMA)片段弓压低前牙。14 个月后，上切牙粘接托槽，以 0.014 英寸的镍钛丝排齐整平。牙列排齐后，用 0.017 × 0.025 英寸的 β 钛丝(CAN)片段弓压低并内收上切牙。主动治疗时间共计 22 个月。固定矫治器拆除后上下牙弓均以粘固式舌侧固定保持器进行永久保持。

结果

尽管拔除了一颗下切牙，前牙覆盖稍有增加，但治疗的总体效果还是令人满意的。前牙覆𬌗减小了 2mm，上牙列的散隙全部关闭。临床冠高的测量结果显示，下颌左侧中切牙及右侧侧切牙的舌侧面冠高减小最多 (即 2.5mm)。治疗中未见磨牙明显伸长(图 3，表 1)。

治疗结束时下切牙的松动度为 I 度。

头颅侧位片重叠分析表明上下颌切牙均被内收并压低 (U1-SN109.5°，L1-MP 94.5°)，SNB 减少 1°(表 2)。患者侧貌改善，唇突度随着前牙的回收而减小，姿势位可自然闭合(图 4)。治疗后的根尖片显示下颌切牙根尖有小量的根吸收，但牙槽骨高度未见明显改变。

整个治疗过程中患者的医从性非常好，每隔 3 个月定期接受牙周专家的检查并一直保持了良好的口腔卫

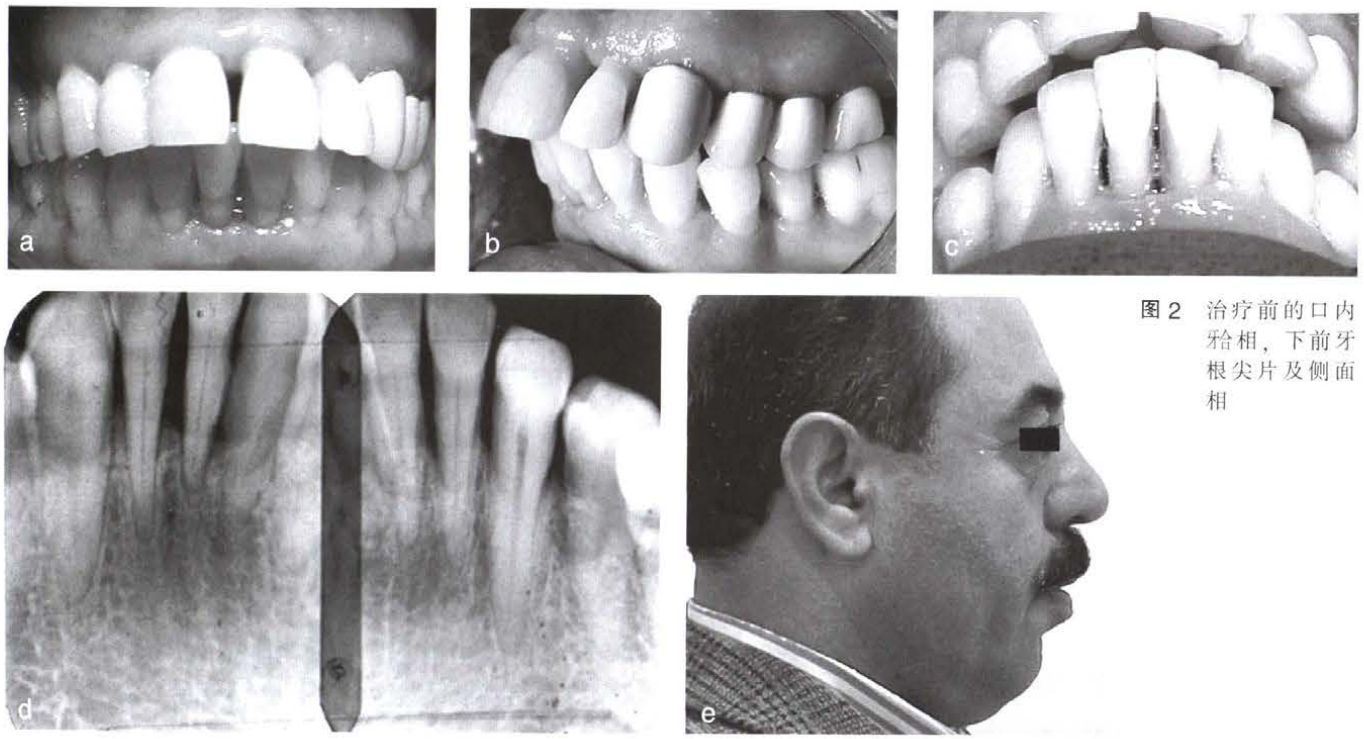

图 2 治疗前的口内殆相，下前牙根尖片及侧面相

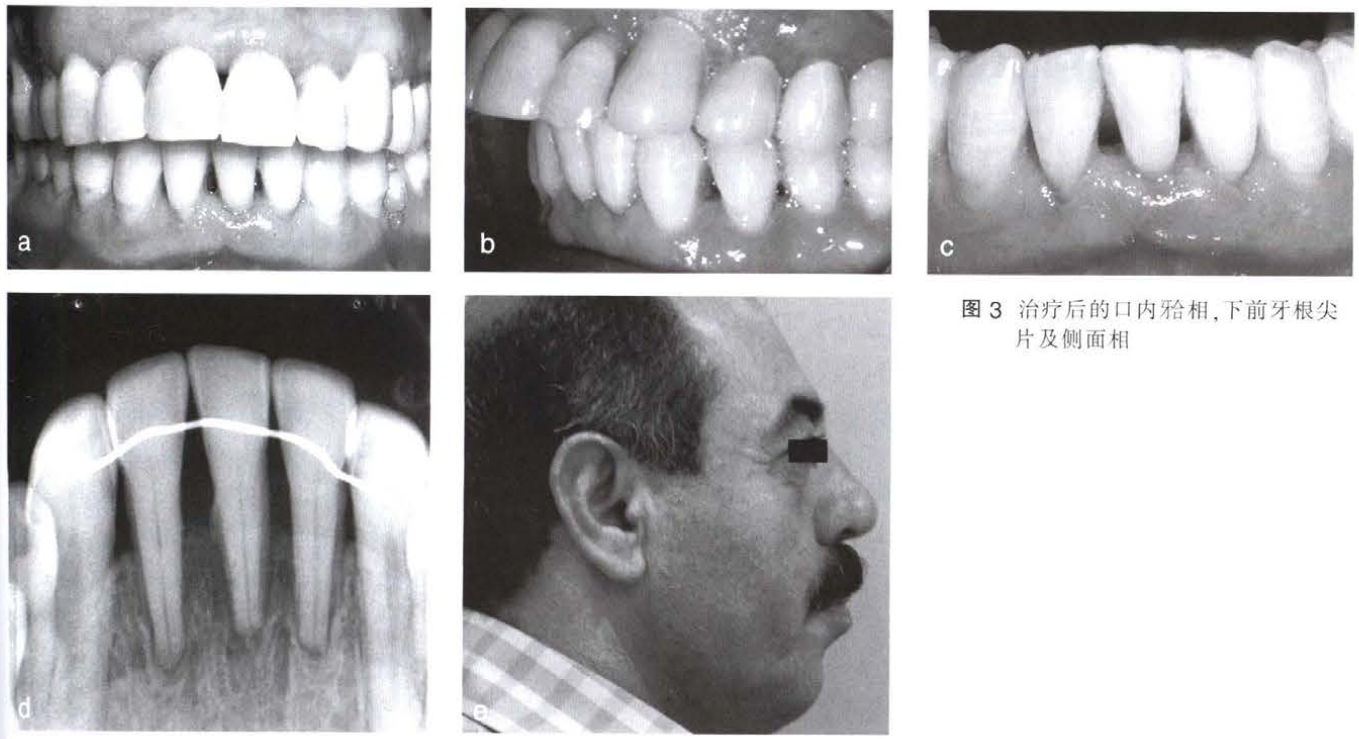

图 3 治疗后的口内殆相，下前牙根尖片及侧面相

生，因此其牙周状况一直很稳定。

讨论

由文献回顾可知对于已经有牙槽骨高度丧失的成年患者，只要其牙周状况处于稳定期就可以进行固定矫治，且不会引起牙周支持组织的进一步丧失。Nelson 和 Artun 曾指出，矫治前发现存在牙周破坏并不意味着就是正畸治疗的禁忌证，而其牙周病变再次进入活动期的风险也不一定会因为接受固定矫治而增加。没有必要因为矫治的对象是成人就延长疗程，但有几点应引起重视：牙齿移动的类型，矫治力的大小以及在正畸

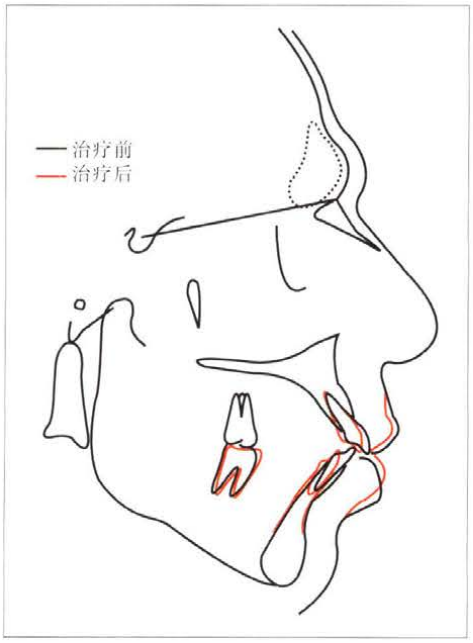

图 4 SN 平面头影重叠图显示骨骼和牙齿的变化

表 2 治疗前后的头影测量值

测量项目	治疗前（50 岁）	治疗后（51 岁 10 个月）
SNA(°)	78*	78
SNB(°)	74	73
ANB(°)	4	5
Go-Me-SN(°)	40	40
U1-SN(°)	113.5*	109.5
L1-MP(°)	104*	94.5
到经 N 点垂线的距离		
A 点(mm)	-3	-3
B 点(mm)	-14.5	-15.5
到 E 平面的距离		
上唇(mm)	+1.5	0
下唇(mm)	+5.5	+4

*与文内数字不一致(编者按)

治疗前和治疗过程中的牙周状况。

Melsen 指出牙齿压低的效果与口腔卫生状况密切相关。倾斜和压低有菌斑附着的牙齿可能导致龈上菌斑转变为龈下菌斑，并诱发牙周附着向根方移位及骨下袋的形成。因此，存在牙周破坏的患者在正畸治疗前应进行系统的牙周治疗。本例患者在正畸治疗开始前 6 个月，接受了全口洁治，根面平整以及牙周翻瓣手术。当牙周状况进入稳定期后才开始正畸治疗，且在整个正畸治疗过程中仍要求患者每 3 个月复查一次，通过龈下刮治进行牙周维护治疗以维持牙龈组织的健康。当牙周病处于活动期时，正畸治疗可能进一步导致牙周支持骨的丧失，而在稳定期，牙龈组织健康的情况下，正畸治疗却可以使牙槽骨高度增加。

无论从病因，美学还是功能的角度看，压低、内收和/或直立切牙对于牙周病患者的正畸治疗似乎都是合理的方案。本例为了帮助患者解决其前牙松动的问题，前牙的冠根比应该增加。一项动物实验研究证明，压低牙齿可能引发显著的牙周附着增加。考虑到这项研究的结论，作者在本病例的治疗中通过压低切牙来改善其牙齿的功能和美观。压低力应非常轻(每颗牙施力 5g~15g)。因为持续的支持骨丧失，抗力中心根方移动，使得作用于牙冠的力产生较大的力矩。而压低又是一种最不利的牙齿移动方式，保持轻力可以减小根吸收的风险。在本病例的矫治中，通过应用片段弓减小了这一风险。

一些研究对连续唇弓和片段弓整平牙弓的机制进行了对比分析，认为应用连续唇弓时，覆殆的减小主要是通过磨牙的伸长及下切牙的压低和唇倾获得的。研究证明，在成人的正畸治疗中，当需要压低切牙时，片段弓技术明显优于连续唇弓技术。

本例由于需要增加牙周附着，切牙的压低必须在磨牙不被伸长的前提下获得。一项关于牙周病患者的研究表明，压低切牙时，采用多用途弓和 Burstone 压入弓均能取得最大的压入量，同时获得最多的支持骨增加。

治疗结束时，为了防止复发以及将牙齿的动度控制在最低水平，需要进行永久保持。

结论

正畸治疗对于牙周病患者的牙周支持组织是有利的，对于存在牙周破坏的成人患者，牙齿的压入移动可能引发牙周韧带新附着。只要牙周病变处于稳定期，即使是严重的牙周病患者仍然可以接受正畸治疗。而系统的正畸治疗不仅可以改善牙齿的美观和功能，同时可能有助于保留这些牙齿，使其免于脱落。