译文

种植体周围软组织缺损的美学修复：改良式外科手术修复方法病例报告

Esthetic Treatment of Peri-implant Soft Tissue Defects: A Case Report of a Modified Surgical-Prosthetic Approach

Giovanni Zucchelli, Claudio Mazzotti, Ilham Mounssif, Matteo Marzadori, Martina Stefanini

原载 Int J Periodontics Restorative Dent, 2013, 33:(3): 327-335.（英文）

陈艾婕 译 刘 琦 邵龙泉 审

摘 要

种植式修复体周围软组织缺损，带来的一个主要美学问题是修复体牙冠明显伸长。本病例报告介绍了一种改良式外科手术修复方法，解决种植体周围出现水平和垂直向软组织缺损而美学要求高的患者的问题。术前1个月，拆除种植式修复体牙冠，调整之前的种植体基台，戴入与同一牙弓对侧切牙相对称的一个短的临时冠。这个改良式外科手术是由袋状冠向复位瓣术联合2个结缔组织瓣移植组成，用于修复种植体周围软组织缺损。术后4个月，制取终印模前，利用新的种植体基台和临时冠进行软组织成型。术后9个月，种植体周围软组织边缘与治疗前相比，向冠方延长4mm，软组织边缘水平与右侧中切牙一致。从根方到软组织边缘，治疗完成后唇侧软组织厚度比测量的1.5mm增加了2.2mm。这个牙修复体如实地重现了同一牙弓健康的对侧中切牙的外形。术后2年，软组织边缘稳定，种植体周围美观的外形保持良好。此病例介绍了全面改善种植体周围严重的垂直和水平向软组织缺损的可能性，并通过联合膜龈和修复的治疗，患者满意度很高。

声 明 作者声明本研究不涉及任何利益冲突

译者单位 南方医科大学口腔医学院
广州市广州大道北1838号 510515

专家点评

邵龙泉教授点评：上颌前牙区是义齿修复美观要求最高的区域，大多数前牙缺失的患者伴有不同程度的牙槽骨缺损、牙龈退缩、种植体植入后基台暴露等美学问题。牙种植的目的不仅仅是恢复缺失牙的咀嚼功能，还需要满足美观和发音的功能，尽可能达到外观上与天然牙相似的效果，获得与邻牙软、硬组织良好的协调性。如何在该区域提高种植修复的美观效果，是种植修复医师面临的新挑战，也是国际种植学界研究的热点。本病例报告介绍了一种改良式外科手术修复方法，通过冠向复位瓣术（CAF）联合腭部2个结缔组织瓣（CTG）移植，重建种植体周围严重的垂直和水平向软组织缺损，并联合膜龈和修复治疗，术后恢复的外形稳定，效果良好，获得了患者的高度满意。该方法对修复红色美学的缺陷有很大的作用，值得在临床上推广，然而，其远期效果还需进一步观察。

1 引言

在美学领域，种植式修复体是修复牙缺失的一种常见方式。修复的主要目标是达到让患者满意的功能和美学效果。临床医师尝试了多种手术方法，如即刻、早期或延期植入种植体。牙拔除后，硬组织和软组织在愈合的过程中发生了实质性的改变。有很多因素会影响牙种植体周围软组织的水平，但只进行了少数的研究：种植体周围的生物型、面骨的高度和宽度以及颜面部种植体植入的位置。从审美的角度看，一个主要的问题是种植式修复体周围软组织缺损，导致软组织边缘形成与邻牙不协调的贝壳形牙龈边缘。增加的审美需求要求种植体周围软组织的颜色和形态与邻牙相协调，以使患者满意，因此，需要进行种植体周围软组织缺损的手术修复。牙根覆盖术的结果在文献中报道效果良好，并不像那些种植体周围软组织缺损整复后的效果。最近，一系列病例对此技术进行了成功的报道，其运用于单个种植式修复体周围开裂性软组织缺损，获得了满意的美学效果。此病例报告介绍了一种改良式外科手术修复方法，解决种植体周围出现水平和垂直向软组织缺损，但美学要求高的患者的问题。

2 临床病例

患者女性，33岁，在意大利博洛尼亚大学的口腔医学系对上颌左侧中切牙的单个种植体支持式修复体进行检查（图1）。患者主诉微笑时修复体的外形影响美观（图1a）。这颗牙齿在18个月前因先前的牙髓治疗失败导致牙拔除，在牙拔除术后行即刻种植。该患者对之前行种植术的牙科医师感到担忧，但是，对另一位口腔外科医师关于拆除种植体，行临时局部义齿修复，进行骨重建术，并植入新的种植体进行冠修复的提议也感到担忧。该患者的病史显示，无牙科治疗的全身性禁忌证。临床检查发现，与邻近天然牙相比，种植式修复体边缘软组织向根方退缩4mm，唇侧牙龈边缘呈不协调的贝壳形（图1b）。此外，种植体牙冠外形的侧面观，可见周围软组织水平向缺损（图1c）。患者唇侧软组织过薄，以至于在其微笑时，能看到软组织下层的种植体表面（图1e和图1f）。修复体和邻牙间无附着丧失的表现。全口牙周检查发现，无病理性探针深度，全口轻度出血（7%），并且菌斑指数较低（8%）。放射影像学检查（图1d）显示，种植体顶部位于邻近侧切牙釉牙骨质界（CEJ）根方5mm，并且种植体周围无骨吸收表现。种植体与侧切牙很近，在取出过程中可能损伤周围的支持骨，有高度的风险。治疗的首要目标是修复垂直向软组织缺损，从而消除其与右侧中切牙边缘软组织的差异，以改善美观的外形。第二个目标是增加覆盖在种植体上的唇侧软组织的厚度，从而修复种植体支持式牙冠标准的外形。利用超声波工作尖、橡胶杯和抛光剂去除沉积的微生物，还有要求患者采用旋转式刷牙法[译者注：旋转式刷牙法（roll method）——从牙龈往牙冠方向旋转刷。刷前牙唇面、后牙颊面和后牙舌腭面时，牙刷毛束的尖端朝向牙龈，即上牙朝上，下牙朝下。牙刷毛与牙面呈45°。第二步，将牙刷朝冠向做小环形旋转运动。第三步，顺牙缝刷洗，即可将各个牙面刷干净。刷前牙舌腭面时，牙刷毛束尖直接放在牙齿的舌腭面，上牙向下拉，下牙向上提，刷后牙咬合面时将牙毛放在咬面上，前后来回刷]，以减少刷牙对种植体周围软组织边缘产生的创伤。

2.1 制作临时修复体

术前1个月，拆除种植式修复体的牙冠（图2a），研磨并调整底层的氧化锆基台，去除肩台／斜面（图2b），减少基台的前倾，形成一个圆锥形和

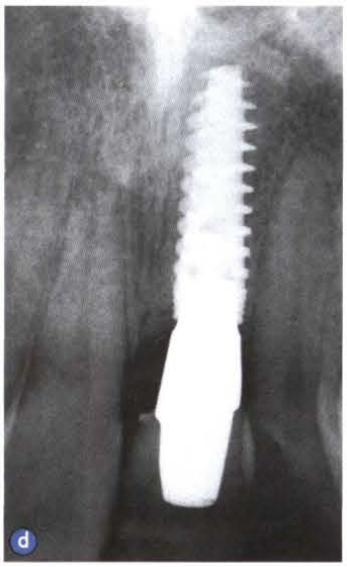

图1 a. 患者微笑时，上颌左侧中切牙种植体支持式牙冠伸长；b. 上颌左侧中切牙唇侧牙龈边缘与邻牙呈不协调的贝壳形，并且唇侧牙龈过薄，下方的种植体表面暴露；c. 术前种植体支持式牙冠的外形；d. 根尖放射线片显示种植体离上颌左侧侧切牙的牙根很近；e. 软组织边缘和过薄的唇侧角化组织，其下方的种植体表面暴露；f. 覆盖在偏唇侧的种植体上过薄的软组织的殆面观

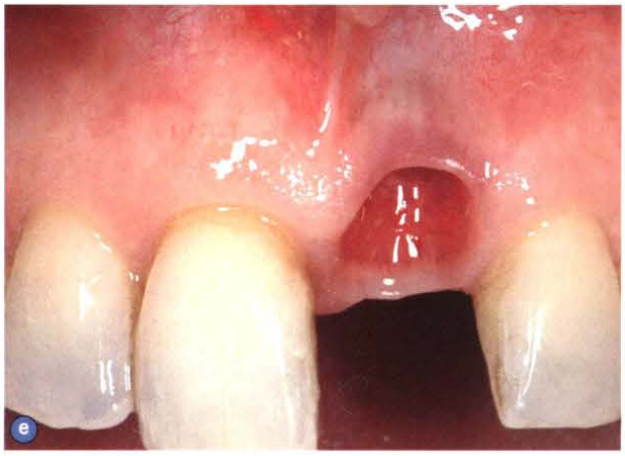

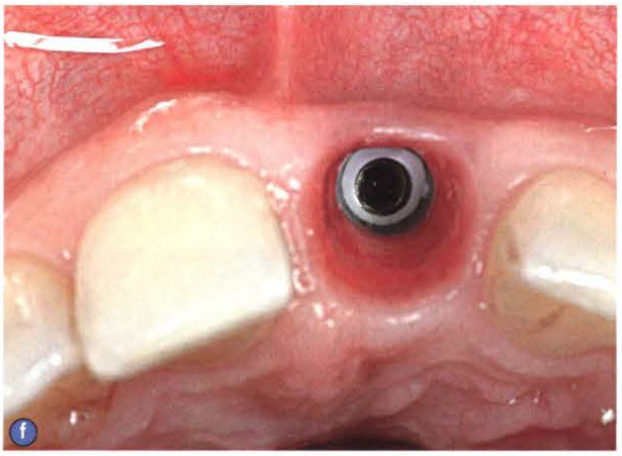

一个相对软组织垂直的终止线。然后，将这个基台作为一个制作短的临时冠修复体的临时基台，并用唇侧和牙间软组织覆盖在先前基台的肩台／斜面和种植体的牙冠上（图2c）。去除基台后，手动探针（PCP-UNC 15 probe tip，Hu Friedy）测量软组织边缘到种植体顶部的距离为1.5mm。在短针的麻醉下，用直径为3mm的硅质圆盘测量从根方到软组织边缘的厚度[电子测量仪测量为0.6mm（Digital caliper C041 0-150mm，Kennon Instruments）]为1.5mm。该临时修复体的外形和高度与邻近的右侧中切牙相似，用临时粘结剂粘结固定。

2.2 手术操作

采用冠向复位瓣术（CAF）修复软组织缺损（图2c），将1个结缔组织瓣（CTG）移植到唇侧种植体表面（图2d）。局部麻醉下，做一个水平切

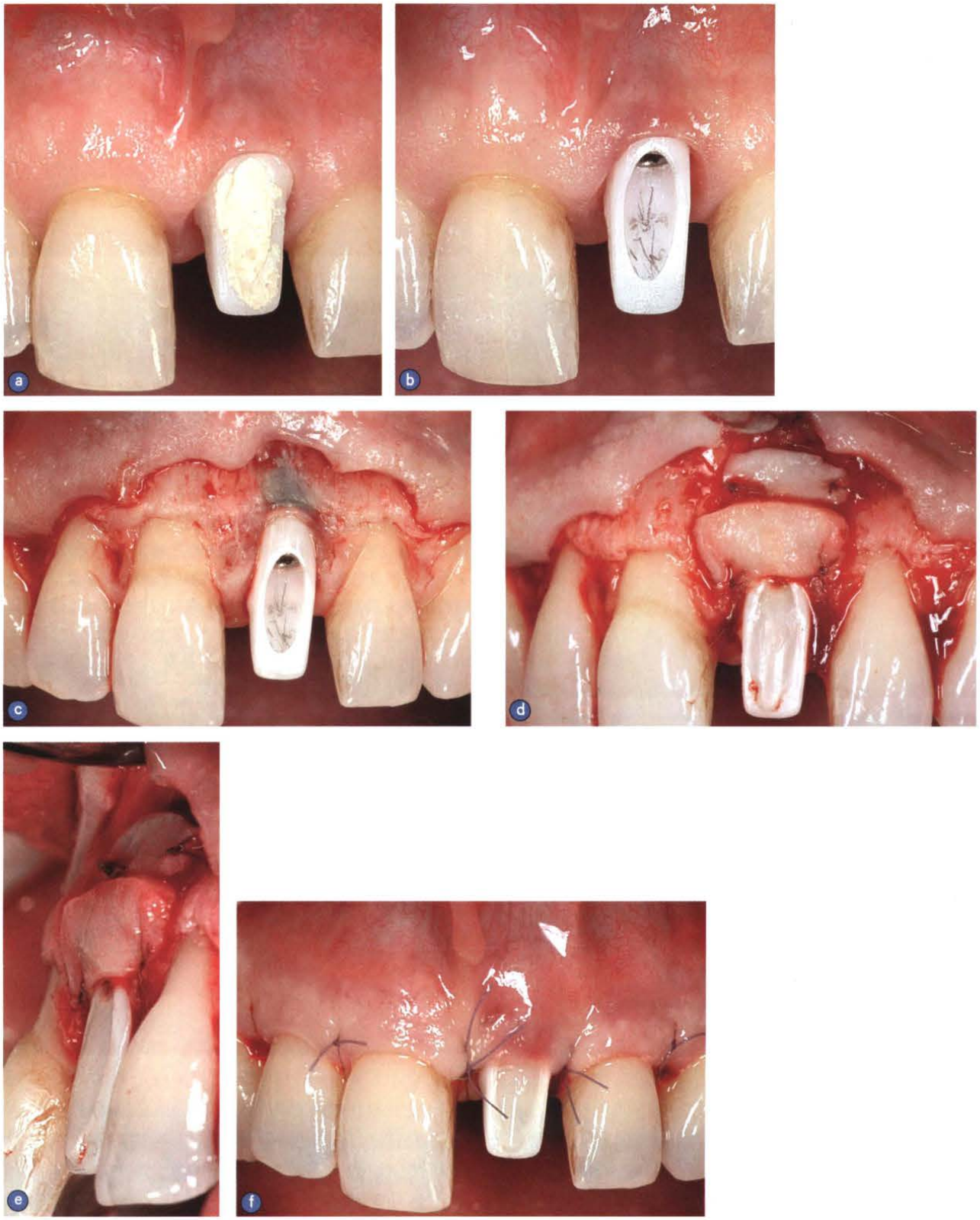

图 2 a. 拆除种植体支持式牙冠后，先前的氧化锆基台；b. 术前 1 个月，去除肩台 / 斜面，调整后的基台；c. 袋状瓣和暴露的种植体，显示基台和邻牙间的软组织宽度和体积增加；d. 2 个 CTG 缝合：冠方的 CTG 用于补偿种植体周围软组织缺损，根方的 CTG 用于掩盖暴露的种植体颜色；e. 冠方的 CTG 明显比根方的 CTG 厚；f. 悬吊式缝合袋状冠向复位瓣，显示种植体和邻牙间皮瓣的手术乳头和下方去上皮化的解剖乳头匹配良好

口，设计1个袋状瓣自上颌右侧延伸至左侧尖牙。组织暴露包括在牙齿间沿中线方向做一边缘下斜行切口，穿过切牙乳头，并在唇侧做龈沟内切口。沿冠－根方向，手术将乳头全厚切开至唇侧牙槽骨嵴，将全厚皮瓣上移，至少暴露2～3mm唇侧根方骨质，并且种植体区骨裂开。最终，瓣的大部分根方组织都呈刃厚增长，使瓣冠向移位。剩余表面部分的解剖乳头去上皮化以获得新生的结缔组织床，用于缝合时固定乳头的唇侧冠向复位瓣。接触点缺失、种植体基台与邻牙间的软组织增加，使种植体区牙间乳头的去上皮化由殆方向腭侧延伸。2个不同的CTG均取自腭侧：厚的冠方CTG用于补偿软组织缺损，薄的根方CTG用于掩盖唇侧暴露的种植体表面的颜色（图2d和图2e）。2个移植瓣均用手术刀片，取自于去上皮化的2个相邻的腭侧近远中游离的牙龈移植瓣。此项技术是参照另一项CTG的制取操作过程，因为腭侧黏膜没有足够的厚度同时用于初步翻开的龈瓣和CTG。制取2个邻近的移植瓣是为了减少患者的术后疼痛和不适。最近一项研究表明，患者的术后疼痛和不适与移植瓣制取的深度和高度（冠根向长度）有关，与宽度（近远中向长度）的减少无关。电子测量仪测量冠方CTG近远中向的长度比种植体基台的宽度长6mm，冠根向长度为6mm，厚度为1.8mm。该CTG采用两种可吸收的间断缝合，使其位于种植体基台表面，中切牙CEJ的根方1mm，并在解剖乳头基底部。根方的CTG（宽8mm，高4mm，厚1.0mm）位于有色的种植体表面上方，采用可吸收间断缝合固定在邻近骨膜上。唇侧冠向复位瓣通过两个厚切口采集：一个是“深的”，切入肌肉至骨膜；另一个是“表浅的”，分离肌肉，插入内侧黏膜瓣。在瓣的无张力设计中，认为当软组织边缘能够到达所有牙CEJ的冠方水平时，那么皮瓣的转移是恰当的。在种植体区，瓣的手术乳头和种植体基台殆面近远中上皮化的乳头之间，要注意实现自然的叠加。将这个瓣固定在冠方位置，悬吊缝合（6/0 PGA，Stoma）（图2f）。为了准确适应牙冠和种植体基台的角化组织边缘瓣，同样采用这种缝合方法将手术乳头固定在对应的去上皮化解剖乳头上。手术最后，修整临时修复体，避免与软组织接触，采用临时粘结剂粘结固定。2周后拆线。嘱咐患者不要刷洗术区，用0.12%的氯己定溶液每日冲洗3次，每次1min。拆线后，继续用氯己定溶液冲洗2周，维持术区的菌斑控制。嘱咐患者用超软牙刷机械清洁牙齿1个月，氯己定溶液每日冲洗2次。之后，再嘱咐患者继续用超软牙刷机械清洁牙齿1个月，氯己定溶液每日冲洗1次。停止使用氯己定溶液后，完全采用机械方法清洁邻近的牙齿。患者每月1次预防性复诊，直至戴入最终修复体。

2.3 基台和临时冠的更换

术后4个月（图3a），改良的基台换成一个新的氧化锆基台。基台龈下部分体积的增大，是因为肩台／斜面的存在，压缩了种植体基台和邻牙间的软组织，给新的临时冠修复体提供一个水平向的终止线，构造一个与同一牙弓对侧中切牙相似的外形。牙冠外形的改变和接触点的恢复，有助于创造良好的软组织条件并促进牙间乳头的生长。

2.4 制作最终修复体

术后9个月，制取终印模制作工作模型，用于设计最终的冠修复体（图3）。用二硅酸锂修复体恢复与右侧中切牙形态一致的种植体，参照新的软组织高度和形态获得相协调的外形（图3f）。

3 结果

制取终印模时，软组织边缘到种植体顶部的距离是5mm（图3b）。治疗前与治疗后9个月进行对比，显示种植体周围软组织边缘向冠方延长4mm，与右侧中切牙软组织边缘在同一水平。软组织厚度（图3c）为2.8mm。因此，手术操作使唇侧软组织厚度增加了2.2mm。种植体支持式牙冠周围探诊深度在生理范围内（<4mm），并且无探诊出血。种植体周围角化组织的颜色和高度与邻近牙龈组织良好融合（图3d）。种植体周围的贝壳形软组织与邻近的牙龈边缘形态协调，无膜龈连接的偏离。该方法通过软组织重建，如实重现了天然牙的形态，且牙冠外形便于清洁（图3f），从而使种植式修复体塑造了一个天然的外形。该患者具有良好的依从性，全口菌斑（4%）和出血指数（4%）低，无病理性探诊深度。患者对新的修复体美观的外形非常满意。术后2年（图3e），软组织边缘稳定，种植体区美观的外形保持良好，探诊深度在生理范围内（<4mm），无黏膜炎及种植体周围炎的表现。

4 讨论

牙拔除后，软组织和硬组织的改变是很常见的。在种植修复时，如果不修复或预防软／硬组织的缺

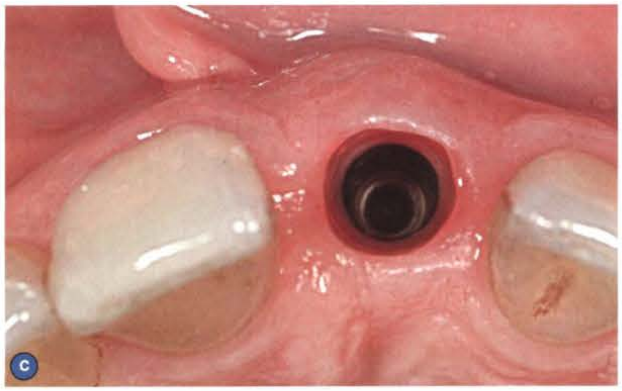

图3 a. 术后4个月，种植体区软组织边缘与同一牙弓的对侧中切牙相比偏向冠方，临时牙冠变短，对愈合的过程无影响；b. 术后9个月，测量种植体顶部到软组织边缘的黏膜高度为5mm；c. 从殆面看，种植体区唇侧软组织厚度增加；d. 术后1年，种植体区角化组织的颜色和高度与邻牙牙龈组织良好融合；e. 术后2年，种植体区的美观外形保持良好；f. 通过重建软组织形态，使牙冠外形如实地重现了天然牙的形态

损，最终可能会达不到患者的美观要求。有报道称改良式外科手术修复方法（CAF加CTG）在完整的覆盖牙根的情况下是适宜的方法，可获得高度可预见的临床结果。此患者运用了一项最近的试验性研究中采用的技术，使孤立的种植体周围开裂性软组织愈合，与复式手术用于治疗牙龈退缩的报道同样获得了成功。本研究介绍的操作方法，完全解决了种植体周围垂直和水平向软组织缺损的问题（图4）。实际上，在第9个月时，种植体周围软组织边缘达到了与同一牙弓对侧中切牙同样的水平，唇侧软组织增加的厚度足以掩盖种植体，并且复原了种植体支持式牙冠的准确外形。为实现该结果，移植类型和皮瓣设计起了至关重要的作用。患者使用的CTG取自去上皮化的游离龈移植。该技术的优势包括有更加密集而稳定的结缔组织，更为接近上皮，不易收缩，离骨组织近，并且有丰富的脂肪和腺体组织。CTG质量的差异是特别重要的，例如用于修复种植体周围软组织缺损时，要用厚移植瓣。在厚移植瓣中，对于接近上皮的致密结缔组织，其腺体与脂肪组织的比例增高，这使厚移植瓣在制取后，置于靠近牙根部的位置。CTG的稳定性表现在唇侧软组织厚度增加，大于手术时的CTG厚度，提示不仅是稳定性，还有去上皮化的游离龈移植后厚度会随着时间的推移不断增加。本病例报告中的袋状瓣设计与CAF治疗上颌前牙多处牙龈退缩的方法相似。垂直切口可能会破坏皮瓣的血供，容易

图 4 治疗前（a）和术后 2 年（b）正面观

留下肉眼可见的白色瘢痕。当该皮瓣的手术乳头必须向腭向或冠方提升，以到达种植体基台和邻牙间的去上皮化乳头时，更不应该做垂直切口。在这样的腭向转位中，邻近的软组织做垂直切口向近中或远处转移，会增加损伤瓣的血供，导致邻近牙龈缺损的风险。尽管存在 2 个 CTG，并且不损伤皮瓣和邻近牙，仍需在游离于深层（骨膜）和浅层（黏膜下层）的肌肉中，采集 1 个宽袋状瓣，使瓣的手术乳头到达腭侧，转移到种植体基台旁边去上皮化的乳头。邻牙牙龈退缩，种植体可通过冠向复位瓣术修复。这从整体上明显改善了治疗区美观的外形，获得患者的高度满意。在本病例中，成功实现美学效果的关键不只是手术操作。其中的一个关键之处在于手术前后对修复组件的修整。术前的修复阶段，拆除种植体牙冠，并修整种植体基台，为种植体基台与邻牙间的移植瓣以及覆盖手术乳头的皮瓣，提供更宽的牙间结缔组织床。尤其是在术前 1 个月修整基台，使软组织长入先前的氧化锆占用的空间。这样修整可以增加手术时种植体周围软组织的宽度和体积，改善移植瓣与覆盖手术乳头的皮瓣之间的血供。尽管 CTG 位于冠方，但是基台近中和远中的乳头增宽和上皮化向腭侧延伸的可能性，使覆盖手术乳头的皮瓣获得精确的稳定性。愈合过程中一侧移植瓣不暴露，一方面可以减少移植瓣的吸收和收缩，另一方面可以避免出现白色瘢痕和典型的游离龈移植愈合后膜龈线偏离，改善美观的效果。此外，术前对基台进行改良，修整基台的前倾，可以减少边缘软组织的根方移动。术后（4 个月）更换种植体基台和新的临时冠，对调节牙间软组织、改善牙间乳头的生长起着至关重要的作用。

5 结论

尽管 1 例临床病例报告有局限性，本研究证明了完全修正种植体周围严重的垂直和水平向软组织缺损的可能性，并通过联合膜龈和修复治疗，获得患者的高度满意。然而，对成功效果的长期维持尚未得到证实。

《口腔种植治疗图谱（第 3 版）》

本书是当代口腔种植学的经典之作，通过 1500 多幅精美彩色插图介绍了当前口腔种植修复的方法，不仅详述了种植修复的诊断和规划、操作所需设备、手术的设计和基本技术、术中技巧、种植术后的处理等，而且还在上一版的基础上，增加了种植手术的新进展、种植体处理、影像学诊断以及患者的选择等内容。本书内容全面、详实，可读性强，可供口腔科医师、种植科医师阅读参考，也可作为种植专科医师规范化培训用书。
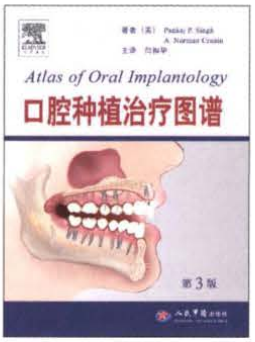
主译：闫福华（南京大学口腔医学院）
出版日期：2013 年 5 月 定价：450 元