前沿聚焦

正畸组织改建及牙周愈合

Orthodontic tissue remodelling and periodontal healing

Isabelle Juzanx, Jean-Louis Giovannoli
原载 PERIO 2006;4 (1): 7～14 (英文)
姜若萍 译

摘 要

正畸牙移动总是伴随着组织改建，即张力侧的骨沉积及压力侧的骨吸收。但如果没有正常的牙周附着，则不可能获得健康的牙周组织重建。

将正畸牙向骨下袋方向移动，非但不能获得牙周再附着，还会加重邻牙骨缺损程度，因此建议在开始牙齿移动前，先通过牙周引导性组织再生术治疗骨下袋。根据引导性组织改建的原理，放置生物膜可以诱导压力侧的牙根表面形成新的再生组织。这种组织具有形成新生结缔组织附着并在正畸后诱导骨修复的潜力。如今，在骨下病损的治疗中使用釉基质蛋白可以获得与生物膜同样的效果。因此根据引导性组织改建的原则在正畸治疗开始前应用釉基质蛋白（Emdogain®）是可行的。

关键词 引导性组织再生；引导性组织改建；正畸学

专家点评

随着社会经济发展，国人生活水平日渐提高，人们对生活质量的要求越来越高，口腔医师要想达到好的治疗效果，往往需要利用口腔多个学科的专业知识，其中正畸－牙周联合治疗最为多见。几乎每一位正畸患者都会涉及一定的牙周干预，差别仅在于种类的不同：有的仅仅需要卫生宣教及维护，有的需要牙周基础治疗，还有的需要手术下或非手术下清创刮治，也有的需要进行牙周引导性组织再生术等。但是哪类病情需要配合哪种牙周治疗、特定的牙周治疗的最佳时机是什么？这些都对最后的矫治效果有决定性的影响。因此每一位正畸医生都应该对最新的牙周学进展有所了解，知道何时应该有所为、何时则有所不为；而牙周医生也需要知道患者口腔整体的治疗计划，哪些牙齿需要向什么方向移动，哪些牙齿计划进行修复治疗等。总之，移动牙齿前，正畸专家与牙周专家的周密检查会诊，制定适合患者个体的病情及未来矫治目标的综合口腔治疗计划对患者长期的口腔健康至关重要。

正畸牙齿移动伴随的组织改建将改变牙周组织的形态。牙周组织的重建可通过张力侧骨沉积与压力侧骨吸收观察到。不过要获得健康的牙周组织改建必须充分了解牙齿移动的生物学原理。包括控制矫治力大小，避免在压力侧出现透明样变；并确保仅对牙周组织健康的牙列进行正畸治疗；牙周患病时，应在矫治前配

译者 北京大学口腔医学院正畸科
北京海淀区中关村南大街22号 100081

合牙周基础治疗以减少炎症、控制感染。若移动牙的根周有骨下袋，则应特别注意剩余骨的形态。当需要将牙齿向骨下袋方向移动时，可以借助牙周引导性组织再生术帮助获得骨改建。

通过正畸力向远中直立近中倾斜的磨牙时（图1），如果牙周膜健康，张力侧的结缔组织附着可促使牙槽骨再矿化及重建。张力侧龈牙纤维的作用就像真正的屏障（膜），可促进组织再生（图2）。如果牙周附着丧失，则不可能获得这种牙周组织重建。对于典型的下颌磨牙近中倾斜、近中侧存在深骨下袋的病例，建议正畸－牙周联合治疗以达到使受损组织再生的目的。若受累牙朝着远离骨缺损的方向，即向远中移动，那么可以在正畸后再进行牙周手术（图3）。

相反，如果不得不将牙齿向骨下袋方向移动，则必须在正畸矫治之前进行牙周治疗，这是因为压力侧的附着状况也会影响最终结果。临床中我们都知道将正畸牙向牙周病损侧移动存在使骨破坏加重的风险（图4）。一些动物实验研究已经显示牙周附着丧失的牙齿移动后不能获得再附着增加。在关闭拔牙间隙的病例中，没有进行牙周基础治疗就把牙齿向拔牙隙移动，可能使邻牙骨损害加重(图5)。

关于牙周愈合的研究表明，对受累牙进行非手术或手术下翻瓣清创，效果好时可形成长上皮附着（而不是再附着）。我们还是看关闭拔牙间隙的例子，先进行非手术或手术下翻瓣清创，再把牙齿向病损侧移动，并不能使邻牙的牙周状况得到改善，与之相伴的组织修复亦不能形成新骨（图6）。这也可以从正畸治疗结束后手术再进入时的创口中观察到（图7）。

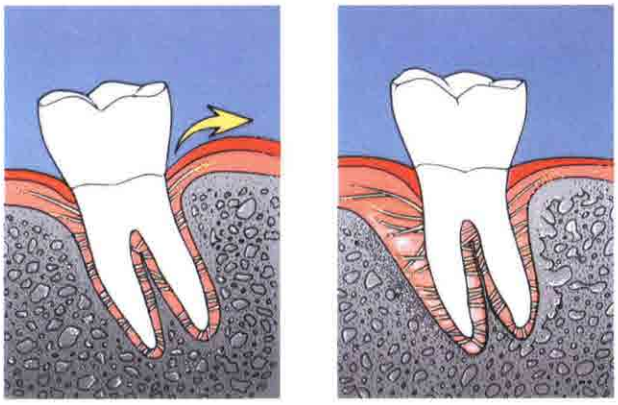

图1　正畸直立磨牙过程中的牙周组织重建示意图。受牵张龈牙纤维的一端插入牙骨质，起屏障作用（防止上皮向下生长），从而在正畸牙移动结束时促进骨的修复

因此，当需要将牙齿向牙周骨下袋侧移动时，建议在开始正畸前先进行手术牙周再生术。根据引导性组织改建的原则，在正畸治疗前实施放置生物膜的GTR（guided tissue regeneration，引导性组织再生）术，可保存牙周膜并取得良好效果。事实上，放置生物膜可以诱导压力侧的牙根表面形成新的再生组织，这种组织具有形成新生结缔组织附着并在正畸后诱导骨修复的潜力（图8）。一项动物实验研究从组织学角度证实，这种引导性组织改建原理的应用可促进牙骨质的形成，并生成向着牙根表面生长的功能性龈牙纤维。正是由于残余的龈牙纤维细胞形成了新的结缔组织附着，才提供了骨修复的可能。该手段的效果已为数个临床研究证实，且在正畸结束后手术再进入时也可以观察到此结果（图9）。

这一手段也可以用于治疗由于牙根过于接近致使拔牙后出现骨缺损的情况。在拔牙创放置生物膜可使邻牙根表形成新的再生组织，进而形成新的结缔组织附着，随后诱导牙槽骨修复再生（图10）。

如今，在治疗骨下袋时，使用釉基质蛋白（Emdogain®）可得到与生物膜相当的效果。在牙根表面先用Prefgel处理，再涂布Emdogain®胶，可促进形成新的结缔组织附着及骨修复。根据引导性组织改建的原则，在正畸前应用釉基质蛋白应该是可行的。现在可以在需要向骨下袋方向移动的正畸牙的根表，以涂布Emdogain®胶替代放置生物膜，其他操作程序不变。该方法的效果已经得到临床验证，并可通过矫治后手术再进入时的创面直接观察到（图11）。

同样地，动物实验研究显示应用Emdogain®胶后，由于促进了结缔组织附着新生而使试验侧附着丧失减少，并可改善根周组织改建的环境。尽管该研究看起来非常令人信服，而且文献中展示的病例报告也很有说服力，仍然需要临床研究来证实这种正畸前牙周组织再生术效果的可重复性。这种牙周－正畸联合治疗技术的使用，为那些在牙周病损进展过程中伴有病理性牙齿移位的受累严重的牙齿提供了保守的解决方案。当然，要想获得成功必须严格遵循该技术的操作规范：必须在外科手术之前先进行牙周基础治疗以消除炎症、控制感染；同时，正畸过程也必须遵循关于牙周损害牙齿移动时的所有生物机械学原则。

图 2a 矫治前 X 线片显示 37 的牙轴近中倾斜

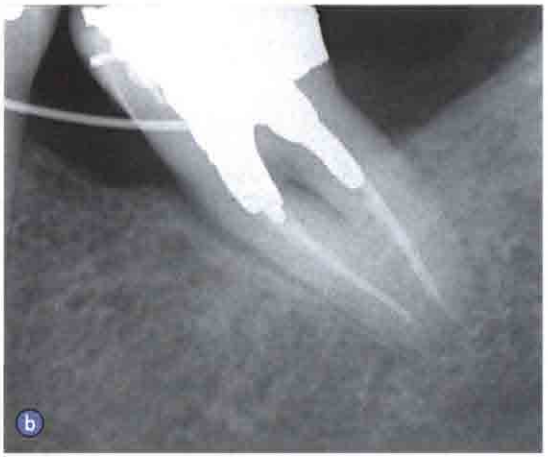

图 2b 正畸开始时 X 线片，显示张力侧牙周膜增宽

图 2c 正畸结束时 X 线片，显示磨牙近中的骨质尚未矿化

图 2d 矫治后 6 个月，戴入 35–37 固定桥，X 线片显示张力侧骨的修复与再矿化

图 2 正畸向远中直立近中倾斜磨牙的系列 X 线照片，显示倾斜磨牙近中侧的骨质再矿化过程

图3a 矫治前X线片显示近中倾斜47的近中深的骨下袋

图 3b 矫治前口内像

图3c 正畸矫治器向远中直立47的牙轴

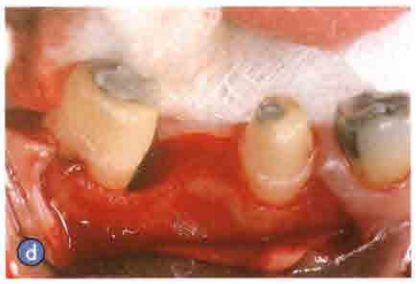

图 3d 及 3e　行 47 黏骨膜翻瓣清创术中，该磨牙近中骨缺损的颊舌侧观

图 3f　正畸结束后 X 线片，显示由于张力侧牙周膜缺如，47 的近中没有骨沉积。必须在此阶段通过引导性组织再生术治疗该骨下袋

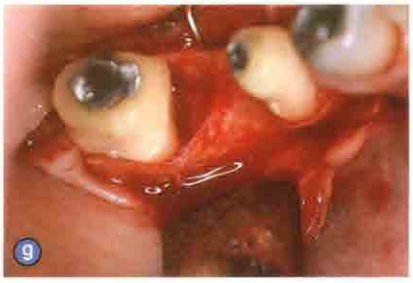

图 3g　骨缺损殆面观

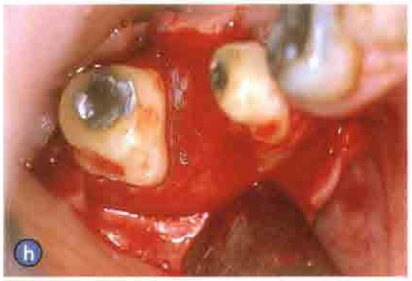

图 3h　放置可吸收膜后殆面观

图 3i　缝合覆盖可吸收膜

图 3j 及 3k　粘接固定桥后的临床效果

图 3l　创口愈合后 9 个月 X 线片，牙根近中可见骨的修复

图 3　倾斜牙正畸正轴后，根据引导性组织再生原理通过放置生物膜治疗骨下袋的临床实例

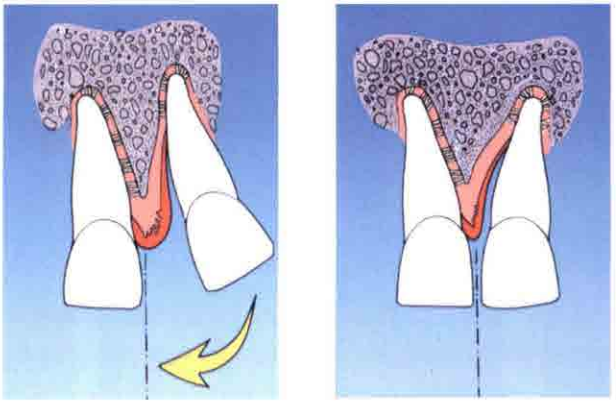

图 4　将牙齿向牙周骨下袋侧移动时的牙周状况示意图。正畸前未进行牙周治疗，则矫治后不能获得附着的增加，且可能使骨缺损加重

图 5a 治疗前口内情况

图 5b 下颌前部区 41 明显的附着丧失，选择拔除该牙

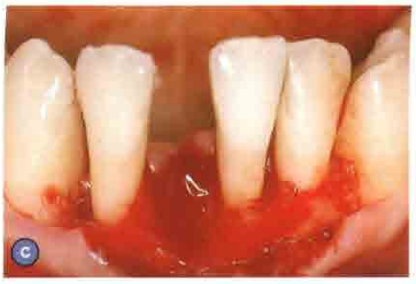

图 5c 拔除41后，可见创面内骨缺损大小

图 5d 正畸后口内状况

图 5e 正畸关闭下颌前部拔牙间隙后，可见 31 的附着丧失

图 5f 将正畸牙向骨缺损侧移动后，手术再进入中可见 31 牙根周围的骨缺损更为严重

图 5 将正畸牙向牙周骨下袋侧移动后，牙周组织改建的临床实例

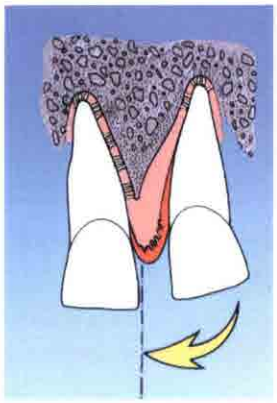

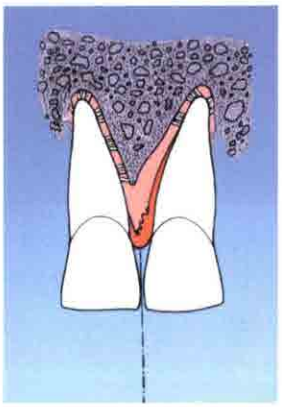

图 6 矫治前行手术或非手术牙周清创术，将牙齿向牙周骨下袋侧移动时的牙周状况示意图。在效果较好的病例中，牙周愈合可能获得长上皮附着，但正畸治疗后并不能获得新骨生成

图 7a 治疗前口内情况

图 7b 11 远中的深牙周袋

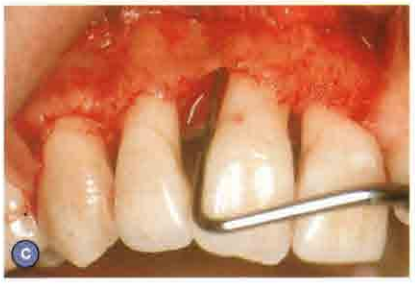

图 7c 邻面清创显示骨下袋深度

图 7d　矫治完成时的口内状况

图 7e　矫治结束时 12 近中的探诊深度

图 7f　矫治结束后手术再进入时，可见两牙间牙槽骨缺损加重

图 7　先进行牙周手术清创再将正畸牙向牙周骨下袋侧移动后，牙周组织改建的临床实例

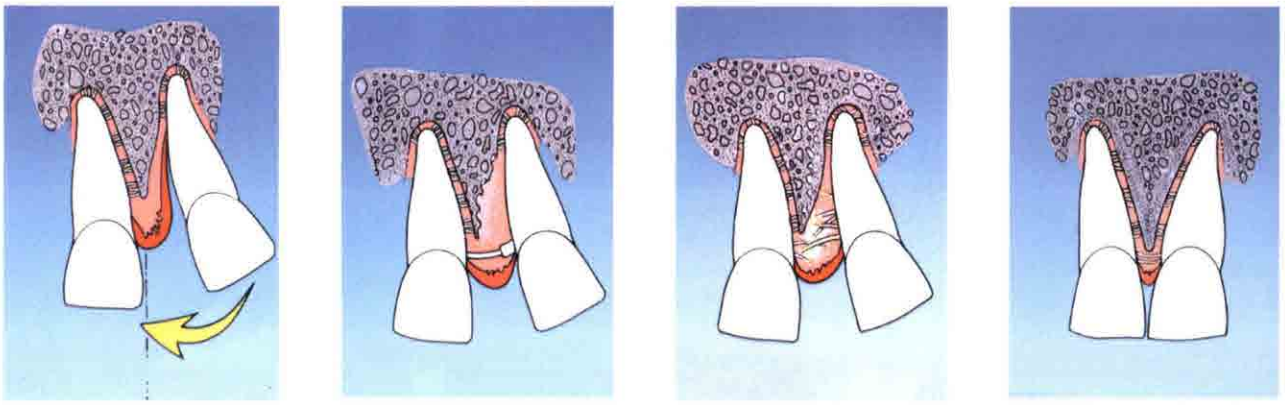

图 8　引导性组织改建原理的示意图。根据引导性组织再生原理，正畸矫治前放置生物膜可促使新的结缔组织附着形成。这类牙周愈合可以诱导正畸后的骨修复

图 9a　治疗前口内情况

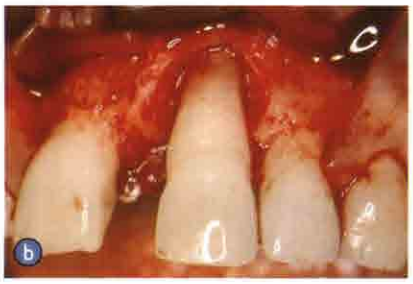

图 9b　行黏骨膜翻瓣术，可见 21 的环形骨下缺损

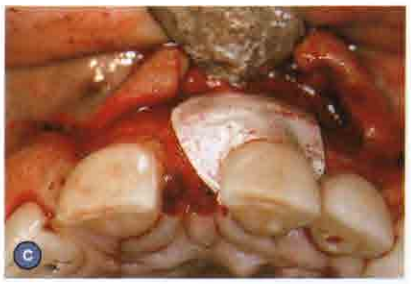

图 9c　放置不可吸收的 Gore-Tex 膜，殆面观

图9d 放置生物膜5周后殆面观，原骨下缺损区被新的再生组织占据

图9e 牙周愈合4周后口内状况及安装的正畸矫治器

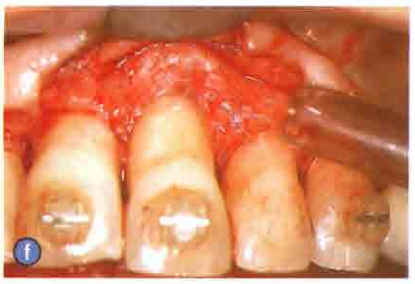

图9f 正畸牙齿移动完成，手术再进入时可见牙间隙完全闭合及21根周的骨修复

图9 以骨缺损继发牙齿移位的病例，图示引导性组织改建原理

图10a 治疗前X线片（可见两侧下颌中切牙的牙根非常接近）

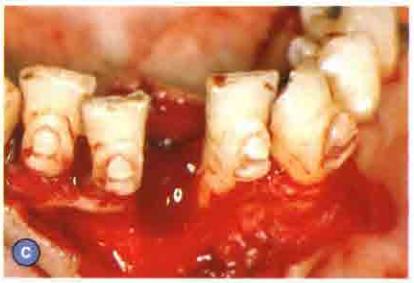

图10b及10c 拔除31后，注意其两颗邻牙近中侧的牙槽骨丧失及拔牙窝唇侧皮质骨的破坏

图10d 拔牙处不可吸收生物膜的放置，与邻牙直接接触

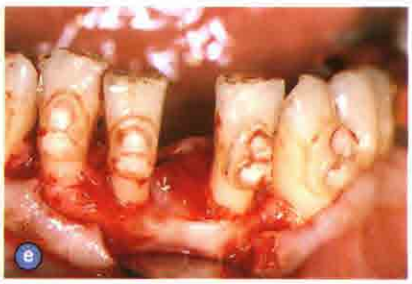

图10e 8周后取出不可吸收膜，原有间隙被新的再生组织占据

图10f 手术后对牙齿加力

图10g 正畸治疗后口内状况

图10h 治疗后X线片，注意原先暴露的根面新形成的硬骨板影像，这表示有新的结缔组织附着形成

图10 临床实例 应用引导性组织改建原理治疗伴有牙根过近的牙周病损

图 11a 治疗前口内情况

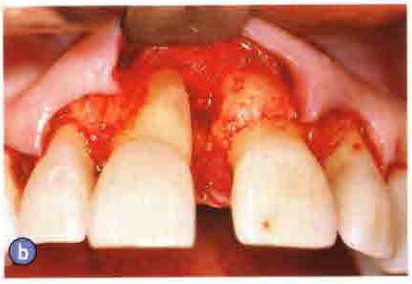

图 11b 正畸治疗前 11 的严重骨缺损

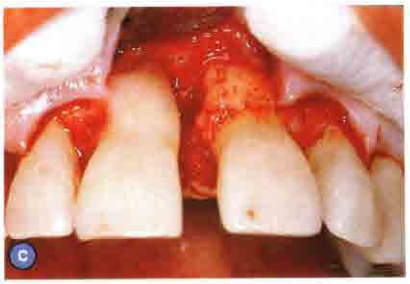

图 11c Prefgel® 处理根面

图 11d 涂 Emdogain® 胶

图 11e 创口缝合

图 11f 正畸后口内情况

图 11 临床实例：在正畸前使用釉基质蛋白（Emdogain®），应用引导性组织改建原理治疗骨缺损继发牙齿移位病例

《现代固定修复学》 参考国内、外最新文献资料，结合作者丰富的临床实践经验，全面、系统地阐述了各种固定修复体的修复设计原理与制作方法，操作技术，分析了修复体的应力分布，并提出了修复设计时应注意的生物力学问题，为修复设计提供了理论依据。全书共22章，包括口腔固定修复学的发展、修复前的检查和处理，各种固定修复体的设计和制作，固定修复体颜色、粘结、焊接技术、修复美学、修复材料，以及固定修复与口腔生态学等。本书内容新颖，重点突出，具有很强的科学性和实用性。可供口腔修复医师、技术人员、口腔相关专业医师和口腔医学生参考使用。

本书80余万字，大16开，精装，定价200元，策划编辑：张怡泓。



《唇腭裂手术图谱》 作者Kenneth E.Salyer，医学博士，国际公认的颌面外科专家和学术带头人，国际颌面外科学院和达拉斯医院唇腭裂治疗中心的创始主席。主译者为石冰教授，医学博士。现任四川大学华西口腔医院唇腭裂外科教授，博士研究生导师，唇腭裂外科主任、华西口腔医学院及口腔医院副院长、美国微笑列车西南西北片区专家组组长，全国唇腭裂学组组长。

书中共分七个章节，分别介绍了单侧唇裂唇鼻畸形的初期修复，单侧唇裂术后继发唇鼻畸形的二期修复，双侧唇裂唇鼻畸形的初期修复、双侧唇裂修复术后唇鼻畸形的二期整复，腭裂整复术、咽成形术以及单、双侧唇腭裂伴发骨性畸形的矫正。书中图文并茂，详细呈现了唇腭裂整复的治疗过程。希望这本书为我国广大从事唇腭裂临床治疗的医师提供有益的参考，丰富广大同仁对唇腭裂的认识，使大家结合各自的经验与理论，从本地、本单位的实际情况出发，不断提高唇腭裂治疗水平。

本书60万字，大16开，精装，定价288元，策划编辑：张怡泓。

欲购者请与人民军医出版社函购部联系。电话：010－51927252；联系人：王兰。