临床病例报告

种植失败和后续治疗：一个复杂病例报告

Lmplant Failure and Subsequent Treatment：Report of a Complex Case

Ueli Grunder，DMD，Dr med dent
Private Practice
Zollikon-Zürich，Switzerland
原载　Eur J Esthet Dent 2007，2（1），28～40（英文）
陈波　译

摘　要

40岁女性患者，右上中切牙拟行种植修复。二期暴露种植体时，发现种植体周围软组织外形不佳，相邻侧切牙大量牙周附着丧失，行结缔组织移植后也未能重建丧失的牙周附着。本文将详细讨论该病例最初治疗中存在的问题和错误，包括种植体植入的位置不准确，没有事先分析可能导致牙周附着丧失的因素，并介绍下一步治疗几种可供选择的方案。最后，展示后续治疗的过程和治疗结果。

美学区域种植修复的效果，很大程度上取决于所获得的软组织形态。而后者又取决于种植体的位置、邻牙附着水平和种植体颈部周围的骨量。

本文描述了一种错误治疗类型，患者在最初治疗后，软组织量不足，严重影响美观，要获得可以接受的良好治疗效果，需付出额外时间和努力。

最初诊断和治疗设计

40岁女性患者右上中切牙纵折，不能保留（图1和图2）。治疗计划为拔除患牙，然后种植修复。因为存在颊侧骨板缺损，所以种植同期进行植骨，二期软组织移植。

最初治疗

拔牙后3周（图3）植入种植体（3i，BIOMET/3i）（图4），同期以脱蛋白的小牛骨（Bio-Oss，Geistlich Biomaterials）和不可吸收膜（Gore-Tex）（图5）进行颊侧骨板增量。术后愈合平稳，6个月后（图6），二期手术，暴露种植体并取出不可吸收膜，可见大量新骨生成。但，不幸的是相邻侧切牙的颊侧和近中可见大量牙周附着丧失（图7）。术中进行软组织移植来增加牙龈厚度，然后严密关闭创口（图8）。4周后（图9），再次暴露种植体，又进行了结缔组织移植，覆盖在侧切牙近中龈乳头处（图10）。但在这以后的愈合过程中，侧切牙牙周组织持续退缩，8周后的结果显示美学效果令人难以接受（图11和12）。

译者　北京大学口腔医学院种植科
北京海淀区中关村南大街22号　100081

图1 右上中切牙因根纵折而须拔除

图2 患者为高笑线，这使得最初的临床情况更加复杂

图3 拔牙后8周，软组织基本愈合

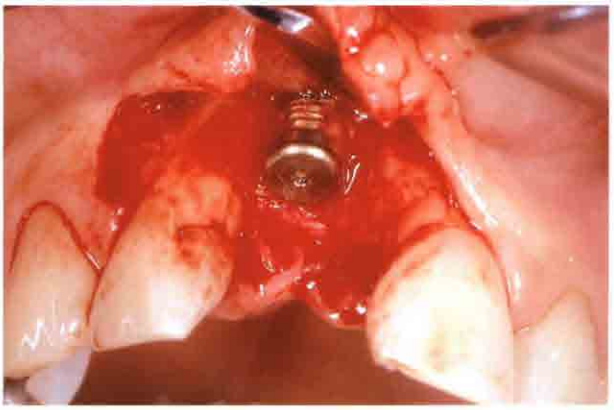

图4 种植体颊侧大部分骨板缺如

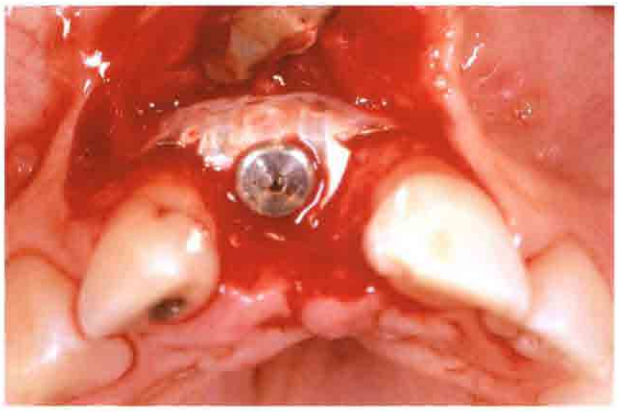

图5 用不可吸收膜和脱蛋白的小牛骨进行骨增量

图6 种植体植入以及引导骨再生术后6个月

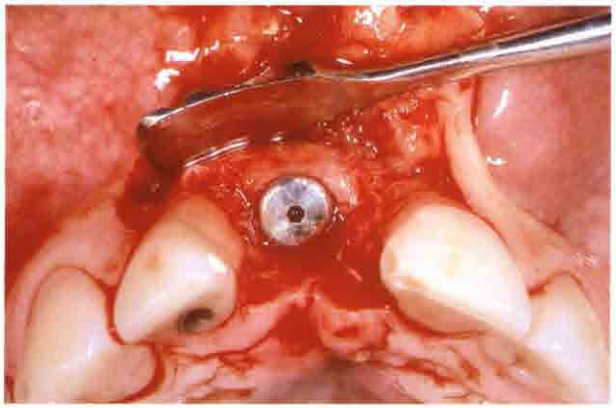

图7 去除膜后植骨的部位成骨情况

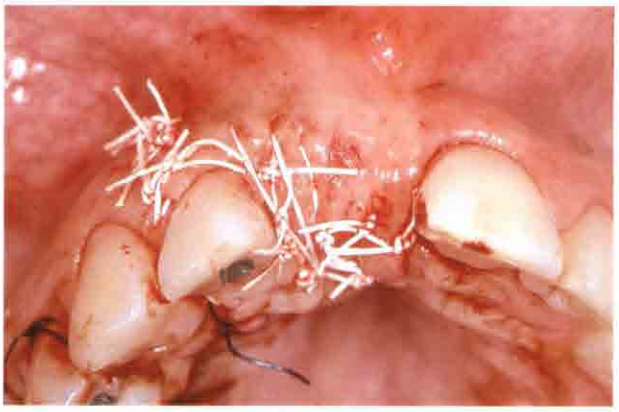

图8 软组织移植后严密缝合

图9 软组织移植后1个月，可见侧切牙牙龈退缩

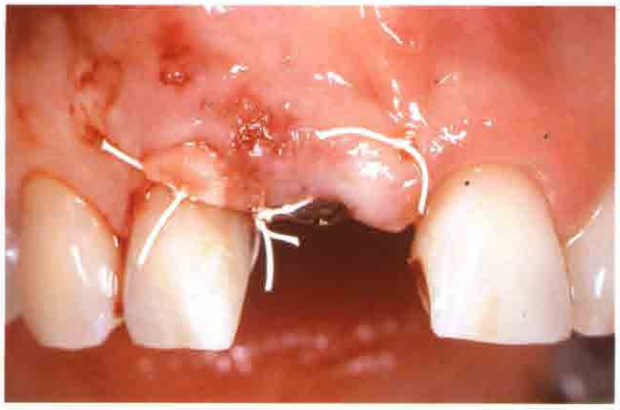

图10 连接愈合基台，同期再次行结缔组织移植

图11 侧切牙与中切牙种植体之间软组织不足

图12 口内全景观，这种美学上的缺损尤其明显

最初治疗中存在的错误

第一个错误是种植体植入的位置：近远中向看，过于偏向侧切牙；从唇腭向看，过偏牙槽嵴唇侧（图4）。种植体偏唇侧，不可避免会出现种植体周围的软组织退缩，而种植体远中又与邻牙之间的间距小于1.5mm（图13），这最终导致邻牙附着丧失。

第二个错误是结缔组织移植（图10），因为此项治疗没能增加侧切牙近中软组织高度。术中几乎在任何方向都可以进行软组织增量，但在愈合期，组织厚度收缩到4.5～5mm，和牙齿的附着水平变化一致。而在移植前，软组织就有这样的厚度。而且，因为钛金属种植体的存在，使得局部血供不是非常理想，而充足的血供是组织愈合的关键，所以移植的结缔组织更不容易愈合。

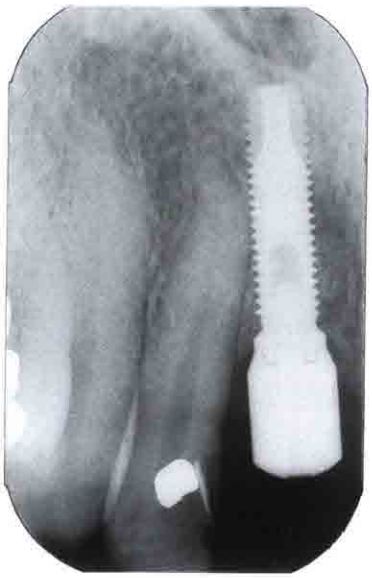

图13 X线片显示种植体和天然邻牙之间间距过小，骨组织高度降低

后续治疗方案选择

此时，侧切牙附着丧失成为主要问题，而且原因不明。虽然怀疑侧切牙存在根折，但不能确诊。降低后的附着水平决定软组织的形态，只要这个问题不解决，任何美学处理的尝试都不可能成功。因为我们不可能通过外科手段来重建侧切牙丧失的附着水平，所以可以考虑两个治疗选择：正畸助萌或侧切牙拔除后骨增量手术。

因为种植体处植入位置过深，再加上侧切牙本身可疑根折，估计正畸助萌的效果可能不好。所以，决定将侧切牙拔除。

侧切牙拔除后有4种治疗选择：

1.通过先前植入在中切牙部位的种植体，以单端桥方式修复右上中切牙和侧切牙，但需要在侧切牙部位进行骨增量。而且，由于中切牙部位的种植体植入位置过于偏唇侧，最终修复的美学效果不佳。

2.在侧切牙部位也植入种植体。但这种情况下两个种植体的间距过小，也会不利于龈乳头的形成和维持。

3.将植入位置不良的中切牙部位种植体取出，然后重新植入1颗或2颗种植体，同期骨增量。但种植体的取出过程会导致骨缺损的形成，需要先行植骨，二期种植体植入。而且对于这个病例，如果选择植入2颗种植体，因为都需要将种植体植入到稍偏腭侧的位置，则必然导致种植体间距过小（因为越偏牙槽嵴腭侧，缺牙区近远中距就越小）。

4.保留中切牙种植体，在侧切牙部位植入1颗种植体，然后将两颗种植体向冠方和腭侧牵引。

在上述4种可能的选择中，采用了第4种方法，因为这一方法有可能获得最好的结果。

后续治疗

拔除侧切牙，可见根折。拔牙后，同时取下中切牙种植体的愈合基台（图14），然后愈合8周。愈合基台取出后，软组织基本上完全关闭。但像这种病例，环绕愈合基台的上皮不会自动消失，所以，种植体顶部仍与口内相通（图15）。下一步，是通过上皮下结缔组织移植，完全关闭术区软组织（图16～18），这样就为以后采用不可吸收膜进行引导骨再生创造最佳的软组织条件。4周后，侧切牙部位植入种植体，同时，用钛加强的不可吸收膜及脱蛋白的小牛骨进行引导骨再生（图19～21）。在近远中、唇侧以及冠方进行骨增量，软组织无张力下缝合关闭。6个月后（图22）取出不可吸收膜，再生的骨无论在质与量上都非常理想（图23）。然后再严密关闭创口。4周后，组织环切法暴露种植体（图24）。这种

方法不需缝合，所以能最好地保护龈乳头（图25）。4周后取种植体水平印模（图26），技工室制作氧化锆个别基台以及第一副临时冠（图27）。如预测的那样，不久侧切牙部位发生唇侧牙龈退缩。临时修复体就位（图28）。口内全景观，可见软组织仍不对称（图29）。

为进行冠向和腭向牵引，需要创造出种植体与邻牙之间的足够间隙。所以，通过正畸，将邻牙向远中移动（图30），此正畸过程为6个月。当种植体和邻牙之间的距离至少达到4mm时（图31），在两侧邻牙近中进行块状截骨（图32），这样形成的骨块就可以通过正畸矫正器进行牵引（图33）。骨块向冠方和腭侧牵引（图34）。牵引4周后，正畸矫正器稳定牵引效果，保持4个月（图35）。

然后对瓷基台稍加修改，按照常规固定修复体制作程序制取印模（图36），将最终制作的全瓷修复体在口内就位（图37）。

如我们所料，最终的修复体戴入后，2个种植体间的龈乳头有一些退缩，但软组织轮廓基本协调对称，（图38～40）。如果将最终的结果和侧切牙未拔除前相比，后续的治疗可以说是成功的。

最终修复后2年，显示软组织健康稳定（图41～43）。

感谢

Michele Antonini医生进行正畸治疗，外科牵引由Albino Triaca医生进行，修复体为Hanspeter Spielmann牙科技师制作。

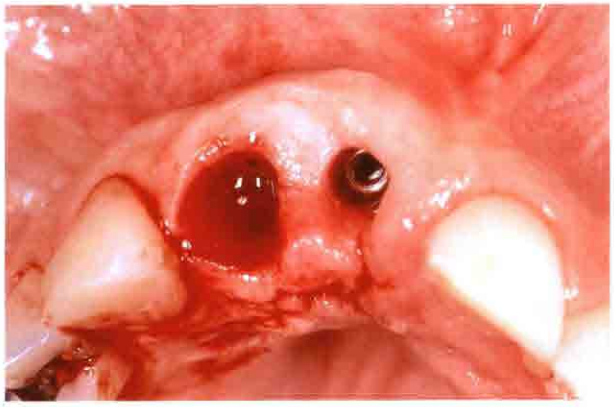

图14 拔除侧切牙，并取下中切牙愈合基台

图15 侧切牙拔除后8周，软组织基本愈合，种植体上方的软组织尚未封闭

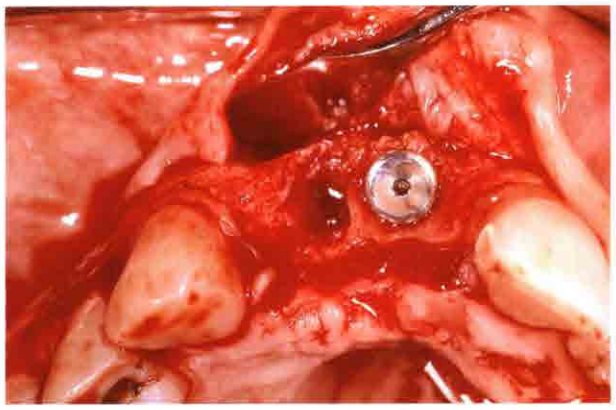

图16 受区预备，接受软组织移植

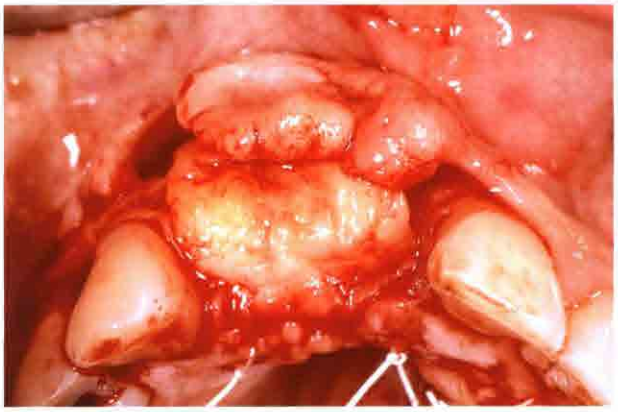

图17 将结缔组织移植物缝合固定

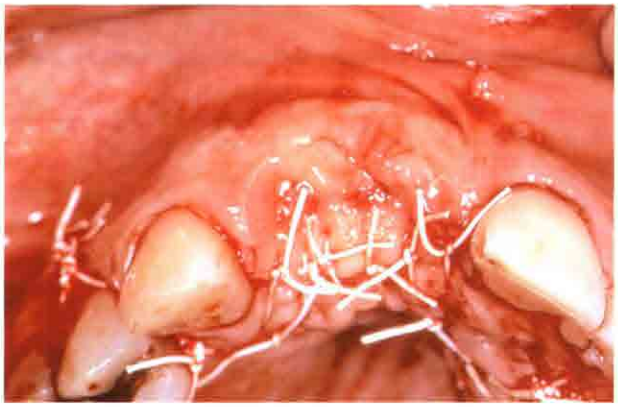

图 18　颊侧瓣通过附加切口减张后严密关闭术区

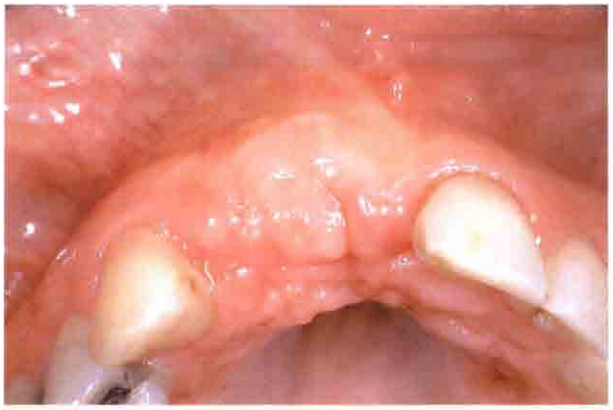

图 19　种植体植入前，可见良好的软组织封闭

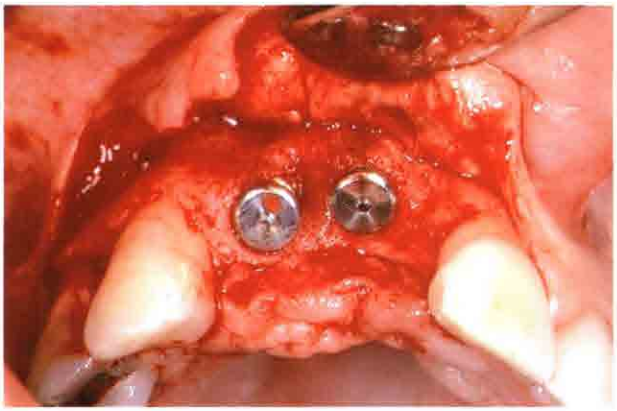

图 20　侧切牙部位植入种植体

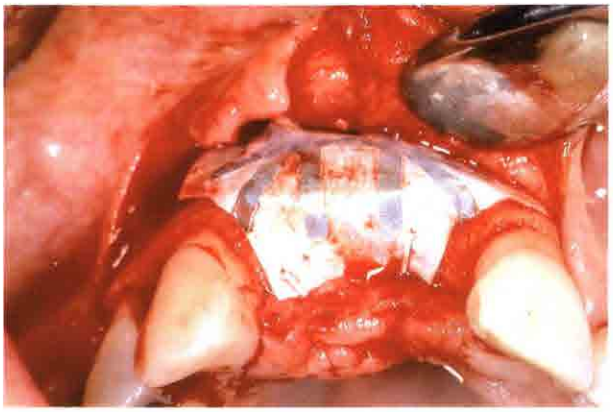

图 21　在整个缺牙区再次行骨增量

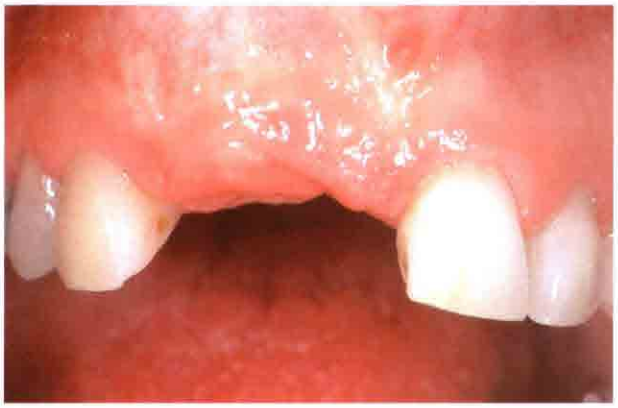

图 22　种植体植入和引导骨再生后 6 个月

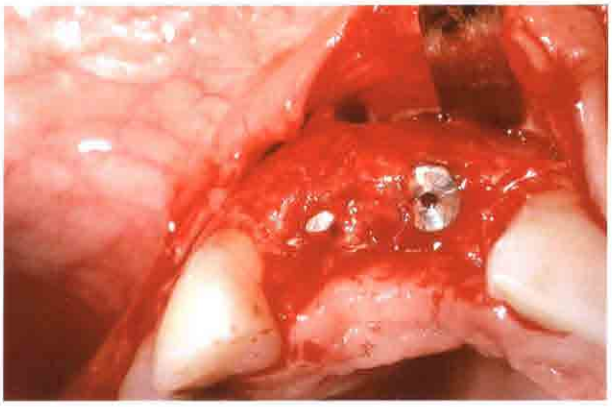

图 23　取出膜后，可见大量新骨生成

图 24　膜取出后 4 周，软组织愈合良好

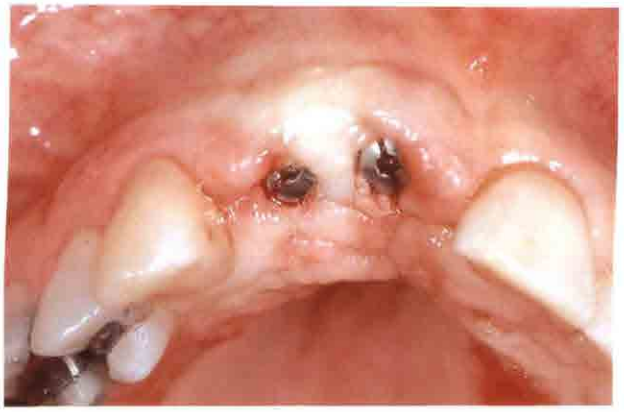

图 25　组织环切法暴露种植体

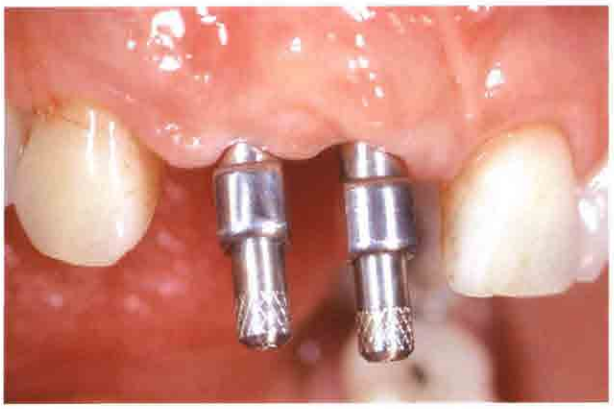

图 26　制取印模前

图 27　瓷基台在口内试戴

图 28　临时修复体就位

图 29　口内全景观，可见软组织仍不对称

图 30　通过正畸将邻牙推向远中

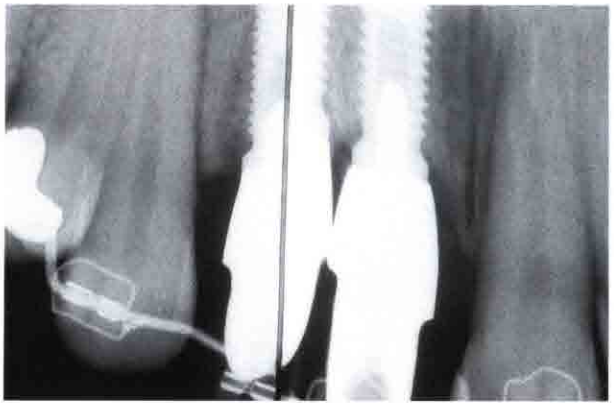

图 31　X 线片显示种植体与邻牙之间形成了较大的间距

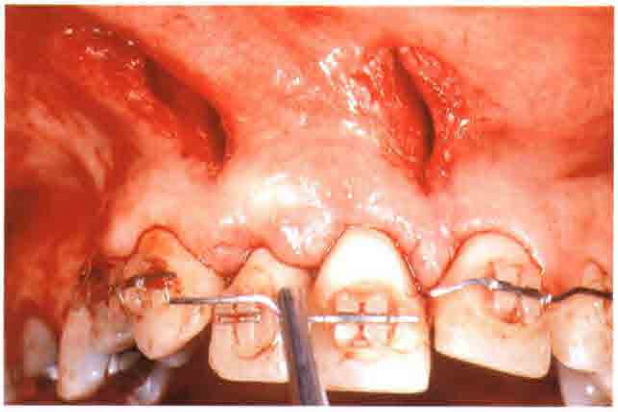

图 32　包括种植体在内的整个骨块通过截骨而获得移动性

图 33　正畸牵引骨块移动

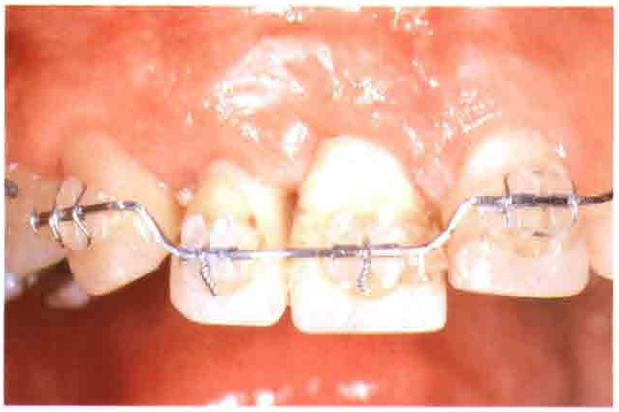

图 34　4 周后，显示组织冠向增量

图 35　牵引到位后稳定 4 个月

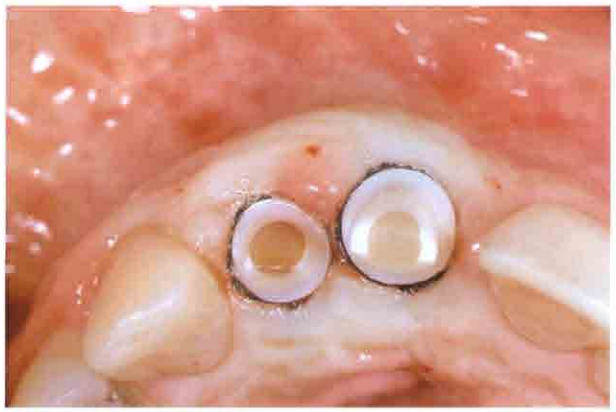

图 36 瓷基台稍加调改后取印模

图 37 全瓷冠修复后的最终效果

图 38 口内全景观，可见两中切牙种植修复体之间牙龈乳头稍有不足，但总的来说软组织形态对称协调

图 39 从唇侧观，虽然不完美，但已经很好看

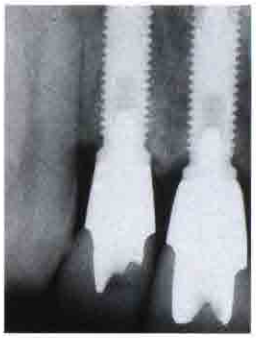

图 40 最终修复体就位后的 X 线片

图 41 2 年后情况

图 42 2 年后软组织非常稳定

图 43 2 年后复诊 X 线片