译文

对 105 名实施即刻种植伴即刻跨弓长桥修复患者的回顾性队列研究

A Retrospective Cohort Study of 105 Patients Rehabilitated with Immediately Loaded Mandibular Cross-arch Bridges in Combination with Immediate Implant Placement

Luc Gillot, Renaud Noharet, Jacopo Buti, Bernard Cannas

原载 Eur J Oral Implantol, 2011, 4(3): 247-253.（英文）

黄永玲 译 钟 泉 闫福华 审

摘 要

目的：1. 评价即刻种植伴即刻跨弓长桥修复患者牙列缺失的治疗疗效；2. 比较愈合拔牙位点和新鲜拔牙窝种植体植入成功率的差异性。**材料和方法**：共有 105 名患者的下颌经拔牙变成无牙殆（平均每名患者拔除 6.1 颗牙），在每名患者的下颌种植 4 ～ 6 颗种植体（共植入 448 颗种植体），这些种植体被植入在愈合（共 266 颗种植体，占 59%）或新鲜（共 182 颗种植体，占 41%）的拔牙窝内。制作即刻临时义齿并即刻负载，所有患者术后随访 4 个月。治疗成功的标准包括：修复是否成功；单颗种植体的稳定性及术后并发症的评估。**结果**：没有患者中途退出。105 名患者在治疗 4 个月后均接受了永久固定义齿修复。术后 4 个月，种植体的植入成功率为 98.2%。8 名患者的 8 颗种植体出现治疗失败（8%）。失败的 8 颗种植体中，有 4 颗位于新鲜的拔牙窝内（2.2%），4 颗位于愈合的拔牙位点内（1.5%）。在新鲜的拔牙窝和愈合拔牙位点植入的种植体成功率差异无显著性（P =0.4990）。所有患者均无并发症出现。**结论**：即刻种植和即刻负载均获得了较高的成功率。愈合拔牙位点和新鲜拔牙窝对种植体的植入成功率并无影响。

关键词	跨弓长桥；牙列重建；即刻种植；即刻负载；下颌无牙殆患者；螺丝固位的临时义齿
利害冲突声明	本文的作者购买了所有相关的研究材料，因此本研究不存在任何利益冲突

译者单位 福建医科大学附属口腔医院
福建省福州市杨桥中路 246 号 350002

1 介绍

在过去的 10 年里，无牙殆患者接受即刻种植修复被证实是科学而且有效的。拔牙后即刻种植的治疗方案也显示出了较高的治疗成功率。即刻种植的优点在于治疗步骤的减少和治疗周期的缩短，因此它是一种值得信赖的替代治疗技术。然而，当前有关无牙殆患者即刻种植修复的研究还十分罕见，且见诸于报道的数据相对匮乏，治疗结果相互矛盾：一些学者认为拔牙位点即刻种植的存活率相对较低，而另外一些学者则持否定结论。

本研究的首要目的是评价在拔牙和即刻种植负载 4 个月之后、永久修复之前无牙殆即刻种植修复的成功率。其次，比较新鲜拔牙窝和愈合拔牙位点种植成功率的差异性。本研究的网络版本刊登在 www.strobe-statement.org 上。

2 材料和方法

连续对 105 名即将成为无牙殆的患者实施系统和可重复的治疗方案。研究的时间从 2004 年 2 月到 2010 年 9 月。

为保证治疗方案的一致性，所有纳入者均需含有即将被拔除的天然牙，同时拔牙后将予以种植修复。惟一需要严格界定的是纳入者均不能罹患任何心理疾病。允许部分患者吸烟，但日吸烟数应小于 15 支。酗酒、吸毒和接受头颈部放疗史的患者排除在纳入标准之外。

隶属于两家私人诊所的两个独立治疗团队完成了此项研究。他们在患者的下颌骨中共植入 448 颗种植体：A 诊所 50 名患者下颌骨内共植入 225 颗种植体，B 诊所 55 名患者下颌骨内共植入 223 颗种植体。

在负载 4 个月后，评价修复体和种植体的治疗成功率以及相关并发症。首诊时，通过临床检查和曲面断层片评估并明确哪些牙需要最终被拔除，并制定后续的修复治疗计划（图 1）。随后，患者接受 CT 扫描，预测拔牙同期植入种植体的数量和可能的位置（图 2）。需要判断哪些新拔牙位点可以植入种植体，但所有这些判断都要以种植体植入后能够获得足够的稳定性为基础。由于在新鲜的拔牙窝内，种植体很难获得初期稳定性，因此应尽量避免在新鲜的拔牙窝内设计种植体（图 3）。在征得患者的同意之后，取印模，灌注石膏模型；将即将需要拔除的牙齿从石膏模型上去除；使用石蜡制作义齿最终修复的形态，并与患者进行讨论。

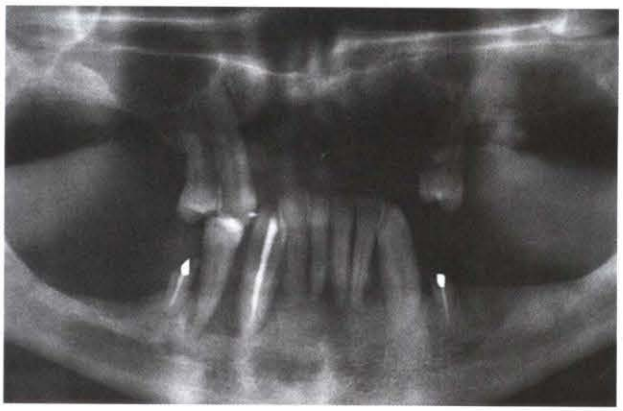

图 1　本研究中一名患者的术前曲面断层片

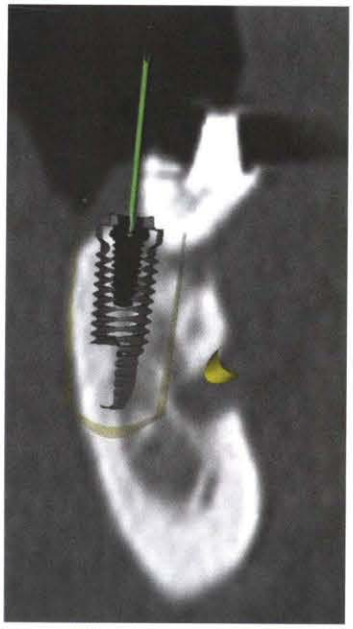

图 2　使用 NobelProcera®软件进行分析和设计，预测种植体在未来拔牙窝的位置以及与颏孔的关系

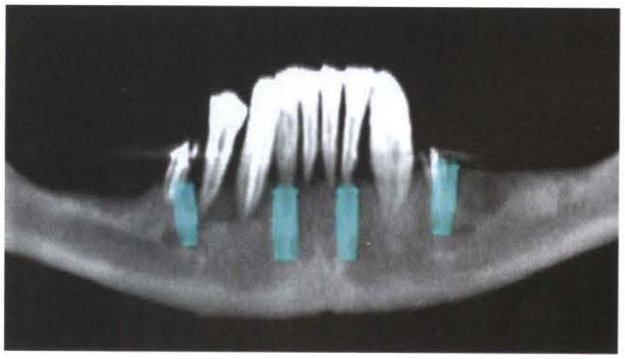

图 3　种植整体治疗计划的全景照片

所有患者均给予抗生素预防感染，具体方案如下：从手术的前一天开始，每日使用阿莫西林2g，连续使用6d。尤其需要注意的是，在拔牙和植入种植体时应尽可能地保护牙槽骨，彻底清除牙槽窝内的肉芽组织。因此，在拔牙过程中使用刃口较薄的牙挺切断牙周膜，尽可能轻柔地使牙从牙槽窝内脱位就显得十分重要。所有纳入研究的患者人均拔除6.1颗牙。

种植体植入初期使用20Ncm的扭矩，逐步增大扭矩，使种植到达最终的位置。扭矩植入的峰值为50Ncm（图4）。在植入的448颗种植体中，372颗是具有平行侧壁的柱状种植体（MK Ⅲ®，Nobel Biocare，Gothenburg，Sweden），76颗是具有锥形侧壁的柱状种植体（Speedy®，Nobel Biocare）。通过预测种植体植入后的稳定性和植入位点牙槽骨的质量来选择种植体的类型。所有种植体的直径均为4mm，且表面具有一定的粗糙度（TiUnite®）。几乎所有的种植体（99.3%）长度超过10mm，82%的种植体长度≥13mm（表1），长度最短的种植体为8.5mm。

随后放置基台和印模帽。将龈瓣缝合在印模帽的周围；预先制作个别托盘，并使用聚乙烯硅氧烷固体印模材料（Clinibite Fast Clinix®，CFPM，Tremblay，France）取印模。

图4 分别在愈合拔牙位点和新鲜拔牙窝内植入种植体后的临床照片

在术前的石膏模型上确定需要被拔除的牙，在石膏模型上削除这些牙，随后将携带印模的托盘覆盖在这个石膏模型上（图5）。以下步骤在技工室内完成：将基台的替代体放置在印模内，重新灌注和修整石膏模型（图6和图7）。术后9h内，制作带

图5 明确将要被拔除的患牙，并在术前的石膏模型上将其削除

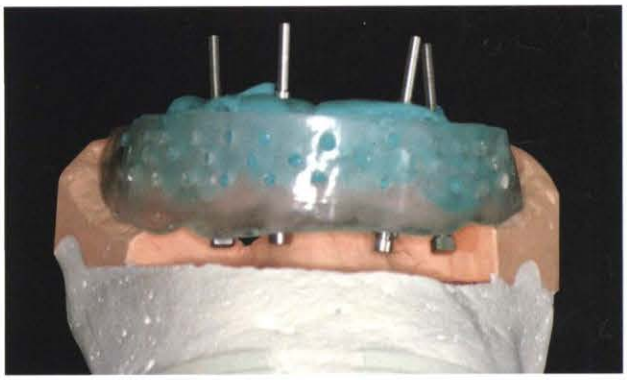

图6 将携带印模的托盘覆盖在石膏模型上

图7 修改石膏模型和基台替代体

表1 患者和试验干预特征

长度	8.5	10	11.5	13	15	总计
数量	3	34	43	327	41	448
%	0.7	7.6	9.6	73.0	9.2	100

基托的临时树脂修复体，此树脂修复体内包含金属加强丝，能够通过螺丝临时固定在患者口内的柱形种植体上（图 8 和图 9）。选择螺丝固位的方式是为了避免水门汀的碎屑进入到新鲜的手术创面内。4 个月后，制作以纯钛为支架的永久树脂牙，并通过螺丝固位的方式安装至所有患者口内（Procera®，Implant Bridge，Nobelbiocare）（图 11）。

术后 4 个月，手术医师对治疗效果进行以下评估：

• 修复是否成功。

• 种植体的植入是否成功（图 10）：①种植体的稳定性；对种植体基台上的螺丝进行再加力以评判其稳定性：直角基台上加力扭矩为 35Ncm，角度基台上加力扭矩为 15Ncm；②临床和影像学上均无种植体周围感染的表现。

• 无任何其他并发症。

最后，隶属于两个诊所的不同修复医师为患者制作了永久修复体。利用统计分析比较愈合及新鲜拔牙窝内种植成功率的差异性。构建 logistic 多元回归模型用以分析二项结果变量——“种植成功—种植失败”。以“新鲜拔牙窝”作为解释变量，种植体植入至新鲜拔牙窝内时，变量值定义为“1”，种植体植入至愈合拔牙位点时，变量值定义为“0”。

3 结果

本研究中有 53 名男性患者、52 名女性患者。种植体植入时，所有患者的平均年龄为 58.7 岁（男性平均年龄为 58.6 岁，女性平均年龄为 58.8 岁）。有 78 名患者（占总人数的 74%）植入了 4 颗种植体，26 名患者（占总人数的 25%）植入了 5 颗种植体，而 1 名患者（占总人数的 1%）植入了 6 颗种植体。患者近中的两颗或三颗种植体通常沿垂直向植入，而远中的两颗种植体植入的最终位置则位于颏孔的远中舌侧上方。

总计拔除 642 颗牙，平均每名患者拔除 6.1 颗牙，拔除的患牙主要为前牙。182 颗种植体直接植入到了拔牙后的牙槽窝内——这些患牙因病情较重且病程趋于晚期而被拔除。因此，共有 40.6% 的种植体是直接植入在拔牙窝内（表 2）。

没有修复失败的病例出现。在植入的 448 颗种植体中，8 名患者的 8 颗种植体因治疗失败而拔除。

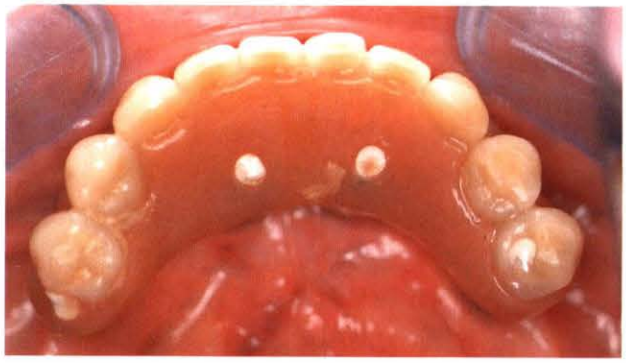

图 8　包含金属加强丝、借助螺丝固位的临时树脂长桥

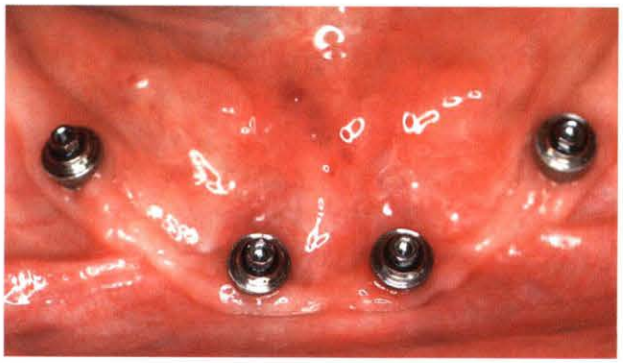

图 10　负载 4 个月后的最终临床表现

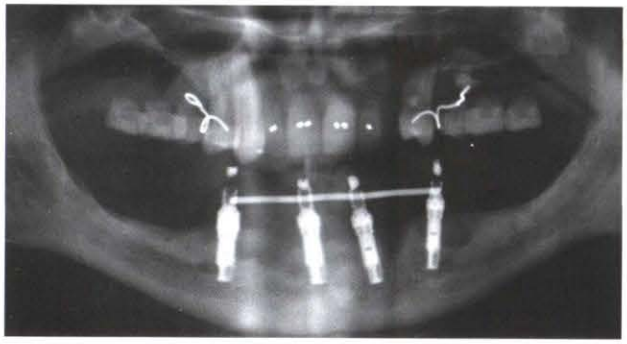

图 9　术后的曲面断层片。注意，由于曲面断层片是二维图像，因此从片上看种植体的尖端与颏孔貌似很近。此图需与图 2 进行对比

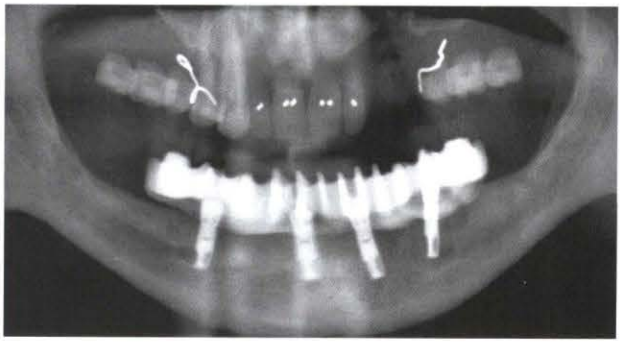

图 11　永久固定修复 6 年后的曲面断层片

基于上述种植体植入成功的定义，负载4个月后，种植体植入的成功率为98.2%(表3)。对于患者而言，其治疗的成功率为92.4%。在负载4个月之后的随访过程中，有6例病例被诊断为失败，但这些病例却无任何临床表征；余下的2例因患者感到疼痛而最终判定为治疗失败。在8颗被拔除的种植体中，有5颗位下颌骨的远中，且其中4颗位于愈合的牙槽位点内，而1颗位于新鲜的拔牙窝内；而在近中、且种植失败的3颗种植体均位于新鲜的拔牙窝内。对于失败的病例，在拆下临时义齿后，拔除了失败的种植体；随后，义齿的桥体部分被缩短，并重新通过螺丝固定在余留的种植体上。尽可能地在短时间内重新植入新的种植体，并与临时义齿再次连接起来，并在愈合4个月后进行再评价。A诊所植入的225颗种植体中，有5颗种植体出现失败，而B诊所植入的223颗种植体中，有3颗种植体出现失败。新鲜的拔牙窝内，种植体植入的成功率为97.8%，而愈合拔牙位点内种植体植入成功率为98.5%。

经logistic多元回归统计分析显示，“新鲜拔牙窝”与“愈合拔牙位点”对于种植体植入失败率的影响无显著性差异（P=0.4990）。比值比为1.62，且其95%置信区间为0.40～6.55。比值比>1表明新鲜拔牙窝内种植体植入的失败率增高，而比值比<1则表明愈合拔牙位点内种植体植入的失败率增高。

在种植体植入4个月之后的随访过程中，所有病例的临床和影像学上均未发现种植体周围出现感染的现象，同时也没有患者声称感觉异常。

表2 种植体植入的部位

	新鲜拔牙窝	愈合拔牙位点	总计
种植体的数量	182	266	448
%	40.6%	59.4%	100%

表3 种植体植入的成功率

	成功	失败	总数
数量	440	8	448
%	98.2	1.8	100
愈合拔牙位点	262	4	266
%	98.5	1.5	100
新鲜拔牙窝	178	4	182
%	97.8	2.2	100

4 讨论

已经证实预防性使用抗生素对于降低种植体的失败率是十分有效的。而对于拔除不能保留的患牙并同期进行种植治疗而言，抗生素的预防性使用也是十分重要的。由于在新鲜的拔牙窝内细菌能够长时间地保持一定的活力，因此拔牙窝内潜在的细菌污染很难避免。使用抗生素、仔细地清理拔牙窝、彻底地刮除窝内的肉芽组织有助于减少拔牙窝内的细菌污染。本研究中，通过拔牙、即刻种植和9小时内螺丝固位义齿修复，其治疗的成功率达到98.2%。这一结果与Pieri等人的研究结果相似——在他们的研究方案中，术后48～72h内即完成了固定义齿的修复。上述研究团队报道的累及成功率达到了98.6%。

统计学研究显示：愈合拔牙位点和新鲜拔窝对于种植成功率的影响无显著性差异（P=0.05）。因此本研究认为植入的部位对种植成功率并无影响。

所有种植体植入时的扭矩均超过20Ncm。使用长种植体，多数种植体的长度≥13mm（表1），这有助于种植体固位于牙槽窝下方的颌骨内，同时也能提高种植体的初期稳定性。初期稳定性的提高能够降低种植体微小移动的风险，从而加快种植体周围骨组织的愈合。骨切开位点下方的预备和双皮质骨种植能更好地提高种植体的初期稳定性。另外，种植体上方的即刻义齿能够起到夹板的功能，它能降低种植修复的失败率。尽可能地使用愈合拔牙位点进行种植有助于提高整个即刻义齿的稳定性。

下颌完全无牙的患者并不特别关注新鲜拔牙窝内骨－种植体之间的间隙，因此此类修复的美学要求也就相对较低。

本文中介绍的临时义齿似乎还有一些其他的优点——使用临时义齿后，软组织在愈合过程中会变得更加稳定，这有助于后期永久义齿与新的牙龈形态相适应。既往的研究中，有学者采用种植数天后全瓷义齿永久修复的方法治疗下颌无牙殆的患者，接受此方法的患者常陈述术后不适——其原因是义齿和牙龈之间形成了一定的间隙。此间隙通常在软组织的愈合和成熟过程中（比如术后数月内）出现。与水门汀粘固法相比，螺丝固位法有利于修复体的拆卸，同时也能防止水门汀的碎屑进入到术区深部。

对于在新鲜拔牙窝内实施即刻种植这一方法而言，不同文献报道的成功率不尽相同。已经出版报道的研究中多数仅涉及到单颗牙的种植，因此其失

败率较高。从生物力学的角度而言，单颗种植体对于过载更为敏感。本文的作者推荐借助义齿将 4 ~ 6 颗种植体连接在一起有助于载荷向每颗种植体安全地传递。

与其他研究相对比，本文的作者认为愈合拔牙位点和新鲜拔牙窝均能获得较高治疗成功率的主要原因是术后精细印模的获取。这一技术能够减少义齿加工过程中出现的误差，从而在术后几小时内制作出金属增强型的临时固定义齿。

由于本文仅为一篇回顾性研究，其数据仅记录了义齿负载 4 个月后的临床表现，因此其研究结果的有效性需审慎对待。而且，作者仅对下颌无牙殆患者的即刻种植修复进行了分析，其结果的有效性并不适合其他几种情况——例如牙列缺损和单颗牙的种植修复等等。上述几种情况的种植修复成功率还需通过其他的研究进行证实。

5 结论

如果不考虑本文回顾性研究的局限性，单就研究结果而言，多颗牙拔除后通过这种即刻种植和即刻负载重建下颌牙列的方法是十分成功的。愈合的拔牙位点和新鲜拔牙窝对于种植的成功率并无影响。这种方法缩短了治疗的周期，患者缺牙的时间仅仅只有几个小时而已。



《牙种植学的引导骨再生：20 年的进展》

本书是促进口腔种植发展的一部重要著作——“牙种植学的引导骨再生”的第 2 版。在所有的口腔种植文献中，本书图文并茂地全面讨论牙引导骨再生的生物学原理、临床原则与技术、自体骨和骨代用材料的移植与屏障膜技术、水平向和垂直向骨增量的原则与技术等重要方面，是口腔医学和牙种植学的经典之作。

主译：宿玉成　　定价：300 元

本书咨询、购买方式：北京市 100036 信箱 188 分箱，人民军医出版社国际口腔医学出版中心，杨　淮，邮编：100036，电话：135-2145-7428，E-mail：pumcp@126.com



《口腔颌面种植的骨增量技术》

本书为目前最为详细介绍骨增量技术的专著，作者为世界知名口腔种植修复专家，他们根据自己多年的经验编写而成本书。书中内容包括：切取移植骨块、萎缩无牙颌骨重建、牙列缺损的骨增量技术、骨增量的生物学与种植体骨结合等。全书内容精练，结构合理，并配以大量图片，以方便读者的阅读和理解。本书适合口腔种植医师、修复医师、全科医师的临床学习、参考之用。

主译：王远勤　唐尤超　　审校：宿玉成　周　磊　　定价：138 元

本书咨询、购买方式：北京市 100036 信箱 188 分箱，人民军医出版社国际口腔医学出版中心，杨　淮，邮编：100036，电话：135-2145-7428，E-mail：pumcp@126.com