纯相-β 三磷酸钙(TCP)对人工颌骨缺损骨改建的组织学效应

Histologic effect of pure-phase beta-tricalcium phosphate on bone regeneration in human artificial jawbone defects

Paolo Trisi, Walter Rao

原载 Int J Periodontics Restorative Dent 2003;23:69-77(英文)

徐小川 译 冯海兰 校

摘要 中空钛柱植入五名志愿者颌骨后段用以评估纯相-β 三磷酸钙 (TCP,商品名 Cerasorb) 在骨改建中的作用。β-TCP 颗粒嵌入钛柱生长 6 个月后测得实验组在钛柱腔内的新骨形成密度 27.84%±24.67%, 对照组为 17.9%±4.28%。两者未见统计学差异。组织学观察发现骨改建与周围骨密度有关。本研究提示颌骨缺损在直径 2.5mm 范围内可自行愈合。纯相-β 三磷酸钙不干扰骨基质形成并伴随新骨形成可自行吸收。

口腔种植在基础和临床应用中迅速发展, 根型种植体需要颌骨的重建以便于在颌骨极度萎缩情况下进行种植。颌骨缺损的修复和改建在临床、动物实验中的研究,完善了骨重建的设备及外科技术,引导骨再生的生物及短期力学性能的精确评价近期尚未涉及人颌骨,也少见于动物。

多数研究集中于皮质骨期的孔型愈合。部分该类缺损可自行愈合, 而愈合常开始于骨皮质骨内膜和骨膜周。"骨成长跳跃间隙"是一个可以确定的标记,骨修复及骨小梁沉积均从此处开始。上述研究见于人、动物的长骨,还未见于人颌骨。

涉及骨改建的因素中最根本的是:提供坚强、稳定的界面。通常,成骨细胞初始于坚固界面,一般为骨折线附近或骨腔附近, 采用生物相容材料填充修复间隙可以易化和提高骨修复的速度, 其原因在于填充料增加了成骨细胞初始成骨的坚强界面。

译者 北京大学口腔医学院
北京海淀区中关村南大街 22 号 100081

近期充填材料与生物膜联合使用成为学者感兴趣的项目,这是因为当生物膜强度不够时,充填材料能够提供空间保持的效果。自体骨性能是大量生物充填材料的金标准, 但自体骨由于需要额外手术及供体很难提供大量的骨块, 同时难以避免的并发症等因素限制了它的应用。

因以上缺陷不得不使学者转而研究符合自体骨标准的的合成替代材料。羟基磷灰石(HA)曾经是过去使用最多的替代品,HA 被认为是不可吸收的,甚至经过很长时间也不吸收。但 Donath 则认为没有不能吸收的 HA,不同之处在于吸收率不同, 而吸收率不同是由 pH 值决定的。

TCP 是一种钙磷酸陶瓷, 被认为是植入软硬组织后以不可预料的形式吸收的材料, 数据显示其吸收率在软硬组织中不同,在硬组织中快。纯相 TCP 性质为 β 离子纯度>99%(在这种条件 pH 值下,α 离子缺如),它可以更迅速且可预料的无任何残余地吸收并被新骨完全替代,吸收率和新骨形成率一致。

尽管动物实验已经提供了生物材料成骨的资料，但生物材料在人体的表现肯定不同于动物。作者曾经描述了一个人体模型用于定量组织学评价人工骨缺损的骨再生情况，并采用个体间对照实验. 本文目的是采用这个模型(因该模型允许定量比较实验组和对照组)评价纯相-β-TCP 在人工颌骨缺损状况下骨修复的效应。

材料方法

采用 2 级纯钛制造成中空钛柱，定义为“骨成长腔(bone-growing chamber，BGC)”(图 1,2)。本实验采用的钛柱长 5mm,内径 2.5mm,钛柱内表面由机器精加工为光滑面，外表面喷砂为粗糙面利于更好的骨稳定性,钛柱壁上加工直径 1.3mm 的大洞。中空柱的上下端也开放,允许骨从顶端和周围长入。

图 1 合向观察中空钛柱，或定义为“骨生长腔(BCG)”,钛柱上下均开放。

图2 侧向观察 BCG,钛柱侧壁制备孔,便于骨组织长入。



5 名受试志愿者,体健,在书面知情同意后接受常规种植手术。术前志愿者被详细告之手术目的、危险。由于要接受种植手术,需收集完整的病史。受试者均为上颌或下颌后牙段部分或全部失牙需种植修复。钛柱植入颌骨后段区域，而这些区域若不植骨原本无满足种植要求的骨量。

手术过程

采用标准种植手术，不同之处仅仅是皮瓣打开更偏远中。种植体植入后，又为每位患者预备了 2 个放置 BCG 的区域，带刻度的种植钻用来预备 BCG 植入区，认真操作以便实验得到初期的稳定性 。所有手术过程中用慢速钻,并用盐水冲洗,在钻洞结束后,用大量盐水冲洗术区，BCG 被植入骨腔，保证钛柱低于骨嵴水平,皮瓣覆盖并缝线缝合,以期达到皮瓣初期关闭。受试者有一个对照区和一个实验 BCG 钛柱区。 实验组中空钛柱内放置 β-TCP 颗粒，对照侧腔内未置。 β-TCP 颗粒直径 150-500μm,放置过程中防止 β-TCP 被过度挤压。

患者术后 4 天连续服用阿莫西林 3 克/天,并每日两次含漱 0.1%洗必泰 7 天，术后第一个月每星期随访,以后每个月随访评价是否有不适,所有钛柱放置 6 个月。取出钛柱手术与种植二期手术同时进行。在二期手术时骨粘膜瓣在麻醉后被翻开，用有刻度的环行钻取出 BCG 钛柱,钛柱周围有少量骨质,关闭创口,一期缝合。患者一个月内每周检查,密切观察并发症。

组织学观察

所有样本骨块迅速置盐水中,10%中性缓冲福尔马林固定并处理以磨成薄的切片。标本被逐级酒精脱水并以 Remacryl 树脂包埋。树脂聚合后，粗切成 200-250μm 厚,并按照 Donath 磨成 40-50μm 厚,甲苯胺兰染色。组织形态学观察采用配合 Hitachi Kp113 相机的 Kslite 图像分析系统,BCG 腔中新骨形成量是以其占钛柱腔的容积百分比表示，采用 t 检验比较实验区和对照区情况。

结果

所有受试者未发生任何并发症或炎症。二期临床打开时,所有 BCG 柱显示完全埋植入修复组织,该组织质硬并呈骨组织样,所有钛柱稳定呈骨整合。

取出组织时 BCG 周围坚固并很难从根方剥离,某些患者由于良好的骨整合在剥离时钛柱腔外围部分破坏,但 BCG 腔内表面未因手术钻取受任何影响,样本取出

后,受试者均迅速自愈。

BCG 腔内组织因完好保存,其细胞学及骨成分分析精确性可以保证,实验组新骨增长为 27.84%±24.67%,对照组为 17.9%±4.28%,两者未见统计学差异 (P=0.434),实验最终结果见表 1。

表 1 实验组/对照组新骨形成容积百分比(%)

患者	实验组(β-TCP)	对照组
1	7.5	16.58
2	14.02	25.11
3	70.03	15.79
4	26.74	14.02
5	20.93	18.01
均数	27.84	17.90
标准差	24.67	4.28

在对照组的 3 例患者中,可以观测到大量新生骨(图 3),对照组剩余的 2 例患者仅发现少许新生骨(图 4),实验组也观察到相似现象(图 5,6)。组织学分析表明新生骨的量与钛柱周围骨密度有关联。在钛柱周围的少量骨伴随着骨整和的 BCG 一起取出(图 3~5)。该组织量太少,难以提供可信的组织学分析,但可粗略估计其在钛柱内的骨密度。腔外骨密度越大,BCG 腔内形成骨密度越大。

实验组未吸收的 β- TCP 很少,在柱内仅可辨认很微量的颗粒(图 5),骨替代材料非常清晰,某些样本中 β- TCP 几乎全部吸收(图 7),而另一些样本可见残存的颗粒.残存的颗粒也呈现吸收过程,在此类情况中,颗粒解体为更小的颗粒,吸收过程似乎有两种生物力学机制:分裂解体和移动。β- TCP 通常分裂解体许多更小的颗粒,某些样本呈现原始颗粒的圆形排列,某些完全分散进入周围结缔组织,某些颗粒嵌入新生骨中(图 7,8),在 β- TCP 颗粒附近可见到单核巨细胞.该类样本中,骨组织呈现镶嵌状,未发现炎性细胞,单核巨细胞零星出现于颗粒间,在这些巨细胞胞浆中可见 β- TCP 颗粒(图 9),在某些区域 β- TCP 分解还常伴随新骨形成,一些 β- TCP 颗粒以成骨细胞群为界分散入巨噬细胞之间,而成骨细胞沿新骨沉积为细胞群(图 10)。两事件有生物相关性,类似于骨形成的结合活动。

讨论

本实验表明 2.5mm 直径的颌骨缺损可以自行愈合而无须任何人工骨或生物膜,6 个月足以使新骨完全充满骨腔。

在 6 个月愈合期内,某些 BCGs 腔内沉积致密骨,而某些 BCG 腔内新骨非常少。述征象见于实验组,也见于对照组,虽然 BCG 腔最初充满 β- TCP。事实上实验组

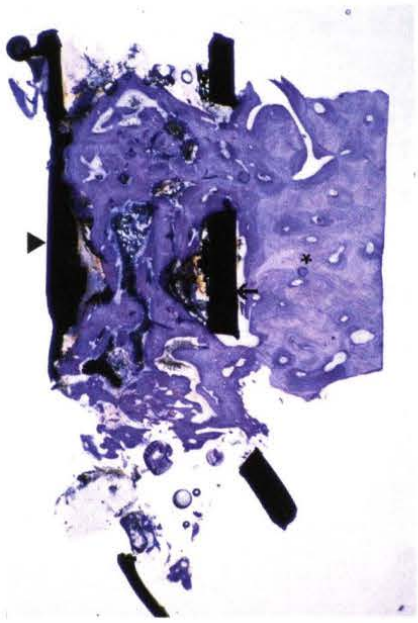

图3 低倍镜观察对照组 BCG,该图显示钛柱内大量新骨形成,箭头所指处为钛柱壁,星号(*)显示钛柱外壁骨致密度大,同时,钛柱内部新骨致密性高。(甲苯胺蓝染色,放大×6 倍)

图4 低倍镜大范围观察对照组 BCG,该图显示钛助内仅有少量骨形成,钛柱外骨致密差(O 处所指),同时,钛柱内部新骨密度较低(I 处所指)。(甲苯胺蓝染色,放大×6 倍)

图5 低倍镜大范围观察实验组 BCG,该图显示钛柱内有骨小梁(I 处所指),钛柱外壁骨质量小并残余少量 TCP 颗粒(O 处所指)。(甲苯胺蓝染色,放大×6 倍)

图6 低倍镜大范围观察实验组 BCG,箭头所指钛柱内少量骨形成,这是组织不完全保存的原因。外侧壁骨量少。(甲苯胺蓝染色,放大×6 倍)

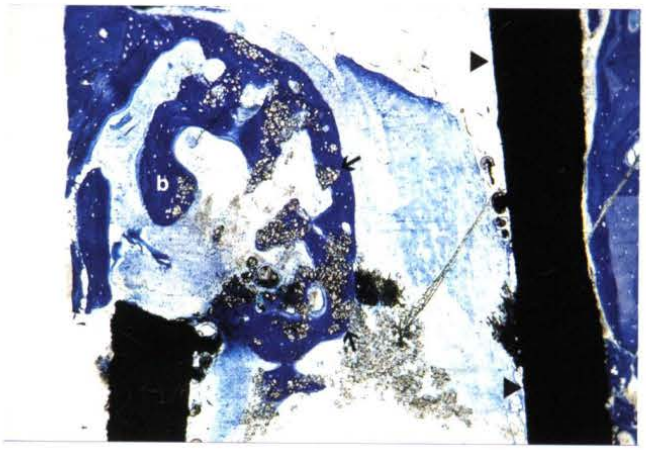

图 7 高倍镜下实验组 BCG,显示 TCP 颗粒几乎完全吸收,仅少量更微小 TCP 颗粒(细箭头所指)镶嵌在新骨基质内(b 所指),粗箭头所指为钛柱侧壁。(甲苯胺蓝染色,放大×40 倍)

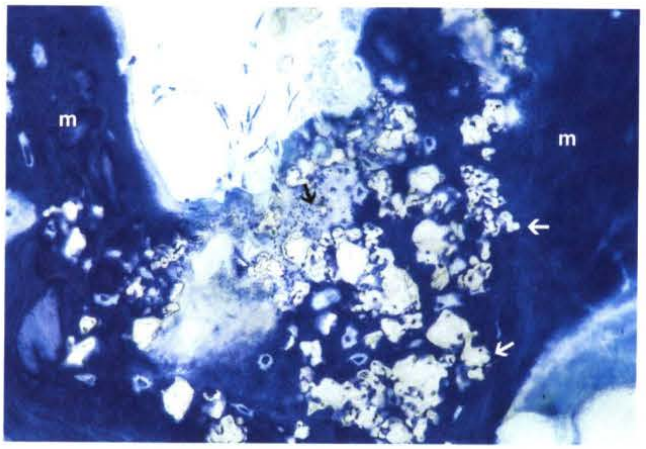

图8 高倍镜放大图 7,显示 TCP 晶体(白色箭头所指)分散入骨基质中(m 所指)。在晶体附近可以发现骨形成的证据—大片矿化颗粒.(黑箭头所指)。(甲苯胺蓝染色,放大×200 倍)

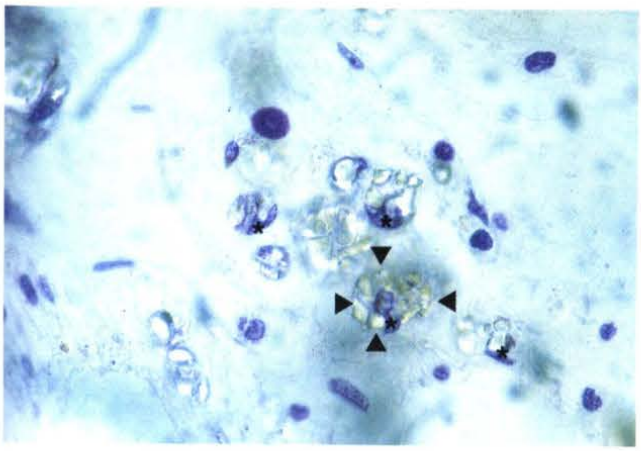

图 9 高倍镜显示实验组 BCG 柱内有软组织。部分晶体分解,分散到细胞外基质并镶嵌到单核巨细胞(箭头所指),其他晶体镶嵌到其他单核细胞(* 所指)。(甲苯胺蓝染色,放大×1000 倍)

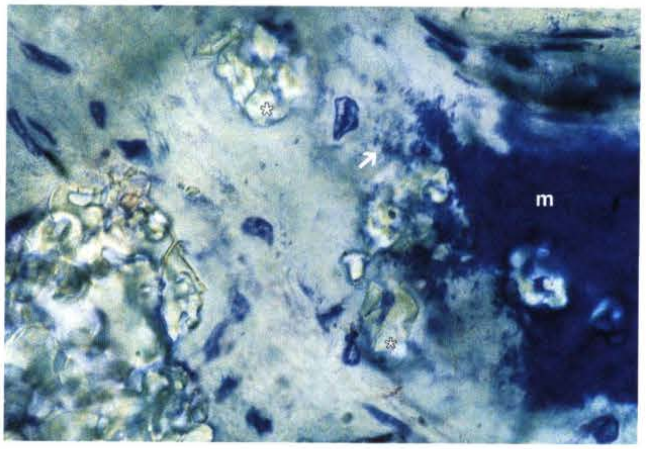

图 10 高倍镜显示 BCG 柱内有软组织,部分晶体分解,分散入细胞外基质并镶嵌到单核巨细胞内(* 所指),晶体附近可见骨形成活动(m 所指),大量钙核汇合是特征性现象(箭头所指)。(甲苯胺蓝染色,放大×1000 倍)

和对照组间新骨形成量无统计学差异。

理想的生物材料必须提供一个间隙框架便于新骨形成,同时随新骨形成自行吸收而无任何残余,本实验表明 β- TCP 具有上述特征。

本案中实验组和对照组新骨形成量相似,提示 β- TCP 既不提高也不阻碍新骨形成。使用可吸收材料是为新骨形成提供间隙,而这一间隙必须保持到该间隙被新骨而非其他组织完全充满。改建过程继发于新骨形成并且导致骨成熟且适合承载,同时还不因可吸收材料破坏。所有生物材料(如自体骨),不能吸收过快,否则会干扰骨组织改建;另一些生物材料如 HA 是非降解或慢吸收,可与骨结合但在缺损区存在很长时间,妨碍新骨形成载荷依从性骨小梁,该区域将是潜在的骨强度薄弱区。

早期非纯相 TCP 无法预知吸收时间。TCPs 的吸收机制是由于钙磷复合物分子的化学介导,也源于颗粒分解后巨噬细胞的出现。组织学研究提供了另外两种力学机制:细胞介导的溶解和伴随颗粒产生的巨噬细胞(big macrophage)。多数非纯相生物材料吸收沿颗粒边界,继发于巨细胞出现后产生的小颗粒。TCP 和 HA 吸收率的不同源于各自颗粒分解的倾向性,纯相 β-TCP 在 5、6 月内主要是物理化学下的溶解,初期的稳定性防止降解为微小颗粒而被巨细胞分化,可在新骨形成时再自行吸收。

在酸性和基础介质下 TCP 比 HA 降解分别快 12.3-22.3 倍,纯度和组分的微量改变即可改变溶解度。由于其晶体--晶体间连接的强度不同和生物材料特性的不同决定其分解的不一致,导致钙磷材料生物溶解性不同,因而 TCP 导致骨整合的能力也遭到质疑。

本案纯相-β-TCP 的研究显示按期吸收有利形成新骨且不阻碍骨基质。但由于实验样本较少,我们仅能推断该生物材料提供了新骨形成的证据:Cerasorb 在 6 个月内可吸收且不影响新骨基质形成,但他并没有提高多处骨缺损后自行修复的能力。