译文

骨再生术中冠向移位舌侧瓣的处理：系列病例介绍—改良技术

Management of a Coronally Advanced Lingual Flap in Regenerative Osseous Surgery: A Case Series Introducing a Novel Technique

Marco Ronda, Claudio Stacchi

原载 Int J Periodontics Restorative Dent, 2011, 31(5): 505-513.（英文）

李艳琴 译 黄文秀 陈 江 审

摘 要

正确处理软组织是引导骨再生手术成功的关键因素之一。它可使植骨区创口在无张力下初期闭合，张力可能导致骨增量区域的过早暴露，影响最终的植骨效果。在下颌后牙区，利用垂直切口和骨膜切开行颊、舌侧瓣的减张处理，常受到解剖因素的限制。本文通过 69 个术区的病例系列报道，介绍一种安全有效的方法，即松弛和冠向移位舌侧瓣的改良外科技术。

1 引言

引导骨组织再生术（GBR）在促进水平和垂直方向的骨再生作用的有效性方面已有大量的文献记录。而且，再生骨的稳定性及其良好的功能负载也已得到证实。再生治疗的理想目标已从再生足够的骨量以利植入种植体转变为重建软、硬组织使其恢复到病损前的状态。垂直向的骨再生潜力巨大，但需要更高的外科手术技巧。精细的软组织处理是垂直骨再生手术成功的关键：愈合期时获得和保持软组织瓣的初期闭合，对防止生物膜的污染和感染至关重要，否则将影响骨增量的效果。维持不可吸收性膜上方软组织瓣的闭合与其他骨增量手术（如骨移植，牙槽嵴劈开技术）相比更具挑战性，因为膨体聚四氟乙烯膜将瓣与骨膜下方来的血管隔离，阻断了其血供。众多研究给出了各种软组织处理的方法。本文描述了冠向移位舌侧瓣这一改良技术，评估该技术在整个愈合期对维持骨增量区软组织瓣严密闭合状态的临床效果。

译者单位 福建医科大学口腔颅颌面种植研究中心
福建医科大学附属口腔医院种植科
福建省福州市杨桥中路 246 号 350002

2 材料和方法

本研究包括需行下颌后牙区牙种植的 52 位患者。其中，女性 38 位（73.1%），男性 14 位（26.9%），年龄 25 ～ 79 岁（平均年龄 50.9±12.1 岁）。20 位患者轻度吸烟（38.5%），32 位不吸烟（61.5%）。纳入标准为涉及前磨牙／磨牙区的下颌部分牙缺失（肯氏一类或二类），牙槽嵴顶距下颌管高度小于

7mm。全身因素排除标准：6 个月内发生过急性心肌梗死；不可控制的凝血功能障碍或代谢性疾病；近 24 个月内接受过头部或颈部放射治疗；静脉注射双磷酸盐类药物治疗；心理或精神疾病；大量吸烟者（> 10 支 / 天）；酗酒或吸毒。局部因素排除标准：不可控制的牙周病。所有患者均签订知情同意书。

初诊时所有受试者均进行拍摄根尖片和全景 X 线片检查。利用诊断蜡型进行修复评估，带模板行计算机断层扫描（CT）制定种植手术计划。下颌后牙区共计 69 个术区植入种植体同时行垂直向骨增量手术。

2.1 手术过程

所有的手术和术后随访均由同一术者进行。局部麻醉（含 1：100 000 肾上腺素的 4%阿替卡因；Septanest，Ogna）下，从下颌末端牙远中到磨牙后垫，行含角化组织的牙槽嵴顶全层切口，向后延至下颌升支上 1cm，止于其侧方附加松弛切口处。当切口到第二磨牙区，为保护舌神经，刀片倾斜约 45°，刀尖朝向前庭沟方向。设计切口时，外斜线可作为向远中和颊侧切口的标志，同时应考虑到下颌升支在侧方和后部逐渐向上延伸。当植骨区后部仍有一牙时，松弛切口做到该牙的远中 5mm 处。

软组织瓣近中设计，切口向颊侧前庭沟和舌侧的颌舌沟延长。在近中颊侧，瓣跨两颗牙作一垂直手杖形松弛切口；在近中舌侧，瓣跨一颗牙至牙龈最高点，然后在角化龈内再向近中水平延长 1cm。翻起全厚的前庭沟瓣，分离至颏神经后避开颏孔作近远中向骨膜松弛切口。近远中向松弛切口贯穿了瓣的全长，作这一水平切口需用新的手术刀片。舌侧全厚黏骨膜瓣剥离至下颌舌骨肌线，然后，用钝性器械（Pritchard 剥离子）置于下颌舌骨肌肌膜相延续的结缔组织带（图 1）。该结缔组织带通常位于第一磨牙区，附着于舌侧瓣内侧，分布于前后 1 ~ 2cm，上下约 5mm 区域。钝性器械插入其下，向冠方轻柔提拉，将其肌附着与舌侧瓣剥离（图 2 和图 3）。然后行垂直骨增量术，混合骨移植材料使用钛加强的膨体聚四氟乙烯 Gore-Tex 膜覆盖（W.L.Gore）。骨移植材料由矿化的同种异体骨（Puros，Zimmer）与刮骨器（Safescraper，Meta）取自外斜线的自体骨 1：1 混合而成。

使用麻花钻预备种植窝，下颌管上方用 OT4 超声骨刀刀头（Piezosurgery，Mectron）完成预备。

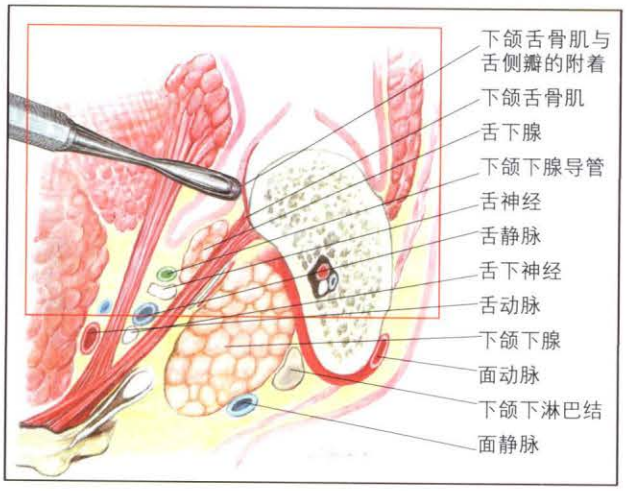

图 1 剖面图为第一磨牙区下颌舌骨肌在舌侧瓣的附着及邻近区域解剖结构

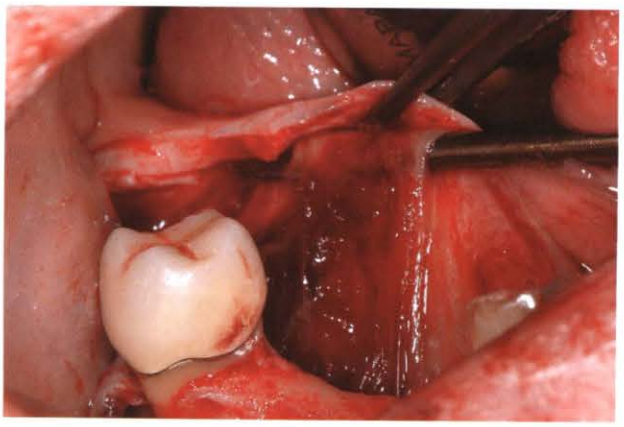

图 2 用钝性器械轻柔地冠向提拉分离下颌舌骨肌与舌侧瓣的附着

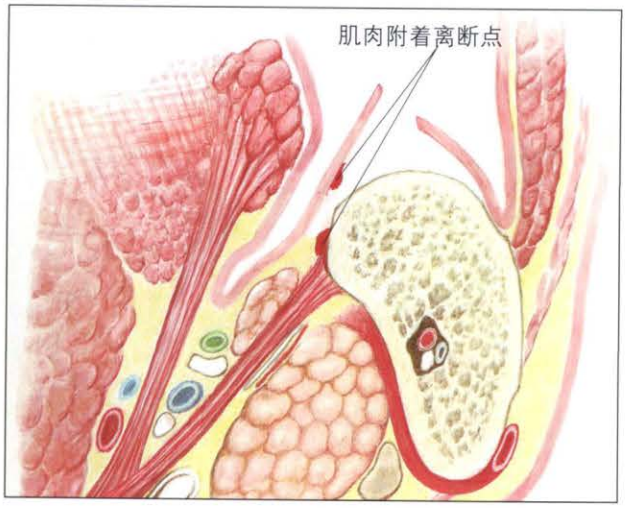

图 3 剖面图示意第一磨牙区下颌舌骨肌与舌侧瓣的附着被离断后

植入种植体（Spline Twist and Tapered Screw-Vent，Zimmer），种植体高于原有骨面部分为垂直骨增量的高度（图4）。用OP5超声骨刀刀头在皮质骨上钻数个孔，植入混合骨移植材料，修整Gore-Tex膜并用固位钉（Micropin，Omnia）从舌侧和颊侧将其固定。检查黏骨膜瓣的张力和瓣移位是否能完全关闭植骨区。双层缝合创口：水平褥式缝合使瓣下结缔组织紧密接触；其上再间断缝合数针（Gore-Tex CV5，W.L. Gore）（图5）。

口服阿莫西林／克拉维酸钾（875+125mg）和布洛芬（600mg）1周，每天2次。嘱患者用0.2%氯己定溶液漱口，每天2次，并避免在术区机械性地去除菌斑直至拆线。10～12d后拆线。术后每隔15d复诊一次，检查创口愈合进程，确认术后愈合期创口闭合情况。创口成功初期闭合的标准是：植骨术后至少6个月生物膜仍完全被覆盖。如果膜暴露则视为创口未能初期闭合，为本研究的失败病例。

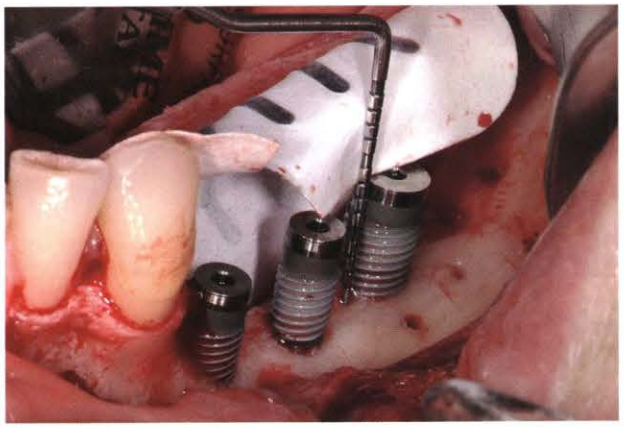

图4 种植体植入后高于骨面8mm。膜已固定于舌侧，可见皮质骨已钻数个孔

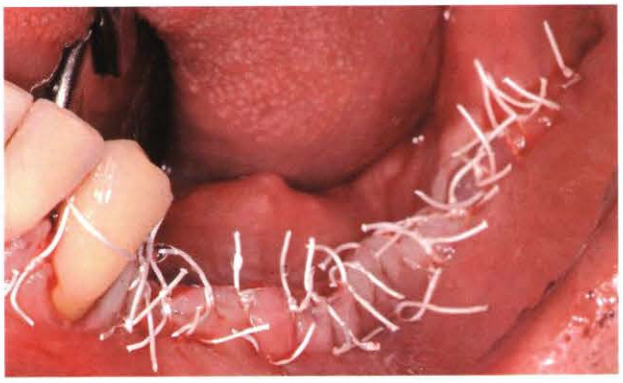

图5 植骨区双层缝合关闭软组织瓣

2.2 统计分析

用卡方检验分析本研究得到的非参数数据（SPSS 16.0，IBM）。

3 结果

本研究共行69个下颌后牙区的垂直向GBR，植入187颗种植体。种植体周围需要垂直再生的骨高度范围为1.1～12mm（平均5.2±1.8mm）。根据每个区需要增加的最大垂直骨高度进行分类，如表1所示。整个观察期内无失访病例。冠向移位舌侧瓣均可完全和无张力地封闭全部69个骨增量区。术后无出血及神经感觉异常。整个研究中64个区未发现局部不良反应或全身副作用。有4个区尽管瓣保持良好的初期闭合，但在术后前两周仍发生了骨增量区感染迹象（肿胀和溢脓）。这些感染病例的生物膜和种植体均同期取出（总失败率为5.8%），其中3个区为吸烟者（吸烟组失败率为11.1%，不吸烟组失败率为2.4%）。吸烟组的高失败率在统计学上有显著性差异（$P < 0.001$）。

所有病例在整个愈合期未出现生物膜暴露（图6）。术后6个月，取出膜，种植体连接愈合基台（图7和图8）。

4 讨论

引导骨再生（GBR）技术可以进行水平和垂直方向的骨增量并成功地植入种植体，该技术开展已超过15年。有严格的文献资料支持这一成功的技术。手术的关键是要保障整个愈合期内组织瓣的初期闭合。对软组织瓣的处理须满足以下两个要求：组织瓣必须完全且无张力地关闭骨增量区；处理组织瓣要保证邻近解剖结构的安全。

关于软组织的处理虽已有大量研究，但多数关注于腭侧瓣的处理。在下后牙区引导骨再生术中，舌侧瓣冠向移位是必要的，已有许多报道。全厚黏骨膜瓣剥离至下颌舌骨线下方后，轻柔地近远中向

表1 手术区所增加垂直骨高度的分布

垂直骨再生高度	手术区数
＜3mm	0
3～6mm	42
6.1～9mm	24
＞9mm	3
总计	69

图 6　术后第 6 个月，创口愈合完好，软组织健康

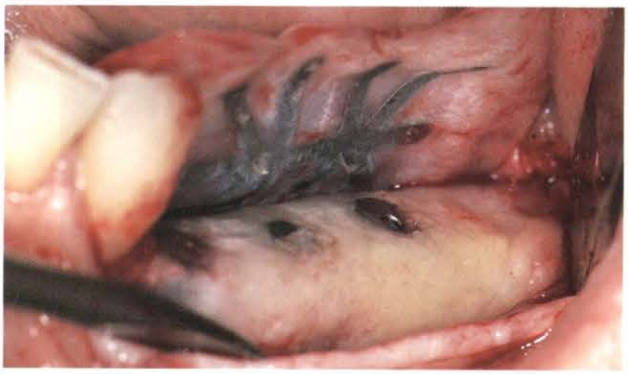

图 7　当取生物膜时，膜稳定完整地附于嵴顶。新生的骨组织已覆盖种植体，完全占满被膜分隔的空间

图 8　已上愈合基台种植体的殆面观：牙槽嵴恢复理想的高度和厚度

切开骨膜使舌侧瓣向冠方推进。这种方法虽然有效，但对于没有经验的术者，有损伤口底精细解剖结构的可能。本研究中舌侧瓣改良冠向推进技术的基础是对舌侧瓣及磨牙区瓣下方肌肉结构的分离。从解剖结构来看，下颌舌骨肌的后部附着于磨牙后垫下方的舌侧粗隆。另外，在磨牙区，它与下颌骨黏膜紧密贴合；在前磨牙区，其附着随即下降至更低的位置，与前方起始处形成明显的台阶。这些解剖提示在磨牙区下颌舌骨肌与舌侧黏膜的紧密附着是限制瓣向冠方推进的重要因素。因此，磨牙区剥离下颌舌骨肌与舌侧瓣的附着增大了舌侧瓣冠向的移动，大大增加了其活动性（图 9）。将钝的器械插入与下颌舌骨肌膜相延续的结缔组织，用轻柔的力量向冠方分离下颌舌骨肌和舌侧瓣的附着，避免损伤局部解剖结构（如舌神经，舌动脉，舌下腺）。此外，如前所提及，考虑到保护口底解剖结构，操作时须注意舌侧瓣剥离仅至下颌舌骨肌线而不深入其下。

本研究中所有病例舌侧瓣均保持初期闭合。4 个早期感染病例可能是因为术中混合植骨材料被带有细菌的唾液污染所致。此外，文献数据证实吸烟是重要的风险因素，可影响骨再生的效果。

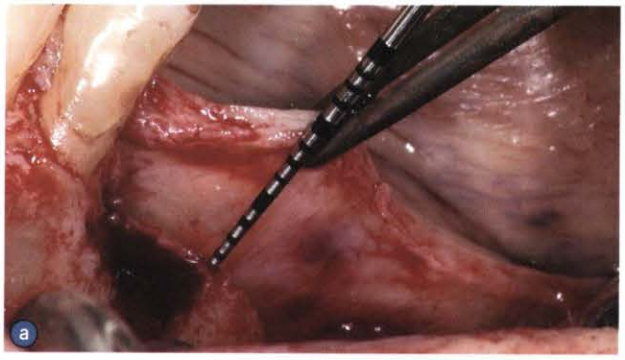

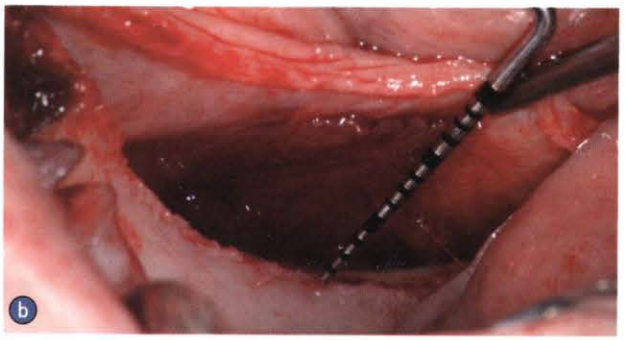

图 9　a. 全厚舌侧瓣剥离至下颌舌骨肌线后，瓣冠向移位并在瓣近中测量其长度（10mm）；b. 同一全厚瓣剥离至下颌舌骨肌线后，瓣冠向移位并在瓣远中测量其长度（15mm）

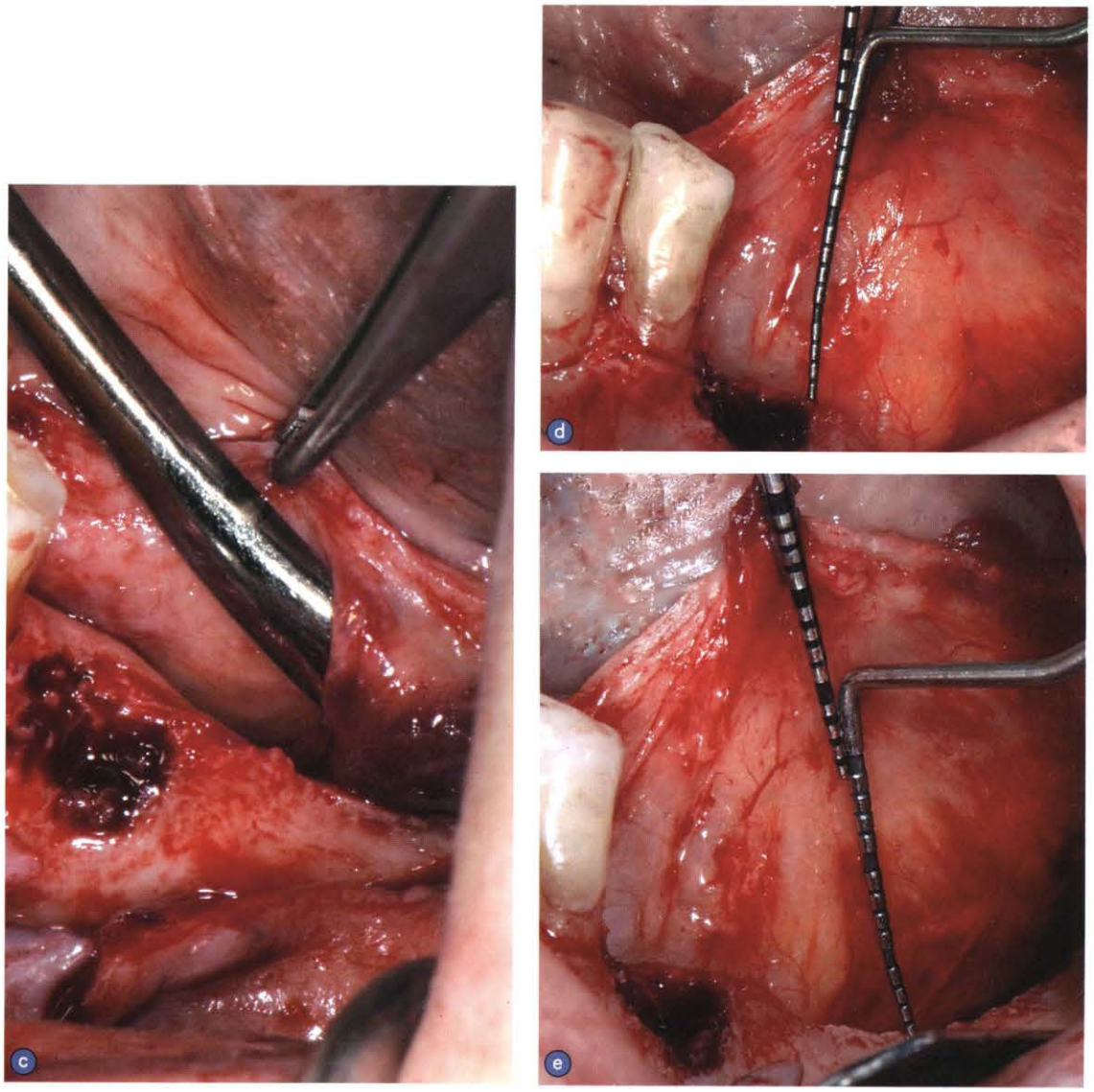

图 9 c. 用钝性器械冠向轻柔提拉分离肌肉与瓣的附着; d. 分离肌肉附着后增加了近中冠向移位长度(19mm), 对比图 9a(基线); e. 分离肌肉附着后增加了远中冠向移位长度 (29mm), 对比图 9b (基线)

5 结论

作者通过系列病例，介绍了在引导骨再生术中应用一舌侧冠向推进瓣的改良技术。应用上述的舌侧瓣外科处理技术，所有病例在术后 6 个月的观察期中软组织瓣 100%达到初期闭合。此外，这种舌侧瓣移位的外科处理技术安全可靠。它使用钝的器械和仅剥离至下颌舌骨线减少了损伤口底精细解剖结构的潜在可能性。