译文

临床病例报告：上颌侧切牙畸形腭侧沟伴开放性根尖孔的治疗

Management of a maxillary lateral incisor with a palatogingical groove and open apex — a case report

Sumit Singla, Ida de Noronha de Ataide, Marina Fernandes

原载 ENDO (Lond Engl), 2010, 4(4):267–272.(英文)

俞 艳 译 于金华 审

摘 要

牙周－牙髓联合病变的治疗本身就有一定难度，如果再伴有一些发育上的异常，则治疗会更加复杂。本文是一例病例报道，上颌侧切牙畸形腭侧沟，伴根尖孔开放、窦道和严重的骨吸收。这些发育异常的牙齿以往多被拔除。但是随着新型材料的出现（如MTA和骨移植材料）及相关治疗技术的发展，这类牙齿现在都可以保留。对该病例，畸形腭侧沟可通过根面平整术消除，用MTA在根尖形成根尖填塞封闭根尖孔。治疗后随访1年，患者无症状，X线片显示病变逐渐愈合。

牙髓和牙周疾患可导致50%以上的牙齿丧失。如果牙周问题是由于发育异常所致，治疗难度将更大。常见的发育异常之一便是波及牙冠或局限于牙根的畸形根面沟，最常发生在上颌切牙的腭侧根面区。这种异常有很多名称，如畸形腭侧根面沟、根面异常、畸形腭侧沟、畸形远中舌沟、畸形舌侧根面沟和冠根贯通沟。关于这些沟槽形成的原因有很多假说。目前普遍认为这些沟槽的形成可能是由于成釉器和Hertwig上皮根鞘内折叠或者试图发育成另外一个牙根所致。畸形腭侧沟主要发生在上颌侧切牙，发病率为2.6%。在上颌中切牙的发病率为2.0%，其中有1.6%发生在唇侧。

Goon等将畸形腭侧沟分为三度:轻度，牙冠至釉牙骨质界轻微的凹陷;中度，越过釉牙骨质界直至根方的浅型凹陷;重度，严重的深凹陷贯穿整个牙根，形似形成另一单根。这些沟槽易堆积牙菌斑，导致牙周组织破坏，也可通过侧副根管导致牙周-牙髓联合病变。治疗和预后取决于沟槽的深度。牙本质成形术可以用于治疗浅型沟槽，但更深的沟槽则需要进行复杂的牙周手术治疗。本例描述的是上颌侧切牙畸形腭侧沟伴严重根尖周骨吸收及窦道的治疗过程。

1 病例报告

女性患者，20岁，无明确的患病史。主诉12牙溢脓松动6个月。自述10年前有牙外伤史，患牙无疼痛。临床检查见12唇侧牙龈窦道（图1），畸形腭侧沟（图2）。患牙松动Ⅲ度，伴垂直向松动。腭侧龈沟处溢脓，牙周袋普遍探诊深度6～7mm。12牙周探诊深度为唇侧6mm、腭侧4mm，伴3～4mm的

译者单位 南京医科大学口腔医学院牙体牙髓科
江苏省南京市汉中路136号

图1 治疗前唇面观：牙12处见窦道开口（箭头所指）

图2 治疗前腭侧观：牙12见畸形腭侧沟

牙龈退缩。患牙无龋，无修复体。热诊及牙髓电活力测无反应。X线片显示根尖周病变，开放性根尖孔，骨吸收达根尖1/3（图3）。窦道内插入牙胶尖显示窦道来自患牙12（图4）。

由于畸形腭侧沟可双侧同时发病，因此，我们对22也进行了临床和X线检查，未见异常。诊断:12重度牙周炎伴慢性化脓性根尖周炎。

将患牙12用钢丝夹板固定（图5），橡皮障隔湿，印模材料进一步加固（图6）。开髓，X线片确定工作长度。由于根管细小，用小号H锉疏通根管，预备至标准器械80号，5.25%次氯酸钠冲洗。根管内纸捻干燥，封氢氧化钙糊剂。7d后复诊，患者无自觉症状，窦道愈合。根管内氢氧化钙制剂用H锉清除，次氯酸钠反复冲洗。MTA填塞根管根尖处，厚度为3～4mm。根管内放置一潮湿棉球，暂封材料封闭开髓洞口。24h后，确认MTA放置妥当，用冷测

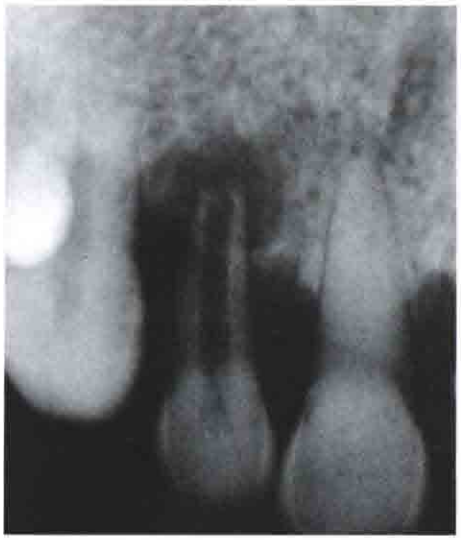

图3 治疗前根尖片示根尖孔开放，有明显的水平型骨丧失

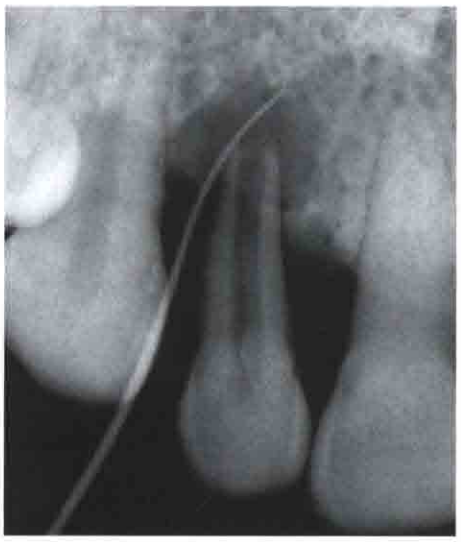

图4 牙胶尖辅助确定窦道路径

图5 放置钢丝和复合树脂夹板

压法将牙胶尖和Sealapex糊剂严密充填剩余管腔，开髓洞口用玻璃离子充填。术后X线片显示根管内充填严密（图7）。

患者1周后行牙周翻瓣术。翻开12唇腭侧全厚黏骨膜瓣，见近中及腭侧进行性根尖周骨吸收。搔刮骨吸收区，去除肉芽组织，平整根面，用球形金刚砂钻针对畸形腭侧沟行牙本质成形术。骨破坏区用Ossifi材料填塞，全厚黏骨膜瓣复位缝合。术后1周拆线，愈合良好。

嘱患者在术后1、3、6、12个月复诊。术后1个月，无渗出，探诊不出血。术后3个月探诊深度明显减少（图8）。术后12个月，拆除唇侧夹板，在腭侧放置永久性钢丝复合树脂夹板（图9）。术后12、18个月的X线片可见愈合良好（图10，图11）。

图6 放置印模材料，加强橡皮障隔湿效果

图7 术后即刻X线片

图8 治疗后3个月，唇侧牙周袋深度减少

图9 12个月后，腭侧放置永久性复合夹板

图10 治疗后12个月X线片

图11 治疗后18个月X线片

2 讨论

畸形腭侧沟是罕见的发育缺陷，类似于牙内陷，可导致牙齿罹患严重的牙周疾病。畸形腭侧沟是由成釉上皮内折叠造成，而牙内陷则是一具有圆形开口的内凹。畸形腭侧沟的形成过程类似于一个额外牙根的发育过程。畸形腭侧沟一直延伸至根尖部是极其罕见的，但其临床意义是显而易见的，因为这样的沟槽可导致牙周-牙髓联合病变。

单纯畸形腭侧沟的出现并不能成为牙周-牙髓联合病变的病因。如果上皮附着是完好的，多数情况下牙齿和牙周组织仍然健康。一旦上皮附着丧失，沿着腭侧龈沟即可形成牙周袋，进一步可导致根尖周病变。这种上皮附着丧失可由牙龈炎症造成，亦可由牙髓病变引起。牙髓炎症沿着沟槽由根尖向冠方发展，导致原发性牙髓炎症和继发性牙周病变。反之，沟槽部位的牙菌斑堆积可引起牙龈炎症，继而导致牙周组织破坏和附着丧失。之前，许多牙齿因为此类牙周-牙髓联合病变而被拔除。对于轻度沟槽，刮治和皮瓣根向复位等保守治疗方法预后良好。但沟槽较深时，这类治疗往往注定会失败。

畸形腭侧沟的充填材料有很多，如复合树脂、银汞合金、玻璃离子粘固剂等。本病例中，沟槽浅并且延伸至根尖（Goon分类属中度）。运用蝶形手术方法消除沟槽（不需要使用其他修复材料）。蝶形手术是利用切割和抛光工具消除沟槽，这种方法对于消除浅碟形沟槽很有帮助。沟槽附近的牙本质经常发育不良。畸形腭侧沟作为牙菌斑龛，可促进牙周组织的破坏，当微生物渗透至根尖部位可导致牙髓组织坏死。

本例患者罹患广泛性重度牙周炎，可能是由于牙12的畸形腭侧沟加剧了该区域的牙周病变。另外，以往的牙外伤也可致牙髓活力丧失，从而导致牙根未发育完全，成喇叭口状（图3）。从疾病角度分析，牙髓和牙周组织都需要治疗，需同时进行根管治疗和牙周翻瓣术（包括肉芽组织的刮除和根面平整）。在根管治疗过程中，由于夹板的存在使患牙的隔离比较困难，所以，采用印模材料加强橡皮障的隔离效果。由于根尖孔是开放的，使治疗变得更加复杂。本例使用MTA将根尖孔封闭，剩余根管用牙胶尖和封闭剂严密充填。

骨移植材料Ossifi可促进骨再生，用于治疗进行性根尖周骨破坏。Ossifi是由羟基磷灰石和β磷酸三钙组成的一种新型材料，具有良好的生物相容性和骨诱导作用。

为了稳固牙齿，本例患牙12用钢丝-复合树脂复合夹板固定了12个月。此后，由于患牙仍然存在很严重的水平型骨丧失，于是在唇侧夹板拆除后，在腭侧放置永久性钢丝-复合树脂夹板。在根管和牙周手术治疗后3个月，患牙12唇侧的牙周探诊深度由6mm减至3mm，腭侧的牙周探诊深度由4mm减至2mm。在18个月后的随访X线片上，可见根尖完全骨愈合，但仍需更长时间的随访观察。

3 结论

虽然畸形腭侧沟很罕见，但由于此类沟槽可以导致牙髓牙周联合病变，因而其临床意义较显著。谨慎的诊断和娴熟的治疗尤为重要。