临床病例报告

不翻瓣方式前牙美学种植的风险与优点：病例报告

Risk Versus Gain in the Flapless Immediate Approach for Anterior implant Esthetics: Case Reports

Stefan Paul, PD Dr med dent

原载 Eur J Esthet Dent 2007;2(1):14-27(英文)

陈 波 译

摘 要

成功的美学前牙种植仍主要取决于能够保存或重建起来的软组织协调自然的程度。很多保存或增量软硬组织外形和体积的技术已经被描述，尤其在上颌前牙美学敏感区域。但是其可预期性不同。本文结合几个病例阐述可以提高临床预期性的一些临床方法。

上颌前牙区牙齿缺失后常常伴随着软硬组织的丧失。在1颗或多颗牙齿缺失后最初4个月，这种吸收最为明显。这种情况下，重建软组织美学的预期性不确定，难以获得理想自然的效果。

如果需拔除的患牙病因是外创或局限性的根尖感染，那么软硬组织的外形和量通常很完整。这种情况下，拔牙后无论是延期种植、延期种植即刻修复或即刻种植即刻临时修复都是可行的。

尽管即刻种植即刻临时修复得到越来越多的关注，但即刻种植延期修复似乎仍是最常采用的技术。要想获得可接受的美观效果，其临床可预期性似乎很高，但即便如此，也难以获得像理想的天然牙列那样的临床效果。本文描述如何在拔牙后采用即刻种植、即刻临时修复获得类似理想天然牙列那样的组织形态。

译者 北京大学口腔医学院种植科
北京海淀区中关村南大街22号 100081

临床步骤

适应证的选择最为重要。下面展示的临床病例为外伤后牙折或其他创伤因素导致牙折，至少牙根部分还在骨内，没有感染或感染轻微，牙槽嵴骨壁基本完整，表面覆盖软组织外形理想。我们一般可能认为这些病例容易治疗，但保存完美自然的软硬组织外形，特别是预防唇侧软组织的退缩，实际上对临床医师来说是一个很大的挑战。下面的病例描述了我们采用的临床处理步骤。

病例1

这位29岁的女性患者因外伤右上中切牙牙折（图1、图2）。软组织看起来是中等厚度生物型，龈缘轮廓为高弧形。种植体植入后（图3）马上行即刻临时修复（图4～6）。6个月后永久修复，氧化铝全瓷外冠（图7～9）。保存下来的软组织和天然邻牙形

态一致，没有退缩的迹象。在牙槽嵴唇侧缘突出的部位，组织可见轻微的灰色变色，与治疗前情况一致（图10）。治疗结果非常美观，可预期性很高，而且在整个治疗过程中对患者的创伤很小（图11～13）。

图1　正面观，右上中切牙牙折

图2　咬合面观，显示唇侧软组织外形和轮廓

图3　拔牙后即刻植入种植体

图4　种植体植入后即刻临时修复

图5　临时修复体穿龈部位唇侧和腭侧为凹形轮廓

图6　手术后即刻X线片

图7　未见软组织退缩

图8　唇侧软组织没有显示量的丧失

图9 氧化铝基底冠上瓷贴面(Procera氧化铝冠,Nobel Biocare)

图10 永久修复体粘接2个月后情况。注意高弧形龈缘轮廓和龈乳头都得到了保存，没有退缩的迹象。与治疗前形态一致

图11 咬合面观，显示唇侧软组织外形与治疗前一致

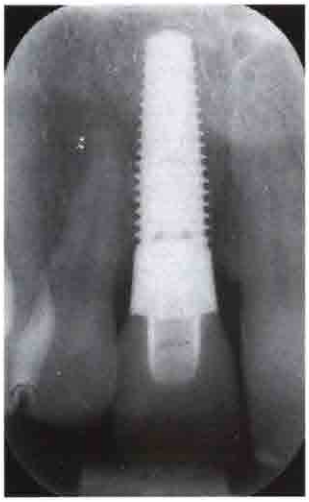

图12 种植体植入8个月后，X线片显示种植体-骨结合界面稳定

图13 种植体支持的修复体与相邻牙列非常协调。(a)右侧观 (b) 左侧观

病例 2

20岁女性患者，要求修复右上中切牙。软组织为薄－中厚型生物型，龈缘轮廓为中弧形。7年前牙冠折断，牙根仍留在牙槽骨内（图14）。术前在局麻下明确唇侧骨板的存在。拔除牙根后即刻植入种植体，即刻临时修复(图15～17)。永久修复体是氧化锆基底冠表面饰瓷（图18～20）(Procera 氧化锆冠，Nobel Biocare)。最终的临床结果显示，从软组织色泽形态来看，种植体支持的修复体与相邻牙列协调一致（图21～23）。

图14 治疗前，显示软组织为薄-中厚型生物型，龈缘轮廓为中弧形。7年前牙冠缺失。近中龈乳头比较完整，但远中龈乳头有退缩。(a) 正面观 (b) 咬合面观

图15 拔牙后即刻植入种植体。注意种植体植入位置很浅

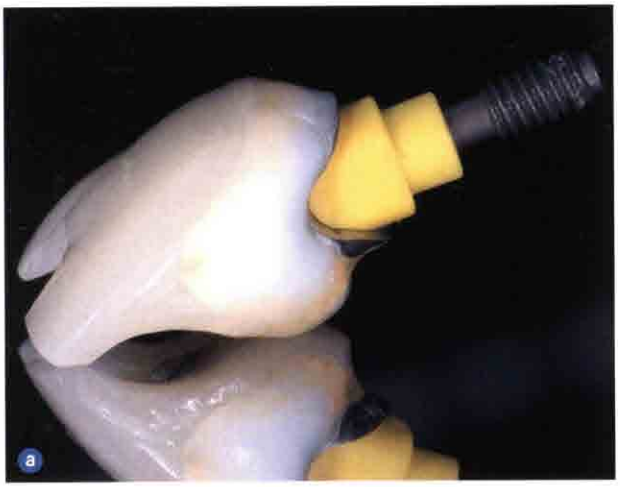

图16 手术结束后，安放颈部为凹形的临时修复体。(a) 下方的镜面显示颈部外形为凹形 (b) 修复体就位

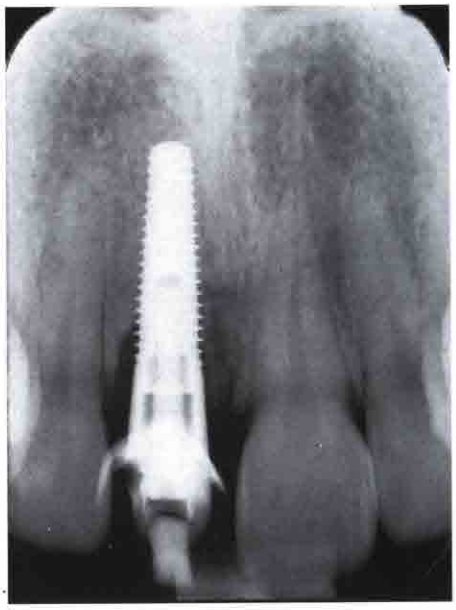

图17 术后即刻X线片显示种植体和骨壁之间的间隙，在远中尤其明显。没有植入骨代用品

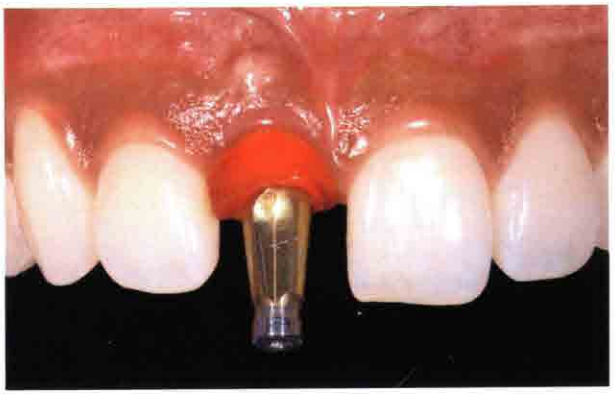

图18 6个月后，个性化印模桩取模，制作永久修复体

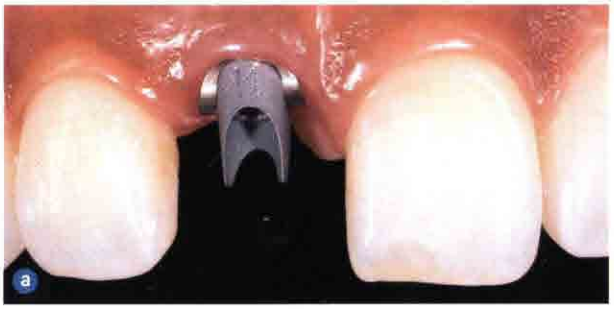

图19 钛基台（a）上制作氧化锆基底冠（b）

图20 显示完成的牙冠，饰瓷烤塑在氧化锆基底上

图21 最终修复体戴入后8个月，修复位点的软组织颜色与相邻天然牙协调一致。近中龈乳头没有退缩，龈缘最高点处也没有退缩，远中龈乳头和治疗前一样，不太丰满

图22 最终修复8个月后（种植体植入后14个月），X线片显示在种植体植入后起初存在的远中缺损间隙已完全骨愈合，近中有少许的骨改建

图23 腭侧螺丝孔用树脂封闭

病例3

36岁男性患者，左上中切牙局限性急性感染，桩冠修复体松动（图24～25）。右上中切牙也显示牙龈边缘炎症迹象。X线片显示骨吸收（图26）。在拔除左上中切牙后，采用拔牙窝保存技术（图27～30）。右上中切牙也被拔除，即刻植入2个种植体，然后即刻临时修复（图31）。种植体植入后4个月软组织和硬组织愈合成熟（图32～33）。但是，最终的美学效果可能无法达到病例1和病例2所展示的理想水平。

图 24　左上中切牙牙冠松动，近中龈缘显示有出血点

图 25　2 个中切牙位点都显示良好的唇侧牙槽嵴外形

图 26　X 线片显示左上中切牙牙根近中骨密度降低，提示垂直向牙折

图 27　拔牙后 1 周，采用拔牙窝保存技术植入骨代用品和可吸收膜，没有进行软组织移植

图 28　拔牙窝保存技术 3 周后已有初步迹象显示龈乳头高度降低，唇侧软组织外形有塌陷（a）正面观，（b）咬合面观

图 29　拔牙窝保存技术 2 个月后渐进性软组织退缩（a）正面观（b）咬合面观

图30 拔牙窝保存技术4个月后，组织退缩到一个稳定的水平（a）正面观（b）咬合面观

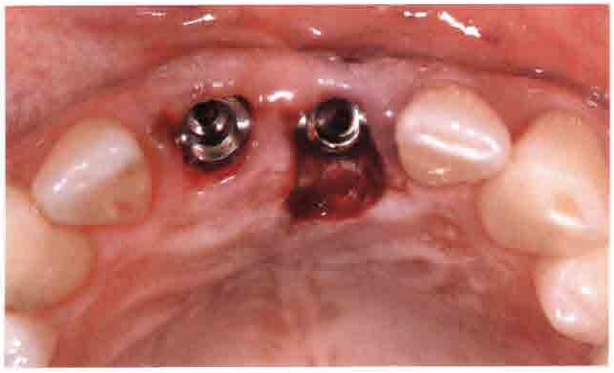

图31 植入两颗相邻种植体，右侧中切牙采用带蒂软组织瓣，从腭侧折叠到唇侧

图32 种植体植入后4个月，唇侧软组织外形看起来令人满意

图33 种植体植入后4个月，X线片显示种植体的位置和种植体骨结合界面都令人满意

病例4

69岁女性患者，因外伤右上中切牙冠根折，右上侧切牙冠折（图34）。中切牙显示很深的垂直向牙折，需要拔除，而根管治疗后的侧切牙牙根还很完整。中切牙即刻种植，手术后即刻临时修复（图35～36）。侧切牙也进行了临时修复。6个月后，种植体和侧切牙都进行了金属烤瓷永久修复（图37～42）

图34 外伤致右上中切牙深的垂直折裂，相邻侧切牙牙冠也发生冠折

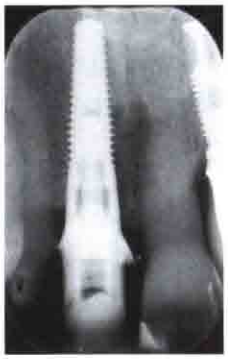

图 35　X 线片示右上中切牙拔除，即刻植入种植体

图 36　手术后种植体和相邻侧切牙都即刻安放临时修复体

图 37　6 个月后，种植体周围组织结合成熟，制取印模

图 38　2 个金属烤瓷永久修复体，种植修复体可见腭侧螺丝孔

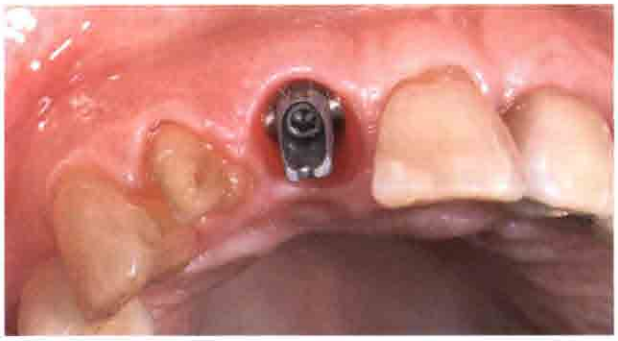

图 39　内连接钛基台用 35Ncm 扭矩拧紧

图 40　最终粘接后的 2 个牙冠，显示软组织结合非常自然，没有退缩迹象

图 41　腭侧观，2 个牙冠修复体和前牙牙弓形态协调

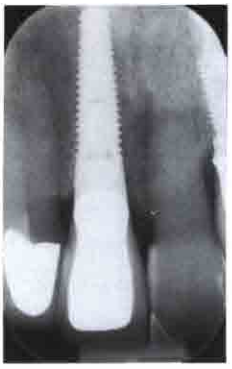

图 42　永久粘接后的 X 线片，显示良好的骨 - 种植体结合，骨改建非常微小

讨论

在选择即刻种植 - 即刻临时修复前应考虑：

* 种植体、骨壁之间的水平间隙处理
* 种植体和临时修复体界面处的穿龈轮廓形态
* 需要一定的种植体初期稳定性
* 咬合概念
* 感染控制

根据文献，如果种植体与骨壁之间的水平间隙>2mm，建议采用骨移植材料，最好混合自体骨。但种植体植入拔牙窝后最常见的情形是水平间隙<2mm，除了术后7天抗生素应用以外，不需要其他治疗。病例1、2、4支持这个临床概念。

种植修复体界面处的穿龈轮廓应为凹形，这和早期的观念不同。这种形态设计为术后龈缘部位软组织的肿胀提供了空间。而且，如果修复体穿龈轮廓为扇贝形，可以引导术后龈乳头的愈合，为龈乳头的诱导生长提供容纳空间，使其达到期望的效果。这样甚至可以预防种植体植入1年后常见的1mm的唇侧组织退缩。

即刻种植时，种植体初期稳定性至少35 Ncm才可行即刻临时修复。根据作者本人的经验，即使种植体植入时只有20 Ncm的扭矩，如果运用适当的技术，也不会出现种植体的脱落。但是，这种情况下，更要注意咬合设计。至少在8周内种植体支持的即刻临时修复体在正中殆位以及非正殆位都不能负荷。

众所周知，根据常规医学处理原则，只有在没有感染的情况下才可以植入种植体，尤其是即刻种植。但根据作者的经验，下列的临床情形应区别对待：

1.垂直根折，感染水平为低到中度，没有任何脓肿生成的迹象，可能有非常局限的探诊深度增加。后者可能提示拔牙窝局限性骨缺损，通常骨缺损呈陡V型。

2.只有在X线片上显示的根尖肉芽肿，但没有任何临床感染迹象。

对于这种轻度炎症的临床情形，至少在拔牙前和种植体植入前一天应用抗生素。尽管即刻种植、即刻临时修复的方式可能存在风险，但前面描述的即刻方式可以为边缘软组织提供即刻支持，从而最大程度保存现有组织的高度和体积，组织没有退缩或很少退缩。

结论

通过这些病例报告，阐述如何采取一些临床细节处理，以改善位点处的局部情况，进行即刻种植和非功能负荷的即刻临时修复。12～18个月的结果显示效果良好，没有软组织退缩或很少软组织退缩，而文献报道通常会有牙龈退缩。但是，我们描述的治疗仅限于有经验的临床医师才可以进行，而且这种治疗的可预期性仍待进一步研究证实。

感谢

作者感谢已故的Peter Schärer，他是一个非常了不起的教师，具有非凡的远见卓识，为口腔医学口腔种植做出了卓越贡献。作者还特别感谢Nicholas Pietrobon牙科技师，感谢他为本文中展示的病例所进行的非常漂亮的修复。

《复制义齿》

16开，全彩铜版纸印刷，定价：120元。由中日两国知名的口腔临床专家联合编撰而成的实用专著，已经在全国出版发行。作者从"义齿与习惯"的观点论述了义齿和口腔状况的关系，复制义齿的意义、用途及要点，设计和制作中的关键，以及复制义齿的保养和义齿上菌斑的控制等方面的内容，并通过对典型病例分析，结合大量精美图片，使口腔医师和医学生全面深入地了解复制义齿在口腔治疗中的应用。本书实用性、指导性强，适合口腔医师、技师和医学生阅读。

购书方式：北京市复兴路22号甲3号，人民军医出版社国际口腔医学出版中心
张怡泓（收），邮编：100842，E-mail：zhangyihong@pmmp.com.cn