根管内增强纤维在儿科的应用:病例报告

Intracanal reinforcement fiber in pediatric dentistry: A case report
Rachel de Oliveira Rocha, Lucimara Teixeira das Neves, Noely Regina Marotti, Marcia Turolla Wanderley, Maria Salete Nahás Pires Corrêa
原载 Quintessence Int 2004;35:263~268(英文).

吴南 译　赵玉鸣 校

摘要　本文介绍了一种使用间接树脂冠和根管内增强纤维来修复龋坏的上颌乳切牙的方法。每颗牙齿都先进行了根管治疗。使用根管内增强纤维的优点包括:树脂冠强度增加,透明,相对操作简便。另外,使用间接树脂冠能够获得很好的外形和美观,同时能够减少儿童的椅旁时间。间接树脂冠和根管内增强纤维在一名3岁女孩的使用以图示说明这一技术。

虽然龋病的患病率在近几十年有了显著的下降,但在婴幼儿龋病仍然是严重的问题。

由于龋病表现为强侵袭性,进展迅速,常常导致全口牙齿的大量破坏,使这些儿童的口腔治疗成为一个很大的挑战。这就是经典的儿童早期龋的病例,与频繁长期进食和暴露于致龋食物有关。

幼儿乳牙的破坏会导致咀嚼功能的降低,垂直距离的丧失,不良习惯的产生(如吐舌),心理问题和对生长发育产生影响。

重建乳牙的完整性直至其生理脱落的需求促进了许多技术和材料的改变和发展。在各种修复治疗的选择中,文献介绍过采用直接或者间接技术,使用预成冠,生物制品和树脂修复。在牙体破坏严重的病例,有必要进行根管治疗并配合使用根管桩或固位钉,为达到这一目的可以使用多种不同的材料,例如树脂,金属,生物制品和预成桩。

在乳牙使用螺纹钉和(形的正畸弓丝,10个月后经过临床和放射检查成功率为76.47%。

一个体外实验在乳牙使用螺纹钉,有固位装置的镍铬桩,生物制品桩,(形的正畸弓丝,Ribbond(Ribbond Connect, Kerr)作为根管内固位装置,然后用树脂充填,剪切强度实验显示近似的抗断裂数值。

最近被引入的树脂增强纤维能用于多种临床适应证,比如制作直接或间接法冠部修复的桩核,牙周固定,粘接修复,较大的树脂充填体的增强,根管内固定。这些纤维有适当的半透明性,适用于美观要求非常高的病例,因为当用于根管内固定的时候,他们能够隐藏在树脂结构的内部。

在市场上各种不同的纤维中,Ribbond有很多优点:操作简单,不会散开、碎裂和回弹,但切割后能保持伸展不变。

本研究的目的是介绍使用根管内增强纤维配合间接树脂修复,来恢复乳前牙的解剖形态和功能。

病史和口腔表现

译者 北京大学口腔医学院
北京海淀区中关村南大街22号　100081

图 1 龋坏上切牙殆面像

图 2 乳前牙术前片

图 3 第一乳磨牙充填,重建垂直距离后的乳前牙正面像

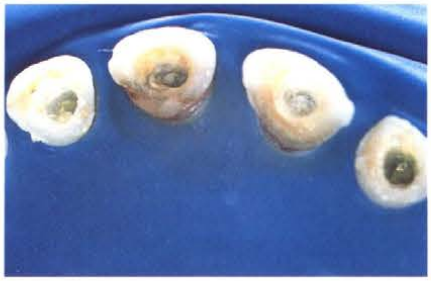

图 4 根管治疗后进行根管预备

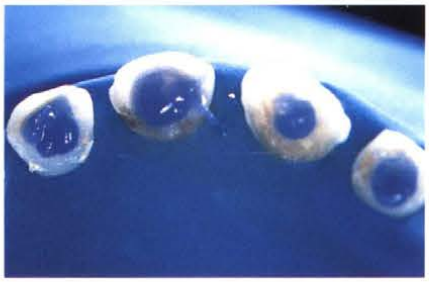

图 5 使用 37%的磷酸酸蚀根管 15 秒

图 6 插入增强纤维。注意纤维带的两端都要插到根管内

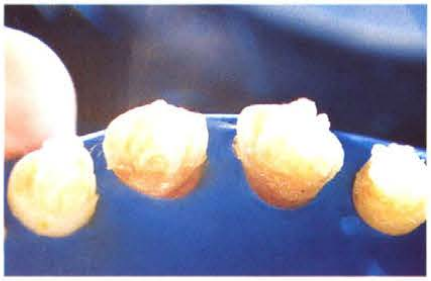

图 7 根管内增强完成后的腭面像

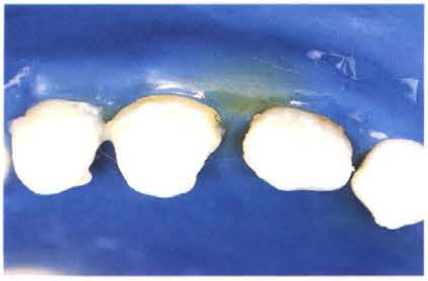

图 8 在增强纤维上充填树脂以做进一步的预备

图 9 非固位型预备的乳牙

37 个月的女孩下颌乳磨牙和上颌乳切牙严重龋坏,垂直距离丧失; 和长期奶瓶喂养不良习惯以及口腔卫生有关。对病人进行临床和 X 线检查以制定治疗计划。(图 1,2)

治疗

为了修复前牙必须重建垂直高度。因此逐步充填第一乳磨牙,在第二乳磨牙完全萌出时达到稳定(图 3)。

上颌乳切牙进行根管治疗, 然后在近颈 1/3 进行根管预备以便放置根管内固位体(图 4)。

选择 Ribbond 作为根管内固位体,它是 3mm 厚的聚乙烯,带状纤维。使用毫米牙周探针测量每个预备好的根管内的长度以得到每个牙需要的纤维带长度。切下一段纤维, 长度约为根管测量长度的 2 倍加上冠部核高度的 2 倍。根管使用 37%的磷酸酸蚀(图 5),然后用 Fill Magic Dual Cement (Vigodent 的双固化水门汀)充填。纤维带根据操作说明浸入牙本质粘接剂中(Scotch Bond,3M)。纤维折叠插入根管内,尖端折回朝向根管,尽可能用最大体积的纤维带充填根管内空间, 这样能够得到足够量的增强材料并减少粘接材料的用量 (图 6,7)。

纤维的冠部使用混合填料树脂完全覆盖, 没有任何部分暴露于口腔环境中, 这样就避免了由于颊侧液体浸润造成的降解(图 8)。不用制备固位型,洞斜面预备成

图 10 间接法制作的树脂冠

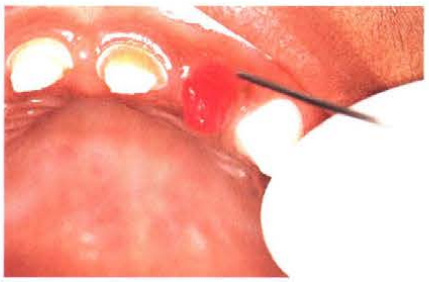

图 11 使用 37%的磷酸酸蚀预备体 15 秒

图 12 在预备体上涂布粘接剂

图 13 在树脂冠上涂布粘接剂

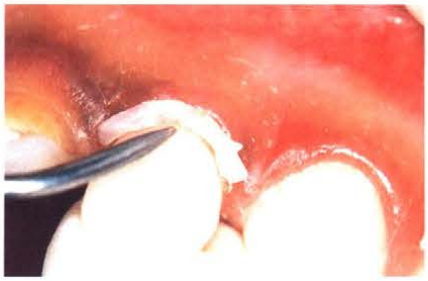

图 14 树脂冠粘接,光固化前去除多余的粘接水门汀

图 15 冠粘接完成

图 16 根管内增强,间接树脂冠粘接后 15 天的 X 线片检查

图 17 术前龋坏的上切牙正面像,伴有垂直距离丧失

图 18 前牙重建,恢复垂直距离 45 天后的正面像

圆钝的肩台型边缘(图 9),使用硅橡胶材料取印模。

在石膏模型上用间接法制作微填料树脂冠,使用 Helio Fill AP(Vigodent)树脂(图 10)。酸蚀(37%磷酸)之后在预备体和冠内部 (图 11)涂布粘接剂(Single bond, 3M),使用同样的树脂来粘冠(图 12~14)。

使用金刚砂钻针 (KG Sorensen) 和 Sof Lex Pop On discs(3M)修整,抛光,调整咬合(图 15)。

治疗原则

使用纤维作为根管内固位体配合树脂修复是修复大面积龋坏的上颌乳切牙的一种方法, 它能够增强较大体积的树脂并有足够的透光性和操作简便。而且间接树脂修复能够减少椅旁时间, 这对儿童牙科来说是比较理想的, 并能够更容易的恢复解剖形态和得到更满意的美观效果。然而,及时的临床和 X 线随访是重要的;同样重要的是患儿家长的配合, 对修复体进行适当的保护,包括口腔卫生和饮食习惯控制。

使用根管内增强纤维和间接树脂修复能够很好地恢复美观和功能,可以用于重建破坏严重的上颌乳切牙(图 16~18)。