Empress 全瓷冠的临床报道

Clinical Experience With Empress Crowns
Mauro Fradeani , Augusto Aquilano,
原载 Int Prosthodont 1997; 10: 241 - 247. (英文)

姚 玲译　冯海兰校

摘要　本文对运用 IPS Epress 压铸玻璃陶瓷系统修复单个前牙或后牙的 144 个冠进行了评价。这些冠修复时间最短 6 个月、最长 68 个月(平均 37 个月)。用 Kaplan - Meier 分析表明,这一阶段的预计成功率为 95. 35%。同时用美国公共健康协会的修正标准对冠进行评价,多数冠的颜色匹配、外形、边缘完整性、继发龋及边缘着色均达到 A 级。本研究结果表明,若严格遵循操作步骤,这种材料可被成功运用,尤其用在前牙区。

牙齿的美容修复包括几种可供选择的单个牙全冠修复方法。传统的金属烤瓷冠提供了最大的强度,但由于金属结构的存在,其透光性与天然牙齿完全不同。为满足患者日益增高的美观要求,近年来发展了多种全瓷材料。

为了保持与金属烤瓷冠相同的强度,一些全瓷系统,如 In - Ceram 系统 (Vita, Zahnfabrik, Bad - Sackingen, 德国)运用了高强度的氧化铝瓷核。与以前的铝系统相比,铝结晶的缩小提供了更好的美观效果,尽管核仍然相对不透明。In - Ceram Spinell 系统在增加透光性方面有显著改善。

然而,在可用的陶瓷系统中,玻璃陶瓷材料如 Dicor (Dentsply, York, PA),白榴石增强的 Optec HSP 玻璃陶瓷(美国, Thermocraft, Somerset, NJ),以及白榴石增强的 IPS Empress 压铸玻璃陶瓷 (Ivoclar, Amherst, NY),能保证优良的透光梯度,与天然牙体非常近似(图 1, 2)。Empress 系统在牙齿不着色及强度方面有显著优越性。

IPS Empress 是一种热压陶瓷,玻璃陶瓷铸块是由制造商部分预陶瓷化,然后在技工室加工完成的。使用表层涂色技术或逐层制作技术。根据制造商建议,后者主要用于制作前牙冠,而后牙修复采用表层涂色技术。

除蜡后,玻璃陶瓷压入预热的铸圈内。整铸瓷体需 1 050℃,逐层压铸技术要求 1 180℃,两者均要求 5bar 压力,维持 30 - 40 分钟。使用逐层压铸技术时,在基底结构上分别覆盖体瓷及釉瓷,最后上釉。而对于表层涂色技术,修复可直接由蜡型铸出。

Dong 等的一项研究指出,预陶瓷化的铸块 (74MPa) 在热压处理(126MPa)后其挠曲强度明显增高。热处理使 IPS Empress 的强度增至 182MPa,表层上釉时的灼烧使该材料的强度进一步增至 215MPa。体外磨耗试验发现,Empress 的耐磨性与釉质相当,其边缘完

译者:北京医科大学口腔医学院
北京海淀区白石桥路 38 号 100081

图 1 修复前戴有丙稀酸树脂冠的上中切牙外观

图 2 适宜的透光梯度使两个 Empress 修复体与整个牙列协调统一

表 1 修复体的牙齿类型分布

	中切牙	侧切牙	尖牙	前磨牙	第一磨牙	第二磨牙	合计
上颌	47	33	9	10	4	1	104
下颌	4	5	3	18	7	3	40
合计	51	38	12	28	11	4	144

整性亦为临床所接受，这就证实了临床和实验室的观察。

本研究的目的在于对 Empress 冠进行临床评价。

材料与方法

研究对象

研究群体包括 55 位患者（女 36 人，男 19 人，平均年龄 38.5 岁），在作者研究初始时共有 144 个冠。本研究不包括患有严重功能异常、牙周病、严重牙龈炎、口腔卫生差或龋患率高的患者。

根据患者牙周状况，患者在 3 到 6 个月内复诊，接受再次的口腔卫生指导。收入本研究的病例要求无炎症，无探诊出血。对于冠边缘位于龈下引起牙龈炎症的失败修复体，行冠延长术治疗后也列入研究对象。

表 2 修复体的牙位分布

	前牙	后牙	合计
上颌	89	15	104
下颌	12	28	40
合计	101	43	144

患者了解研究目的，并同意定期复诊检查。修复体包括 51 个中切牙，38 个侧切牙，12 个尖牙，28 个前磨牙及 15 个磨牙（表 1，2）。

90 个修复体（62.5%）对颌为天然牙，52 个修复体（36.1%）对颌为瓷牙，2 个冠（1.4%）的对颌牙为银汞合金修复的牙齿。所检查的 144 颗牙中，71 颗因龈下冠边缘侵入生物学宽度范围而需做冠延长术。从修复

开始到结束有 6 个月愈合期。108 个修复体基牙经过牙髓治疗,其余 36 个基牙为活髓牙。牙髓治疗后的牙齿有银汞合金或复合树脂充填,或有金桩核。

牙体预备

每个修复体的颜色深浅在牙体预备之前决定。用金刚砂钻针及手机沿牙体周缘备出 1.2 到 1.5mm 深的 90° 轴龈角,以保证最大的抗力型。

当牙龈结构呈现明显扇形时,需有深的槽式肩台,所有内角均应圆钝以避免粘固及行使功能时应力集中。后牙殆面保持 1.5mm 的最小厚度,上前牙舌侧保持 1.2mm 的最小厚度。在这一区域,建立良好的舌侧凹面,以提供前牙无咬合的正确解剖外形。预备体聚合度约在 5 - 10 度之间,由基牙长度决定。

每个修复体均需仔细选择龈边缘的位置。43 个后牙修复体中有 33 个为龈上边缘。这有利于取印模及边缘密合度的检查,并有利于维持牙周健康。

在前牙区,边缘置于齐龈处或稍伸入龈沟内。

对于齐龈及龈下边缘,用浸泡了止血溶液(Hemodent, Premier Dental Boducts, Norristown, PA)的#00 排龈线(Ultrapack, Ultradent, Salt Lake City, UT)排龈。采用龈上边缘的牙齿不用排龈。

去除排龈线后,用聚乙醚材料取终印模(Permadyne, ESPE, Norristown, PA),制作光固化树脂个别托盘(Palatray, LC, Kulzer, Wehrsheim, 德国),采用双剂型一次印模技术。用不可逆水胶体(Jeltrate, Caulk, Dentsply, Milford, DE)取对殆印模,记录殆关系,用面弓转移关系,将上颌模型固定于半可调殆架上(Denar Mark II, Denar, Anaheim, CA).

检查暂时性修复体的厚度以确定牙齿磨除量。对于前牙修复体,用聚硅酮牙片技术制作暂时修复体,以作为最终修复体的原型。所有冠由同一技工,按照制造商的说明及殆记录和轴面厚度制作。93 个冠用逐层压铸技术,51 个冠用表层涂色技术。

暂时修复体用不含丁香酸的材料(Freegenol, GC international, Scottsdale, AZ)粘固。去除暂时修复体后,用不含氟化物的牙齿清洁糊剂(Syntac, cleaning paste, Ivoclar, Amherst, NY)清洁牙齿。

以邻接触、殆关系、颜色明暗度匹配、外形及边缘密合度等评价各个冠。粘固前少量调殆,殆关系的最后检查留待粘固后。

粘固

每个修复体用 4.5% 氢氟酸(Porcelain Etch, Ultradent)酸蚀 2 分钟,水冲洗,干燥。随后涂硅处理剂(Monobond S, Ivoclar)并吹干。同时,将牙本质粘合剂(Syntac, Ivoclar)涂于基牙上。多数修复体用一种双固化的复合树脂水门汀粘固。69 个(48%)用 Dual(Ivoclar),70 个(49%)用 Variolink(Ivoclar)粘固剂粘固。多余的水门汀用刷子去除,并用牙线去除邻面多余材料。冠边缘涂布甘油凝胶,复合树脂水门汀用光照聚合,每侧 40 秒。粘固前龈沟内置入排龈线,以确保剩余的水门汀能完全从龈沟内去除。再次检查咬合关系。

有 5 个前牙修复体(3%)用磷酸锌水门汀(DeTrey Zinc, DeTrey/Dentsply, Weybridge, Surrey, 英格兰)粘固,以覆盖深色的基牙,取得合适的最终颜色。

评价

本项研究留取照片及数据资料。患者由作者复查,第一年间隔期为 6 个月,此后每年采用口镜、尖探针、X 线片及临床幻灯片检查;每一指定位置以无探诊出血作为确定有炎症的参数。对于失败的修复体,评估者尝试确定失败原因。

使用美国公共健康协会的修正标准,对最初时及随后复诊时的颜色匹配、边缘着色、继发龋、外形及边缘完整性进行评价(表 3)。用 Kaplan - Meier20 统计方法计算存留率。

结果

表 3 冠的临床评价标准

颜色匹配	A 级	修复体与相邻牙体组织的明暗度及透光性相匹配
	B 级	修复体与相邻牙体组织的明暗度及透光性不匹配,但其程度在牙齿明暗度变化的正常范围内
	C 级	修复体与邻牙的明暗度及透光性不匹配,其程度超出了牙齿明暗度变化的正常范围
	O 级	修复体只能利用口镜检查
边缘着色	A 级	与修复材料颜色及相邻牙体组织相比,无可见的边缘着色
	B 级	在修复体与牙体组织交界处有可见的边缘着色,但着色未沿修复体向牙髓方向渗透
	C 级	在修复体与牙体组织交界处有可见的边缘着色,且着色已沿修复体向牙髓方向渗透
继发龋	A 级	修复体周围无可见的深变色
	B 级	修复体周围有可见的深变色(但不直接与边缘凹面联系)
外形(磨耗)	A 级	修复体与存留的牙体解剖外形延续或稍扁平,可能被过度磨改。将探针侧面置于与修复体相切的位置,探针不与凹面线角的相对两点同时接触
	B 级	表面凹状明显。将探针侧面置于与修复体相切的位置,探针与凹面线角的相对两点同时接触。但牙本质或基底未暴露
	C 级	修复体有缺损,导致表面凹状明显,且牙本质和/或基底暴露
边缘完整性	A 级	探针由修复体表面划向牙体组织时不被卡住,或虽被卡住,修复体周缘无可见的裂隙
	B 级	探针被卡住,且修复体周缘有可见的裂隙,探针可探入裂隙,指示修复体边缘与牙体组织不密合。牙本质和/或基底未暴露,且修复体稳定不动
	C 级	探针探入裂隙,并探及釉牙骨质界

在最短 6 个月、最长 68 个月,平均 37 个月的期间内,对 144 个 IPS Empress 冠进行评价。

共有 101 个前牙及 43 个后牙修复体。复诊期间维持初诊时的牙龈健康状况,以无探诊出血为指标。

在 36 颗活髓牙中,有一例出现轻微的术后敏感,一个月后症状消失。144 个冠中有 5 例失败。2 例因复合树脂核断裂造成,而另外 3 例是由于瓷崩裂,其中一例为上中切牙,腭侧厚度为 0.9mm;另 2 例发生于下颌第二磨牙,有咬合面折裂(图 3)。这两个冠殆面平均厚度 1.5mm,其中一个最小厚度 1.2mm,另一个为 1.3mm。5 例中 4 例换用金属烤瓷冠。仅有一例为上中切牙,仍用 Empress 冠重新修复,并仍作为研究对象观察了将近 4 年。

用 Kaplan - Meier 方法,6 年后的估计成功率为 95.35%(图 4)。

前牙区有 2 例失败,后牙区有 3 例失败。Kaplan - Meier 分析结果表明,前牙区(尖牙到尖牙)与后牙区比较无显著性差异(图 5)。所有失败病例均为用 Dual 粘固的修复体,但 Kaplan - Meier 分析结果表明,这种粘接材料与 Variolink 并无显著性差异(图 6)。5 例失败病例中,3 个冠用逐层制作技术制作,2 个用表层

图 3 发生于下颌第二磨牙的折裂

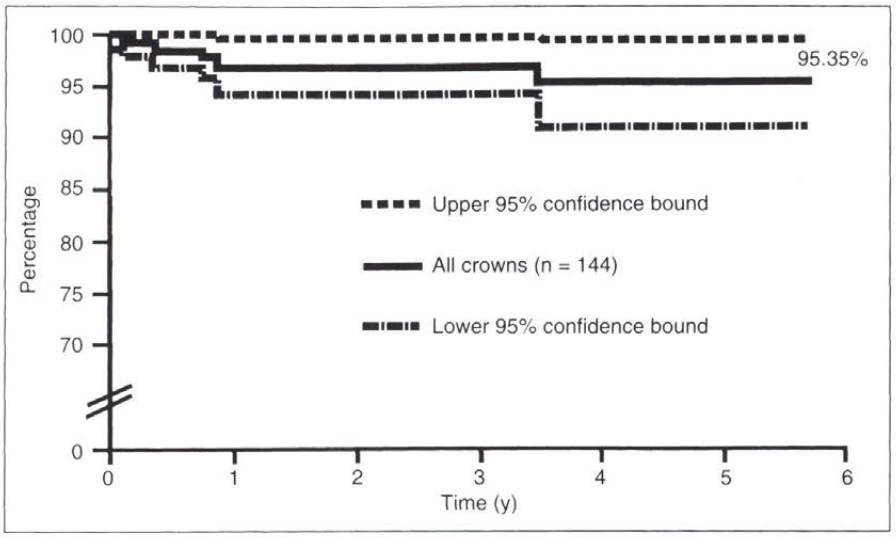

图4　144 个被测试冠 5.5 年 Kalan - Meier 存留曲线（95.35% 可信区间）

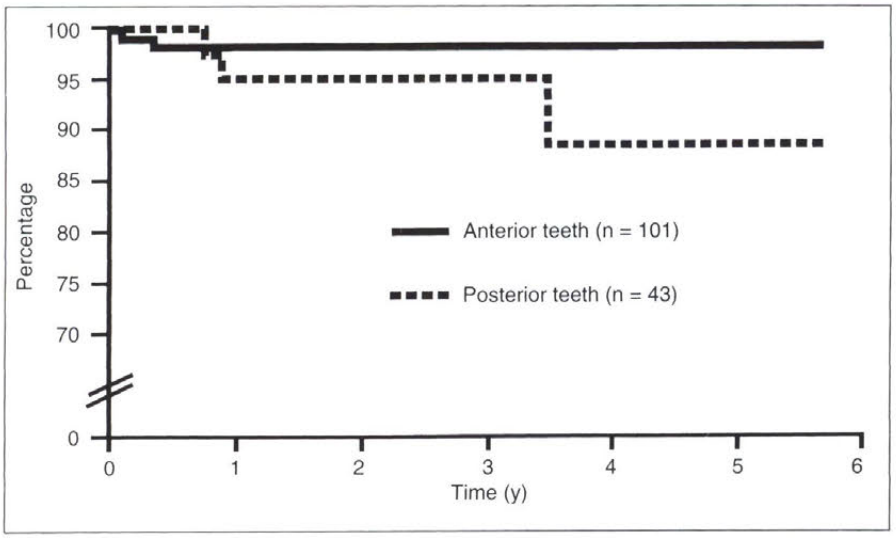

图5　144 个戴入的前牙与后牙冠的 Kaplan - Meier 存留曲线

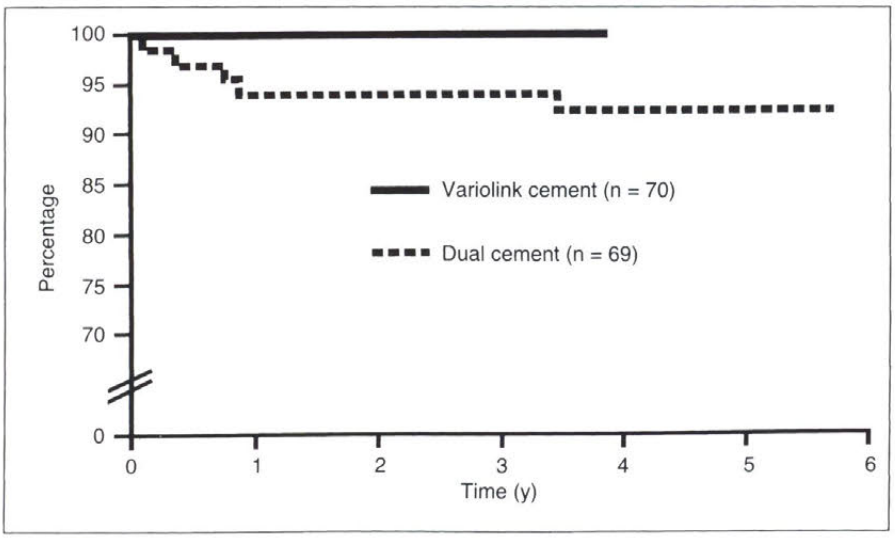

图6　Dual 与 Variolink 粘固的冠的 Kaplan - Meier 存留曲线

涂色法制作。

用美国公共健康协会修正标准得出的修复体存留的临床评价结果见表4。所有修复体周围均未查出继发龋。冠外形满意，且邻面接触保持良好。

两个下中切牙由于患者偶然的创伤造成轻微崩裂，破坏未涉及牙齿－冠临界面，修复体继续存留了2年。一个中切牙的冠粘固后即在投射光下检出裂纹，取得患者同意后，决定保留该修复体。在随后18个月的复诊中，该修复体保持原有状态，未检出着色及微漏，认为该修复体无不良结果。

表4 临床分级结果（根据美国公共健康协会修正标准）

类别	比率（%）		
	A级	B级	C级
外形	97.8	2.2	0.0
边缘完整性	95.0	5.0	0.0
边缘着色	92.8	7.2	0.0
颜色匹配	94.2	5.8	0.0
继发龋	100.0	0.0	0.0

讨论

该项关于IPS Empress冠的研究得到满意的临床结果。观察过程中有5例失败，其中3例由于瓷崩裂，2例由于核失败导致基牙在冠边缘线上出现裂纹，但未涉及修复体本身。3例瓷崩裂中，一例发生于前牙，认为是由于厚度减小（0.9mm）造成。在另外2例失败的修复体，认为是殆面区域厚度不足1.2mm。

与其他临床医生的研究一致，作者建议边缘肩台有1.2mm宽，殆面厚度至少1.5mm，以保证足够的瓷厚度。厚度不足是4例第二磨牙修复体中2例失败的原因所在。

虽然从Kalpan－Meier的“存留形式”曲线上看（见图5），前牙与后牙修复体并无显著性差异（P＝0.14），但后牙区为殆力负荷大的区域，使用全瓷材料虽有美观上的优势，也不能抵消崩裂的风险。因此，建议在缺乏理想的临床条件的情况下，仍使用金属烤瓷冠修复。

虽然5个失败病例均发生于Dual粘固的修复体，但Dual和Variolink粘固的冠在Kaplan－Meier曲线上显示的存留率（见图6）并无显著性差异（P＝.71）。逐层制作和表层涂色的修复体，其失败率与制作方法无相关性。

在所用标准的基础上（美国公共健康协会修正标准），在外形、边缘完整性、颜色匹配及继发龋方面，达到A级的冠占很大的比例（表4）。虽然用探针不能检查冠的邻面边缘，尽管对此有保留，但利用这些标准仍可认为该修复体临床成功。

表5 Dual和Variolink粘固的冠的边缘着色出现率（根据美国公共健康协会修正标准）

水门汀类型	比率（%）		
	A级	B级	C级
Dual	87.5	12.5	0.0
Variolink	97.1	2.9	0.0

修复后无继发龋及外形满意，颜色匹配可接受，边缘完整性满意。但多数边缘不可见，检查的冠中仅20.5%为龈上边缘。92.8%边缘着色为A级。Dual粘固的冠边缘着色B级占12.5%，而相比较而言，Variolink为2.9%（表5）。

边缘着色有时与边缘完整性欠佳有关，并被认为与所使用的水门汀相关。虽然用Variolink粘固的冠（49%）与用Dual（48%）的结果几乎相等，但最终的评价结果可能被更新近介绍的Variolink所影响（1992年3月）。仅有3%的冠用磷酸锌水门汀粘固。龈上边缘可见区域的着色通常可用磨光钻去除。

本研究结果支持使用IPS Empress压铸玻璃陶瓷做单个冠的修复体，尤其在前牙区。这一全瓷系统有极好的透光性，强度有所提高，耐磨性及抗力与天然牙相似，为临床提供了从美观效果上优于传统金属烤瓷冠

的选择。

本研究因戴冠后的观察时间仍较短，需要继续观察评价，以进一步证实本研究的结果。

小结

在最短 6 个月、最长 68 个月，平均 37.1 个月的观察时间里，评价了 144 个 IPS Empress 冠。修复体从临床上、以及根据美国公共健康协会修正标准的 Kaplan - Meier 存留率的统计结果上均令人满意。考虑到这些修复体的戴入及评价者均为同一人，可得出以下结论：

1. Kaplan - Meier 存留率为 95.35%。
2. Kaplan - Meier 存留曲线显示前后牙间无显著性差异（P = 0.14）。但置于第二磨牙上的 4 个冠有 2 个失败。
3. Kaplan - Meier 存留曲线表明两种粘接剂（Dual 及 Variolink）效果相似（P = 0.71），但 5 例失败病例均为用 Dual 粘接材料粘固的冠。
4. 多数冠根据美国公共健康协会修正标准评价，其颜色匹配、边缘着色、继发龋、外形及边缘完整性方面均令人满意。