译文

激光辅助的非翻瓣冠延长术：病例研究

Laser-Assisted Flapless Crown Lengthening: A Case Series

Michael K. McGuire, E. Todd Scheyer

原载 Int J Periodontics Restorative Dent, 2011, 31(4): 357-364.（英文）

李 熠 译 徐 莉 审

摘 要

由于现阶段对手术操作的要求趋向于微创，越来越多的关于非翻瓣而采用激光辅助冠延长术（Laser-mediated Flapless Crown Lengthening）的文章出现在各种期刊中。但是，大多数的文章都是病例报告或者是操作技术方面的探讨。关于科学地评价激光冠延长术（非翻瓣）的安全性和有效性的前瞻性、随机和对照研究却很少。本文对于微创不翻瓣手术所产生的临床问题进行了初步分析和研究。事实上，只有严格设计、随机、对照的试验才可以为循证医学提供数据，才可将非翻瓣的冠延长术归为标准冠延长术的治疗方法中。

最近，在医学中被广泛接受的微创手术已经开始影响口腔医学。在专业性更强的口腔医学中，不断发展的支撑技术扩展了微创手术的适应证。作为不断扩展的支撑技术的一部分，激光已经成为临床实践中重要的辅助工具。现在，尽管激光在口腔微创手术中的发展并不完善，其仍然不断发展为口腔手术中十分有效的辅助工具。在牙周治疗中，微创非翻瓣冠延长术就是激光在牙科治疗中发挥重要作用的一个例子。

所有冠延长术都必须仔细考虑如何保证生物学宽度（Biological Width，BW）的解剖需要。如果生物学宽度被破坏，就会导致慢性炎症、附着丧失和牙龈退缩。准确而且仔细的牙槽骨骨修整可以为生物学宽度的各个组成部分提供空间。一般认为，根据个体条件的不同，将牙槽骨修整至预期暴露位置以下大约3mm是获得稳定持久预后的绝对前提。

Cobb 在对 2 006 篇有关激光在牙周治疗中应用的文献回顾中提出的一些问题让我们意识到，需要用正当的、可信的循证医学数据来支持这种激光辅助的涉及功能性、美观性的不翻瓣冠延长术。这些问题是：

（1）通过激光工作尖是否能够传递足够敏感的触觉以便于术者正确区分骨、根面、牙骨质或者牙本质？

（2）是否有文献报道能够确定治疗后的患牙牙根是否发生了损伤、凹坑状破坏、沟状破坏、灼伤、热力导致的裂纹或溶解？

译者单位 北京大学口腔医学院牙周科
北京市中关村南大街 22 号 100081

（3）在需要进行骨修整的病例中，缺乏直视条件是否能够确保术者可正确地评估解剖结构和骨外形？因为二者对于维持术后龈乳头形态以及避免破坏生物学宽度具有重要意义。

本篇有限的前瞻性、系列病例研究的目的就是对于以上这些问题进行初步的探讨。

1 材料与方法

所有受试者都是在口腔系列治疗中需行上颌前牙美学区冠延长术的。为了观察并记录非翻瓣冠延长术后即刻所见，并纠正非翻瓣冠延长术可能存在的影响疗效的问题，非翻瓣冠延长术后即刻又行黏骨膜全厚瓣的翻瓣术。患者均被详细告知了非翻瓣冠延长术和常规翻瓣冠延长术的机制和潜在风险，阅读并签署了手术知情同意书。

术前准备工作包括详细的牙周临床检查和放射学检查，拍摄彩色幻灯片，取诊断模型，制作理想的包括切牙和尖牙形态的蜡型，并精确记录术前和术后预期的切缘和釉质牙骨质界的位置（图1）。然后制作手术导板。手术导板可以将模型上设计好的预期术后龈缘位置转移到患者术区并用手术记号笔标定（图2a和2b）。

1.1 非翻瓣冠延长术的手术步骤

1.1.1 外科牙龈切除术

术区局麻后，应用North Carolina牙周探针测量生物学宽度和确定骨嵴顶的位置。与Er:YAG激光连接的长3mm、直径600μm、90°弯曲的工作尖可以用于切除牙周软硬组织（图3）。在修整患者牙龈时，Er:YAG激光的参数设置为75mJ，3.0W，40Hz。将石英工作尖悬于软组织表面上方1～2mm，牙龈就会被高热蒸发。形态良好并位于根方的符合预期的龈缘就会形成（图4）。

1.1.2 骨修整

在激光辅助牙龈切除术后，使用牙周探针进行骨测量并根据新形成的牙龈边缘确定骨修整量（图4）。在本病例中，骨嵴顶与牙龈边缘平齐，这就需要对牙槽骨进行修整以满足生物学宽度的需要。

使用同样的石英激光工作尖，并将参数设置为50mJ，1.5W，30Hz并喷水降温。工作尖的方向与牙长轴平行。将工作尖悬于牙槽骨上方约1mm处，并逐渐向根方进入3mm，以保证生物学宽度

图1 患者接受术前临床检查，检查内容包括是否存在牙龈过长和牙列不齐

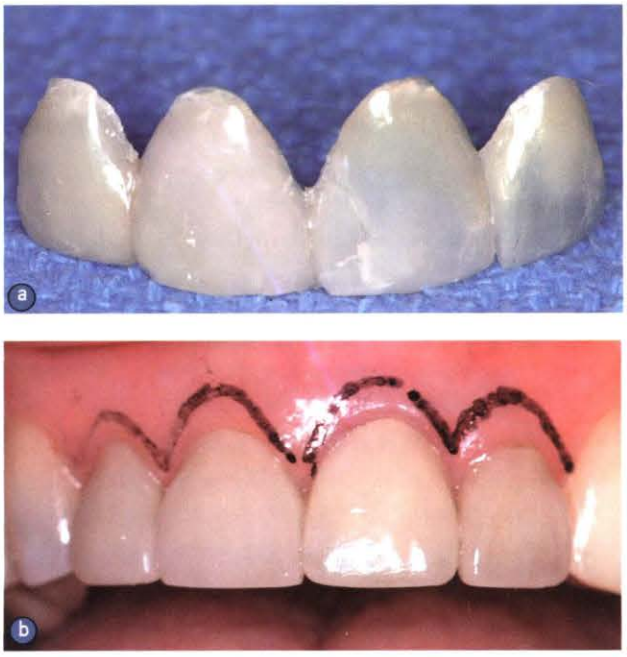

图2 a. 外科导板可以将术后预期的龈缘位置从诊断模型上转移到患者口中；b. 通过手术导板将预期龈缘位置用记号笔标记在患者牙龈组织上

图3 石英激光工作尖的长度为3mm，这样的长度可以有效保护患者的生物学宽度

的需要（图5）。然后将Er:YAG激光工作尖仔细沿釉质牙骨质界水平由近中移动到远中，以保证每一处接受治疗的位点都有至少3mm的均匀的骨修整。根向骨修整完成后，用激光工作尖对唇侧牙槽骨的骨皮质进行精修以避免牙颈部的牙槽骨边缘出现不平缓的波浪状外形。在整个骨修整的过程中，细致的操作能够避免激光工作尖接触到牙根面。

1.2 翻瓣手术

用15号手术刀片行沟内切口和尽量保存龈乳头的邻面内斜切口，翻起唇侧全厚瓣，严格评估骨暴露部位的各个参数，确定是否需要用激光、涡轮机或手工器械进行修正和改善。如果发现牙槽骨边缘存在波浪状外形，则采用凿状激光工作尖去除不平缓的部分。使用牙周探针确定牙槽骨边缘与龈缘是否存在至少3mm的距离，如果骨修整量不精确则予以修正（图6，图7）。最后进行根面平整以消除根面的凹坑状破坏与沟状破坏（图7）。

1.3 术后护理与长期随访

术后护理包括非处方类非甾体抗炎药，如果需要的话还可给予止痛药。术后2周给予氯己定含漱，并告知患者术后第1周勿刷牙或使用牙线，1周后可以轻轻刷牙和使用牙线，1个月后可进行常规的家庭口腔卫生维护。建议患者术后第1周避免用前牙咬物，术后第2周开始可以用前牙咬较软的食物。如果可能，应随访患者3年。

2 结论

2.1 长期随访观察结果

通过前瞻性系列病例观察，患者对于所有有关治疗的因素的依从性很高。所有的患者都在术后6个月完成回访，对57%的患者的随访达到了3年。在研究过程中，龈缘位置、支持组织健康程度、患者对美观的满意度等牙周美观和健康因素都是积极的、稳定的。无论患者牙龈的生物类型如何，3年的病例记录都预示激光辅助的冠延长术在稳定性和美观性上都是成功的（图8～图10）。

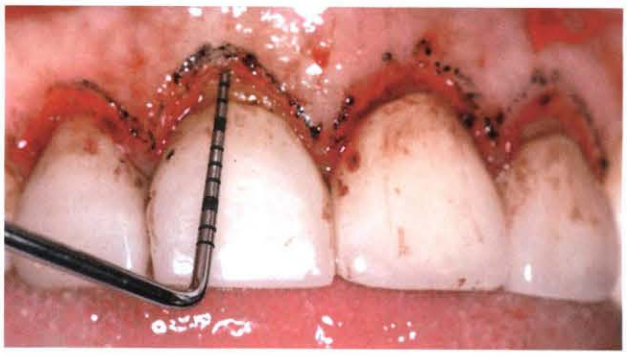

图4 在激光辅助的牙龈切除术后，牙槽嵴顶的位置与术后牙龈位置平齐，因此需要进行骨修整以维持生物学宽度

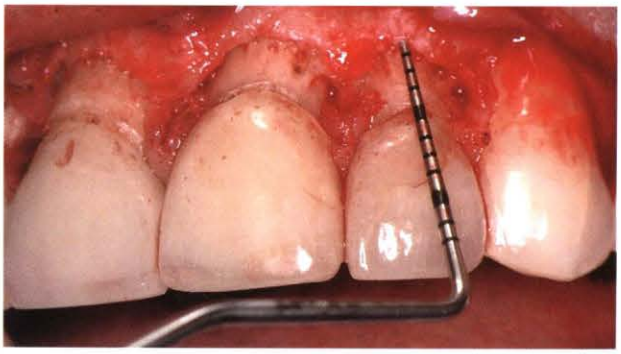

图6 翻起全厚瓣可发现牙槽骨波浪状外形和根面凹坑状破坏

图5 在骨修整术中，Er:YAG石英工作尖进入牙龈根方3mm

图7 牙槽骨波浪状外形被消除，翻瓣后暴露出的根面凹坑状破坏也得到改善

图 8 a. 薄型牙周生物学类型：术前牙周探诊时，通过菲薄的牙龈可看到牙周探针；b. 术前上颌侧切牙区为临时义齿，后期将进行种植修复；c. 术后 3 年效果

图 9 a. 中等厚度的牙龈生物型：术前照片显示临床牙冠过短、牙龈过长（治疗前，患者拒绝进行正畸治疗以改善殆曲线）；b. 术后 3 年，美观且效果稳定

图 10 a. 厚龈生物型：术前检查发现临床牙冠过短且切端过度磨耗；b. 术后 3 年，美观且效果稳定

2.2 手术中对修整后牙槽骨的观察结果

非翻瓣骨修整术后，很多关于修整后的牙槽骨的发现被观察并记录。无论患者牙龈的生物学类型如何，每个患者根向修整后的牙槽嵴顶总是呈现不规则的波浪状外形。尽管在文献报道中，此类不规则波浪状外形可以通过翻瓣后直视下操作而避免，但是在单纯非翻瓣冠延长术中则无法避免此类情况（图 11a，图 11b）。同样重要的是，骨修整量不充分，骨修整边缘不光滑等现象经常在非翻瓣冠延长术后被观察到。这种结果将对生物学宽度的维持产生负面影响（图 12a，图 12b）。

2.3 手术中对患牙牙根的观察结果

在非翻瓣冠延长术后，一些术区患牙的根面出现了凹坑状破坏。尽管十分细致地试图避免激光接触根面，尽管 Er:YAG 具有精确切割的特性，但术区牙根表面的破坏仍旧难以避免（图 6，图 12b）。

3 讨论

随着微创手术在医学和牙科学领域中的应用越来越普遍，激光辅助非翻瓣冠延长术在各种牙周文献中得到了越来越多的关注。这种手术的支持者引用了一系列有关激光与激光技术的专业性观点来支持饵激光辅助的非翻瓣冠延长术。本病例研究得到了一系列非翻瓣冠延长术中与牙根、牙槽骨相关的试验结果。作者发现在本篇病例系列报道以前，没有任何研究者曾经在术后再行翻瓣术检查激光辅助的非翻瓣冠延长术的效果。激光辅助非翻瓣冠延

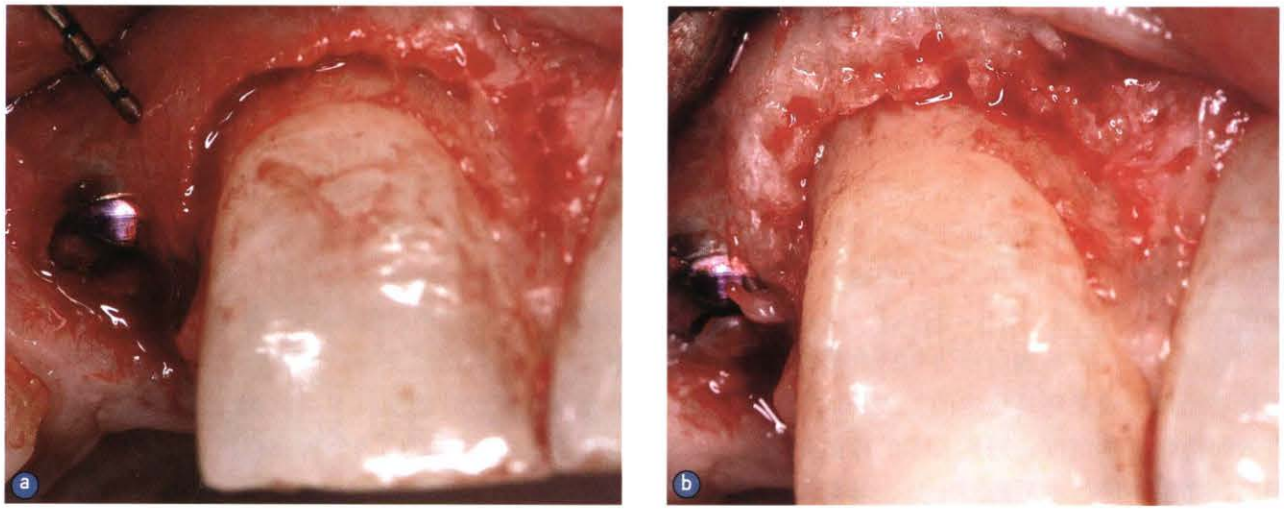

图 11 a. 非翻瓣激光辅助冠延长术后即刻，发现牙槽骨波浪状外形；b. 翻起全厚瓣后，牙槽骨波浪状外形被消除

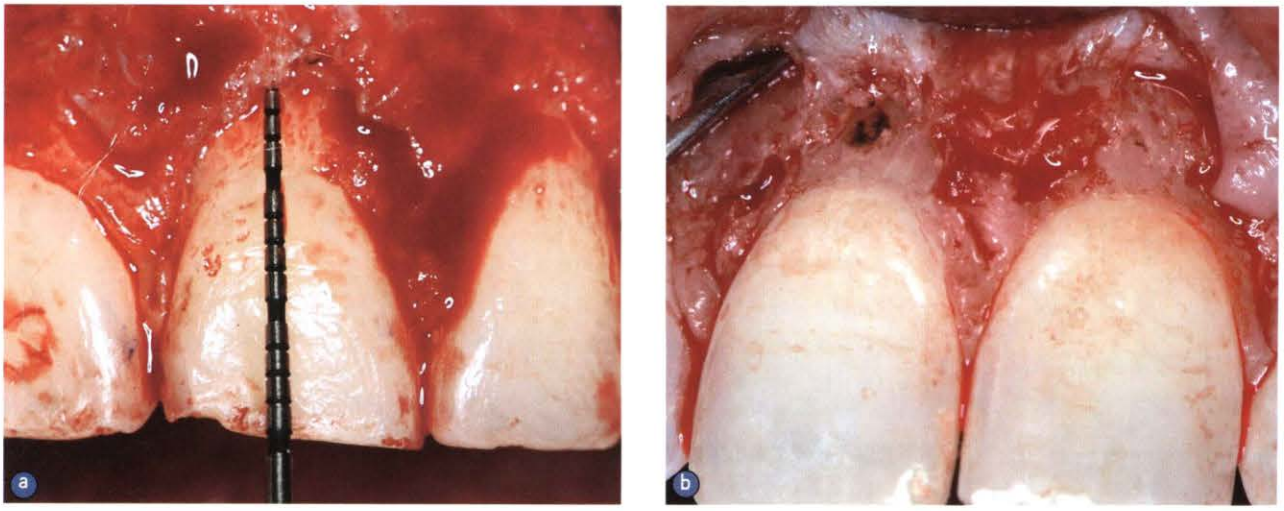

图 12 a. 非翻瓣冠延长术后发现去骨量不足且边缘粗糙；b. 激光导致的根面沟状破坏

长术存在的多种问题往往发生于激光骨成形的过程中。不论患者牙龈的生物学类型如何，不论在骨成形的过程中怎样调整工作尖的位置，也不论是否对唇侧骨皮质进行了重新修整，每一个手术位点都能检查到不规则的波浪状牙槽骨边缘。除此之外，尽管骨修整的量应满足生物学宽度，但实际上，不精确的、粗糙的、不足量的骨修整仍然比较普遍。尽管操作者仔细调整工作尖方向，使之与牙长轴平行以避免工作尖与牙根的直接接触，激光导致的根面损伤仍可发生于许多手术位点。

在本病例系列中，在非翻瓣冠延长术后，术者进行了全厚黏骨膜瓣翻瓣术，其目的有：①检查并记录术中即刻的发现；②纠正非翻瓣冠延长术潜在的后遗症。根据记录，术后无论是有关牙槽骨的后遗症还是有关牙根的后遗症均存在。提供足够的生物学宽度是保证冠延长术长期稳定疗效的重要因素。侵犯生物学宽度将导致持续炎症、附着丧失和牙龈退缩。很明显，不完善、不精确的骨成形可以导致侵犯生物学宽度。因此非翻瓣冠延长术术后翻瓣重新行骨修整是十分必要的。

同样出于对生物学宽度的考虑，牙颈部牙槽骨不规则波浪状边缘的存在引起了很多担心与疑问。这些手术造成的破坏能否自动重建？这些不规则波浪状骨边缘是否会成为骨内缺损进而发生牙周炎？这些位点的牙周组织的反应如何？这些不规则波浪状边缘是否会持续存在？术后牙龈边缘、牙龈乳头

的位置是否能够保持稳定？对这些问题的未知使得术后翻瓣消除这些不规则波浪状骨缺陷显得非常重要。

除了对牙槽骨形态的修整，对非翻瓣冠延长术后牙根面的凹坑状破坏、沟状破坏的去除也非常重要。一般要对受损的根面进行刮治和根面平整。但是，尽管进行了刮治和根面平整，有些凹坑依然存在。与牙槽骨的情况一样，对牙根面损伤的担忧也将存在。

重要的是，在本病例报告中，非翻瓣冠延长术的长期的美学效果还是稳定的、成功的。只要能够有效保持生物学宽度，冠延长术的疗效是稳定的。但是，如果不进行术后翻瓣干预，非翻瓣冠延长术能否达到稳定的效果还不确定。本文的目的并不是贬低激光在牙科中的应用。作者并不认为有任何一种手术器械可以被应用于任何患者的任何术区。牙科激光具有很大的应用前景，作者希望一些牙科激光企业将来能够为随机对照试验进行资助。随机对照试验可以让临床医师对操作技术和适应证的选择有更好的了解，以便于更好地预测临床结果。牙科微创手术，包括激光辅助的非翻瓣冠延长术，需要坚实的循证数据的支持。而且，循证数据必须来源于经过良好设计的随机对照试验。只有这样，非翻瓣冠延长术才可能成为一种被广泛接受的、规范性的治疗手段。



《复制义齿》

16 开，全彩铜版纸印刷，定价：120 元。本书是由中日两国知名的口腔临床专家联合编撰而成的实用专著，已经在全国出版发行。作者从“义齿与习惯”的观点论述了义齿和口腔状况的关系，复制义齿的意义、用途及要点，设计和制作中的关键，以及复制义齿的保养和义齿上菌斑的控制等方面的内容，并通过对典型病例分析，结合大量精美图片，使口腔医师和医学生全面深入地了解复制义齿在口腔治疗中的应用。本书实用性、指导性强，适合口腔医师、技师和医学生阅读。

欲购者请与人民军医出版社函购部联系。电话：010-51927252；联系人：王兰。



《口腔颌面种植学词汇》

16 开，全彩铜版纸印刷，定价：210 元。本书由国际口腔颌面外科种植学杂志前任主编 W. R. Laney 教授组织与主编了英文版，按照英文字母排序，从 5000 多条较常出现的词汇里筛选了 2000 多条常见词汇予以解释、定义和描述，由中华口腔医学会种植专业委员会组织翻译成中文，林野教授担任主译。这是目前国际口腔种植学界的第一本词汇参考书。本书内容权威规范，具有较高的学术性和参考价值，可以作为现阶段口腔种植学的重要工具书。