牙周炎及牙髓炎的交互影响及其在治疗牙髓—牙周联合病变时的作用

Wechselwirkungen zwischen Parokontitis und Pulpitis und ihre Auswirkungen auf die Therapie bei konbinierr endodontal - parodontalen Läsionen

jorgen Konig , Thomas Kocher , Hans Christian Plagmann

原载 Parodontologie 1994; 2: 93 - 102.（德文）

赵士芳译

摘要 牙髓组织和牙周组织在解剖上关系紧密，因此一处的感染可向另一处扩散，尤其当牙髓 - 牙周病损已经相互沟通时，临床上要确定起始病因和制定合适的治疗方案十分困难。本文结合临床病例介绍对牙周 - 牙髓联合病变的治疗经验。

序言

牙周和牙髓通过神经、血管和淋巴管存在直接的联系，这些联系的通道主要是根尖孔。但在约 27.4% 的活体牙上可找到侧枝根管，此常见于上颌中切牙、前磨牙和磨牙牙根的根尖 1/3 处。而上颌第一、二磨牙根分叉处和牙根侧面处的侧枝根管出现率分别为 25% 和 10.2%。在根面处理后，亦可通过牙本质小管，使牙髓和牙周交通。

牙周组织的病变可表现为三种形式：

—— 根尖区和牙周根侧牙周膜病变（源于牙髓炎的根尖周围炎）
—— 牙颈部牙周组织病变（源于由牙周菌斑引起的边缘性牙周炎）
—— 根尖与龈缘交通的牙周病变（牙髓 - 牙周联合病变）

译者：浙江医科大学口腔医学系
浙江省杭州市延安路 157 号 310006

根尖周炎

牙髓炎症可通过根尖孔和侧枝根管向牙周组织扩散，并通过瘘管向口腔内溢脓。瘘管通常出现在附着龈区或牙槽粘膜处，个别情况可通过牙周韧带进入龈沟或牙周袋。临床上这些患牙除了活力测试阴性，其余常无殊。牙片上表现为根尖区或根侧方有 X 线透射阴影。为探明瘘道的来源，亦可在瘘管内插入 40 号牙胶尖再摄片，以明确瘘道是否通过牙周组织。

病变早期，牙周韧带仍完整地附着于尚健康的牙骨质，因此牙周的病变是可逆性的，通过有效的治疗，短期内明显好转（图 1 a、b），瘘管在 2 - 3 周内自动愈合。磨牙牙髓炎时，炎症可通过根尖孔或侧枝根管向根分叉区扩散。牙片上显示在根分叉区有阴影而牙槽骨纵隔无明显改变（图 2a）。口内检查时常表现为牙周脓肿，探查根分叉区时溢脓，患牙活力测定常为阴性。

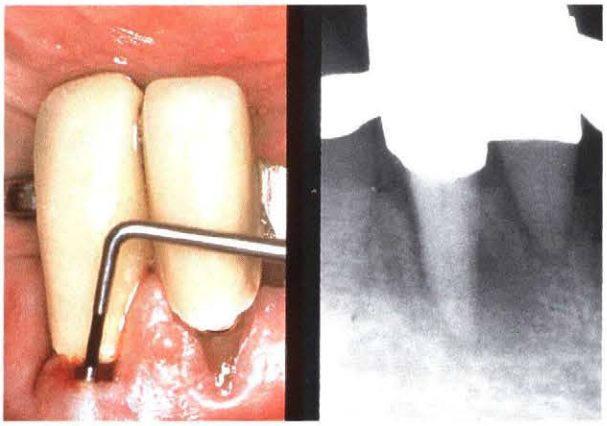

图1a 患者女,66 岁,$\overline{3|}$8mm 深的牙周袋,牙片示近中近根尖区的阴影

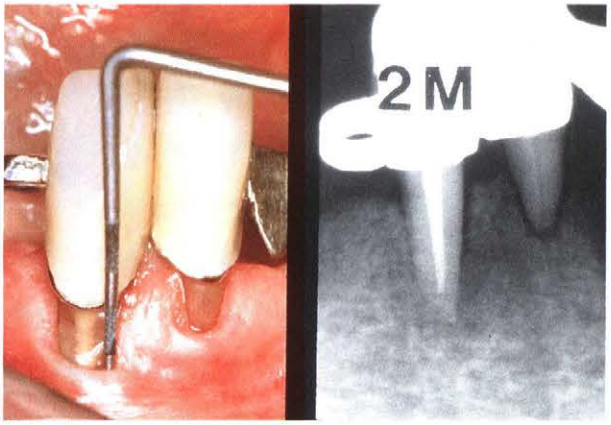

图1b 根管治疗 2 个月后的临床和 X 线片表现

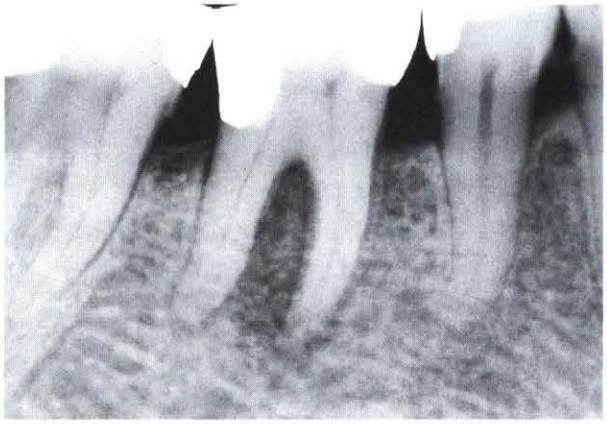

图2a 患者女,51 岁,$\overline{6|}$ 根分叉处明显的阴影,临床检查为典型的 $\overline{6|}$ 颊侧脓肿,冷刺激试验阴性,牙周探诊无殊。$\overline{6|}$ 作嵌体修复一年半,牙片上显示充填物接近牙髓,邻牙无殊

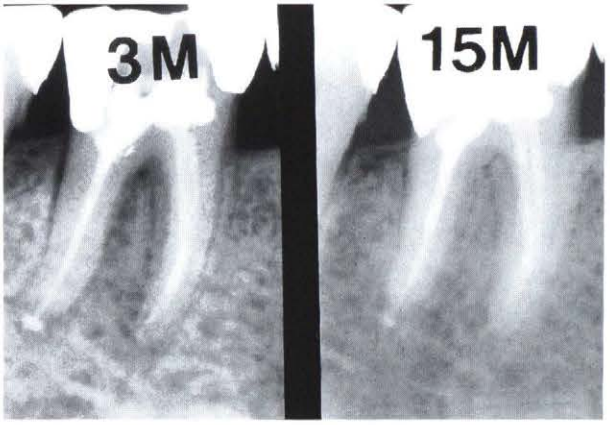

图2b 根管治疗后 3 个月,根分叉处骨密度增加,15 个月后,已无骨破坏迹象,属完全再生愈合

个别病人患牙有活力反应,可能是某一根髓尚有活力,此时需作进一步的分析（如图 2a 有接近牙髓的充填物)。

从牙片上比较可以发现，牙髓炎症引起的骨吸收比边缘性牙周炎的骨吸收更迅速。

根管治疗是唯一的选择,早期采取根管治疗,骨吸收可完全恢复(图 2b)。

对于牙片上出现的根分叉处阴影,临床上不乏有人草率地作牙周治疗，疗效不佳后再考虑改作根管治疗。其结果可造成仅为部分的或延期的骨愈合，骨缺损区只是一种修复，而不是原有牙周支持组织的再生（图 3a、b)。

边缘性牙周炎

由于菌斑引起慢性炎症造成的骨吸收，可伴或不伴根分叉病变。患牙活力正常。

检查时患牙常完整，有深牙周袋，牙片上显示垂直的

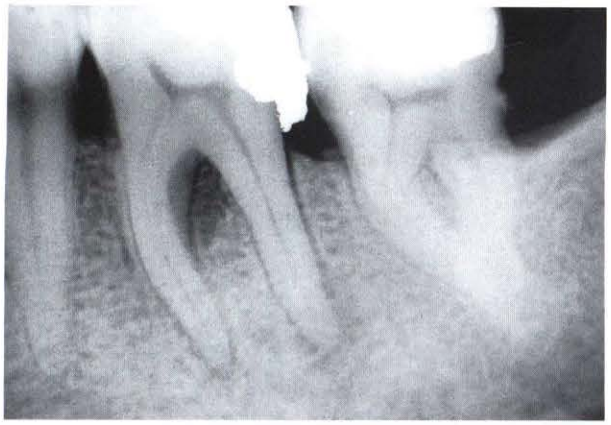

图3a 患者男，42 岁，$\overline{6|}$根尖周及根分叉处阴影。因为冷试验阳性，先作了根分叉处的刮治术

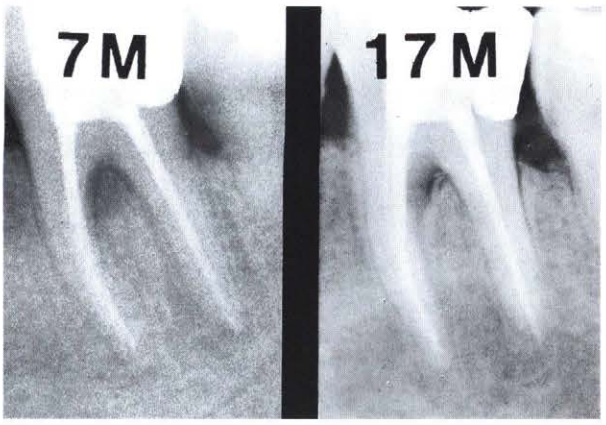

图3b 由于复诊时活力测定转为阴性，改作根管治疗。术后 7 个月和 17 个月牙片示骨破坏区已修复。如果首诊时疗法得当，该病人的骨缺损区可完全再生

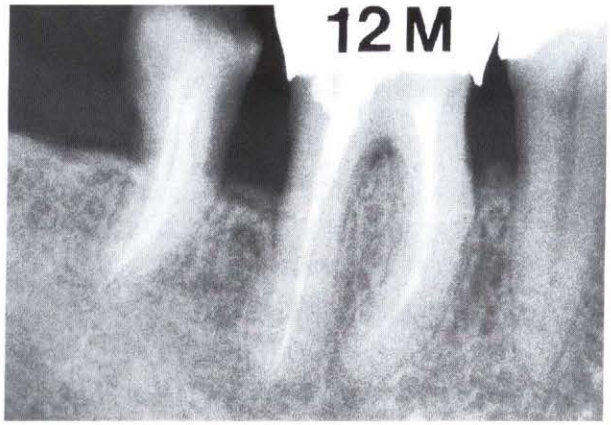

图4 患者男，49 岁，$\overline{6|}$远中深的骨垂直性吸收。 牙龈翻瓣治疗后 12 个月，缺损区修复。期间 $\overline{7|}$作半牙切除，远中根已切除

骨吸收，可直达根尖 1/3 处（图 4a、b）。牙周炎引起的骨吸收相对比较缓慢，除局限性青少年牙周炎外，几乎所有病例表现为多牙受累。

由于牙体形态上的畸形，如根分叉处釉突、釉珠，或者是单根牙的发育性陷窝或釉裂，单颗牙亦可出现局限性的牙周破坏（图 5 上颌侧切牙的腭侧远中釉裂）。诊断时也要考虑是否有牙的纵裂可能。

治疗方法为牙周治疗，骨修复的多少取决于原有骨下袋的形态。对于纵裂牙只有拔除患牙。

牙髓－牙周联合病变

分别原发于牙髓或牙周的病变可以互相影响，一旦根尖到龈缘的牙周组织遭破坏而沟通，临床上称为牙髓－牙周联合病变。根据原发病因理论上可分为 2 类：

1. 原发牙髓病变累及牙周组织（逆行性牙周炎）

如果根管治疗太迟或疗效不佳，牙髓病变通经牙周韧带的瘘道发展成为真性的牙周缺损。菌斑自瘘道向深部侵入，导致瘘道扩大形成牙周袋。根间骨隔破坏，可伴或不伴根分叉区的骨吸收。

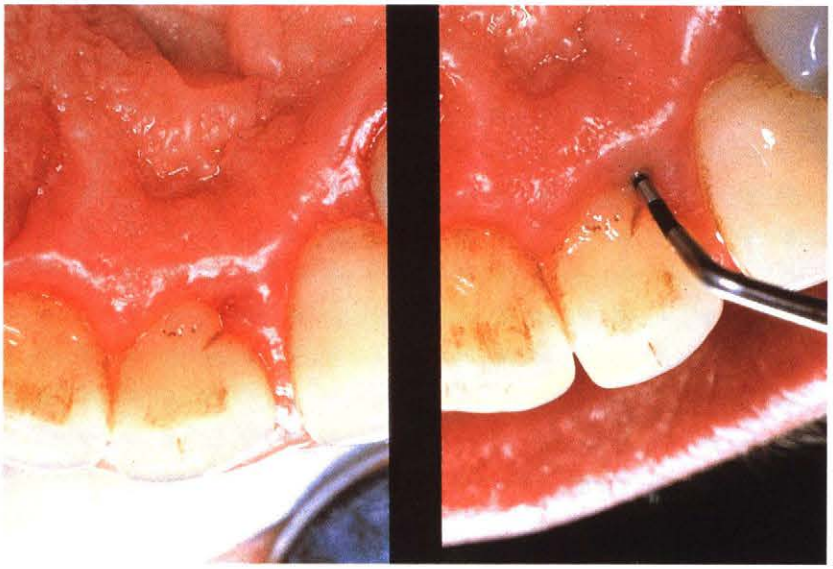

图 5 患者女,39 岁,⌉1 腭侧远中牙釉质裂,有深牙周袋形成

2. 原发牙周病累及牙髓(逆行性牙髓炎)

牙周病变时,理论上讲通过牙本质小管、侧枝根管和根尖孔导致牙髓炎症,但这种扩散的途径尚有争议。不少作者认为:边缘性牙周炎时通过感染侧枝根管,或由于牙周刮治时的血管断裂,可引起牙髓的炎性或退行性改变。Langland 认为牙周病变只有当菌斑到达根尖区时才能引起继发的牙髓退行性变。另有作者认为只要牙髓组织尚完整,牙髓炎的病原和牙周状况无直接联系。只要不作改良的正牙术(odontoplastik),牙龈翻瓣治疗时刮除部分牙骨质,通过可能开放的侧枝根管和牙本质小管并不能导致牙髓炎。

真性牙髓 - 牙周联合病变

在同一颗牙,当各自独立存在的牙髓和牙周病变相互交通时,称为真性牙髓 - 牙周联合病变。由于根尖周及牙周组织的破坏,联合病变的 X 线和临床表现与上述的继发性牙髓炎和牙周炎相似,因此对于这类真性联合病变的起始病因(牙髓炎或牙周炎)很少能明确地诊断。

治疗原则

对于联合病变毫无疑义地必须作牙髓和牙周的治疗,再次分析病因和组织病理改变,对于制定正确的治疗方案十分必要。

对于牙髓炎症扩散到周围牙周组织的病例,出现溶骨现象使牙骨质与牙槽骨牙周韧带纤维中断,但不出现像在边缘性牙周炎时那种细菌和内毒素向牙根表面的繁殖和侵润。连接于骨胶元来的夏贝氏纤维从牙骨质中暴露出来。

经过有效的根管治疗,去除了牙髓根管内的炎症病原,新形成的牙周韧带随着新骨形成而再次连接到牙周组织。这种以原来牙周结构重建的方式称作为真性再生,类似情况亦见于化脓性牙槽骨骨髓炎时。严重松动的患牙漂浮在脓液中,但经有效的抗炎治疗,牙齿仍可重新稳固。与此相反,由于牙周炎引起的牙槽骨缺损,通过牙周刮治和根面平整术,牙周韧带与根面分离,此时主要为疤痕愈合,称为修复。对于原发于牙髓的病变,草率地作根面处理,只会进一步破坏尚未被细菌污染的牙根面骨质,从而只能获得修复的愈合方式(图 6)。

因此在牙髓 - 牙周联合病变时基本上的治疗程序是:

1. 牙髓治疗(图 7,8);有些病例甚至不需作进一步的牙周治疗(图 7)。

2. 牙周治疗:根据牙片追踪复查发现,根尖周组织一

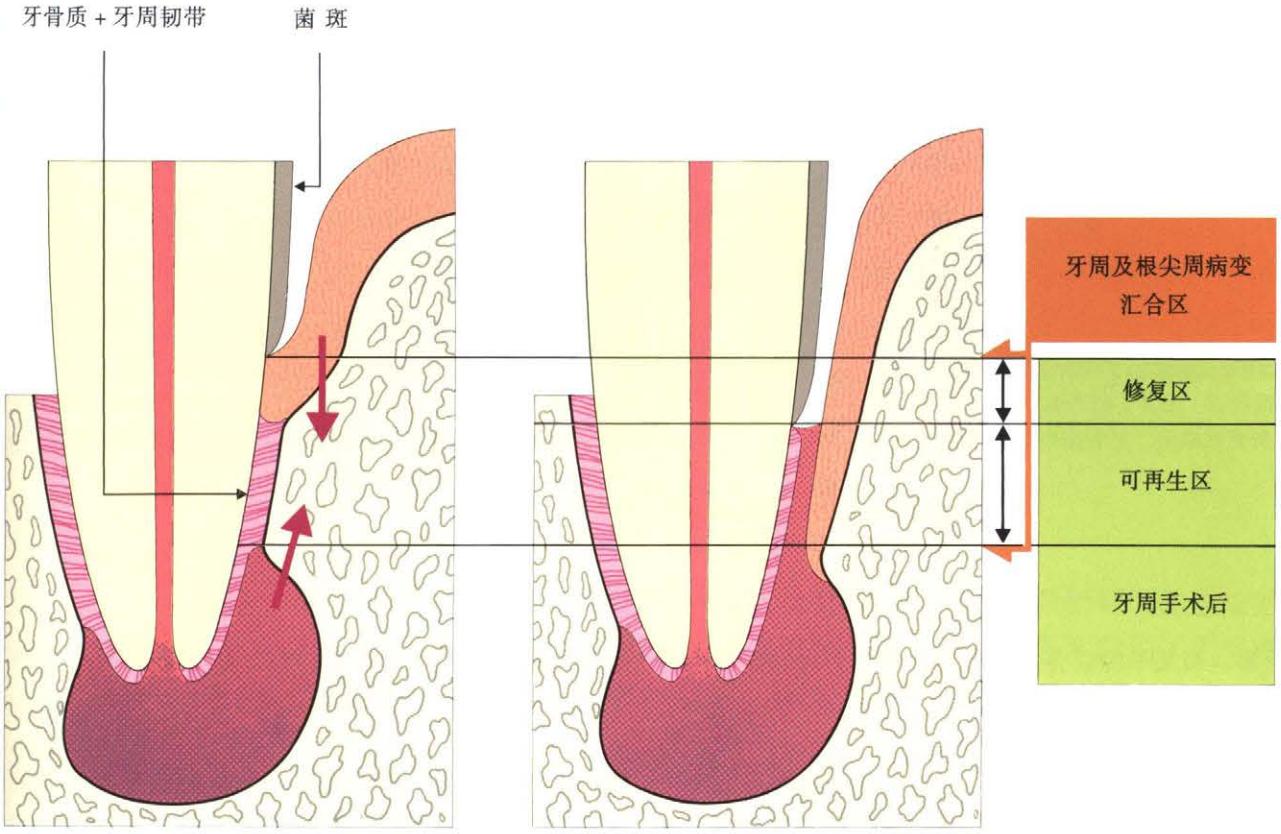

图 6 牙髓 - 牙周联合病变

左图:牙髓炎(endo)与边缘性牙周炎(paro)引起的牙周缺损尚未交通。在牙周袋内,牙根骨质面上有菌斑与内毒素,而在根尖周区,牙槽骨吸收,使连接牙根面与牙槽骨间的牙周韧带纤维中断。此时牙根面骨质尚未被菌斑污染,并有一层牙周膜覆盖。牙周和根尖的病变有互相连同的趋势(箭头所示)

右图:根尖区与龈缘处沟通。经适当的治疗(见文中),牙周治疗时器械不能到达的根尖区可出现再生,而经根面处理区仅为修复。联合病变时,只有在可再生区疗效稳固后再作根面处理

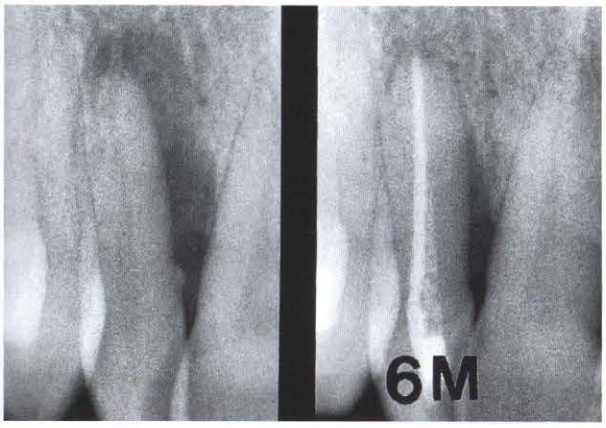

图 7 患者男,40 岁,$\overline{2|}$根尖至龈缘区交通性阴影,根管治疗后 6 个月,近中处仅存微小的阴影,不需再作牙周治疗

般需在牙髓治疗后 3 - 6 个月才能再生,因此最终的牙周治疗此时才实施。在等待期间,推荐作一些基本的牙周治疗,以防止牙周袋内的细菌繁殖。

结论

对于牙周病变,当其病因源于牙髓或牙周尚未肯定的病例,必须作仔细地询问病史,详细地临床和 X 线片检查。伴有根分叉处骨破坏而牙齿活力存在的病例更要小心,此时的牙髓活力可能来自另一尚未坏死的根髓。牙髓已感染和根尖周有阴影的病例,只有在多根牙才可能存在活力。如果牙片上显示根尖周或根分叉

图 8a 患者女，50 岁，$\overline{6|}$ 严重的碟形骨吸收，远中根有垂直根折直到根尖。患者拒绝作翻瓣治疗

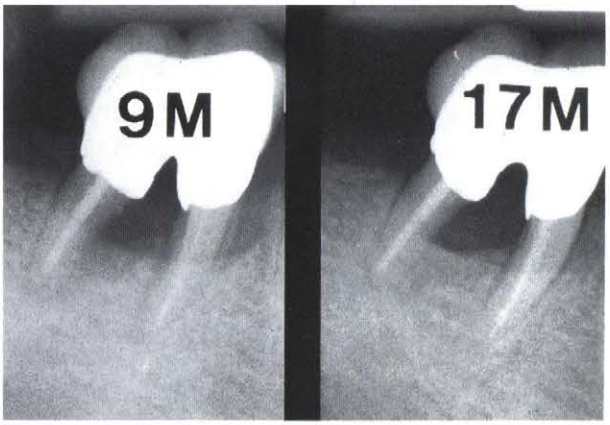

图 8b 2 年半后，该患者 $\overline{6|}$ 出现根分叉处龋，作根管治疗和翻瓣术，$\overline{6|}$ 前磨牙化并作金属冠修复。术后 9 个月和 17 个月的牙片提示为修复性愈合

处有阴影，而又不能以合创伤解释的病例，建议早期作牙髓病治疗。

由牙髓炎引起的牙周结构破坏，经有效的根管治疗通常以再生的方式愈合；而边缘性牙周炎引起的牙周破坏，经牙周治疗后愈合方式常为修复。对于联合病变，其始发病因源于牙髓炎或牙周炎，很少能够确定。因此原则上提倡首先作牙髓病治疗，以期达到完全性再生，以后再根据牙周修复的反应考虑作牙周治疗。

Hirsch 等提出所有的牙周变化中首先要考虑牙髓的原因。在牙周病变时，在考虑病因及其治疗方案时，切不可忽略牙髓的因素。