银汞的粘合修复:临床医生的准则

Adhesive restoration with amalgam: Guidlines for the clinician
A. John Gwinnett, Luiz Narciso Baratieri, Sylvio Monteriro, Jr, Andre Vicente Ritter
原载 Quintessence Int 1994; 25: 687 - 695. (英文)

李盛琳译　章魁华校

摘要　粘合银汞修复技术将银汞的良好特性与保存牙齿结构及粘合材料特有的边缘封闭性质结合起来。尽管缺乏纵向的资料，临床的早期结果和实验室试验还是令人鼓舞的。如果本研究能被临床结果进一步证实，粘合银汞修复将成为一种常规。本文将对粘合银汞修复作一简要的文献复习，并介绍其使用准则。

前言

虽然不能完全预测银汞在未来牙科中的有限应用，但目前银汞修复仍然是医生提供给病人的相当重要的治疗方法。据美国最近的一项调查表明，在 10000 个被调查的牙医中，94% 仍用银汞作为 II 类洞的主要修复材料，仅有 6% 不愿意使用银汞。

尽管不断改进的特性及良好的美学效果使与牙齿色泽一致的修复方法具有很强的吸引力，但它仍不能与银汞的一些优点相比：

1. 被广泛应用，技术简易；
2. 临床使用的可控性和可预测性；
3. 便宜；
4. 边缘自我封闭；
5. 操作者只需进行短期的培训和掌握一般的技术；
6. 操作简单，就诊时间短。

银汞也有缺点，如颜色不协调，缺乏与牙齿粘合。在某些特殊的临床情况下，考虑到汞的毒性，可能使它作为修复材料的使用受到限制。由于缺乏与牙齿组织的粘合作用，就需要去除健康牙体组织，以满足洞型的机械性固位设计。边缘渗漏及其潜在的病理性后果都是严重的临床问题。

粘合系统可使银汞与牙釉质及牙本质结合，这样可以补偿银汞的一些缺点，特别是边缘微渗以及特殊的固位要求。这些系统可以避免使用保护性基底，可使由于龋坏和窝洞预备而削弱的剩余牙齿组织得到加强。

本文目的是介绍银汞粘合修复的现状，为临床提供什么时候，为什么以及怎样使用这一技术的准则。

文献复习

自从 1955 Buonocore 介绍了粘合牙科的概念以来，树脂材料与釉质粘合的方法，以及 Fusayama 等介绍的用磷酸处理牙本质的粘合修复技术的文章、讨论、研究以及在釉质粘合领域的经验已经很多。

译者：北京医科大学口腔医学院
北京海淀区白石桥路 38 号 100081

万能的粘合系统将具有明显的临床优势，如它可同时并成功地处理牙釉质和牙本质，并与包括银汞在内的所有修复材料结合。这种粘合系统不应只特别地用于银汞，还应适合其它修复材料，如复合树脂，瓷以及贵重金属合金和非贵重金属合金。

1920 年提出的用磷酸水门汀辅助银汞固位，称为 Baldwern 技术。第一个关于银汞粘合修复的实验报告发表于 1986 年。Varga 等检测了银汞与人牙釉质结合及其边缘封闭的作用。他们使用了二种粘合系统:(1) bis - GMA 磷酸酯（Panavia - Ex, kurary）和（2）4 - META/MMA - TBB 树脂(Super - Boud CB, Sun Medical)。4 - META 树脂的剪切结合强度值，水中 24 小时后为 13.4±6.0 MPa，水中 30 天后为 17.7±4.7MPa。4 - META 树脂和 Panavia - EX 都没有发生边缘渗漏。他们认为，这些粘合剂可以增强银汞修复的临床效果。

1987 年，Shimizu 等对粘合剂（Panavia - EX ）在有或无玻璃离子水门汀垫底及氟处理情况下减少银汞修复的微渗进行了研究。他们认为，Panavia - EX 作为粘合剂使用可以立即有效地减少银汞修复的微渗。Panavia 与玻璃离子水门汀联合使用比单独使用 Panavia 更好，而 Panavia 与 $Ag(NH_3)_2F$ 及玻璃离子水门汀联合使用则更有效。

Staninec 和 Holt 测量了银汞对牙齿结构的抗张力强度及银汞 - 组织界面的微渗。结果显示银汞通过一薄层 Panavia 树脂可与酸处理过的釉质和牙本质结合。结合后釉质的抗张力强度平均为 1404psi，牙本质为 469psi。用 Panavia 粘合的银汞修复体比用硬树脂(copal varnish，洞衬剂为 5gm copal 溶于 100 ml 氯仿中。商品名为 Copalite)衬里或无衬里的银汞修复体出现微渗少。

Panavia 与牙本质粘合差，这点可解释所获结果。使用具有生物相容性的牙本质粘合剂，粘合强度会增加。Nakabayashi 等的工作显示，在固化的树脂与牙本质之间有一树脂 - 加固牙本质层形成。这一称作“杂交”的薄层似乎与抑制边缘微渗以及树脂 - 牙本质的高粘合强度有关。

自 1977 年以来，Fusayama 等就提倡用磷酸处理釉质和牙本质，并用化学粘合树脂系统覆盖釉质和牙本质，认为这是最好的洞壁处理方式。这一方法具有生物相容性，不发生边缘微渗，增进与牙齿结构的结合强度。这一概念正逐渐被西方研究者所接受。

Torii 等的研究能够在体外抑制银汞 - 粘合剂 - 牙齿结构边缘龋患的进展。他们的发现对临床是很重要的。因为根据 Mjor 的研究，银汞修复体的替换率高达 71%，其中 58% 是来自于继发龋。所以，银汞粘合的应用可以改善预后并可延长银汞修复体的寿命。Staninec 对 II 类洞无倒凹窝洞预备，粘合银汞修复体与传统的机械固位修复体（即传统的 II 类洞形）进行了固位力的体外比较研究，用粘合方法修复的修复体对修复体移位的抵抗力是传统机械固位方法修复体的 2 倍。这一结果提示粘合技术可能更具保护性。

Eakle 等近来评价了粘合银汞对牙齿抗折断的作用，他们认为，用粘合银汞修复的牙齿比单纯银汞未粘合修复的牙齿要用更大的负荷才发生折断。他们用扫描电镜检查了粘合的折断标本，发现了粘合树脂与银汞颗粒之间存在有机械联锁的证据，表明粘合结构的存在。以前，Staninec 和 Holt 假设在酸蚀的牙齿表面与粘合树脂之间存在机械与离子的粘合及在粘合树脂与银汞之间存在由 Van der waals 力媒介的机械联锁和粘合。

现在有很多关于微渗和粘合银汞修复结合强度数据的文献。相反，粘合银汞体内应用技术的报道却很少。有几篇关于详细的技术使用和适应证描述的临床病例报告。例如，在一纵向临床研究中，Ueno 等随访了 104 个病人的 129 个银汞修复体 1 年。这些修复体使用的都是 4 - META/MMA - TBB 系统。窝洞预备时，不一定需要传统的机械固位，大多数只是去除了龋坏组织，且不需麻醉。据作者报告，术后发生敏感者少，无失败的报导。

临床应用适应证

不论龋洞的位置和深度，不论青年、成年、老年病人，粘合树脂对所有的银汞修复体都可以提供辅助固位，改进边缘封闭，保护牙髓复合体。粘合剂还被建议用

于修理修复体,例如将新银汞粘到旧的上,以及封闭新或旧的银汞修复体上的不良边缘。虽然这种粘合剂可使银汞与牙齿结构之间形成联结,但银汞明确的抗力形式在某些临床情况下仍是它的优势。不应保留较弱的壁;在这种情况下,建议降低牙尖并用银汞恢复。

优点

银汞粘合修复技术优于非粘合方法:

1. 用于后牙大面积龋坏的治疗,比金属铸造修复或金属-陶瓷冠费用少;
2. 可用于低龈-殆高度(不像传统的银汞、带桩银汞、银汞柱、嵌体、高嵌体以及铸造全冠修复);
3. 由于不需要额外的机械固位而使窝洞预备更保守(不像传统的银汞、带桩银汞、银汞柱、嵌体、高嵌体以及铸造全冠修复);
4. 不需固位桩,消除了它所引起的危险性,如穿刺牙周,牙髓暴露;
5. 将边缘渗漏降到最低;
6. 加强由于龋坏和窝洞预备而削弱了的牙齿结构。
7. 降低常见于银汞修复的敏感发生率;
8. 降低边缘折断的发生率;
9. 降低龋复发率;
10. 损害严重的牙冠可在临床上一次性修复;
11. 可生物性的封闭牙髓牙本质复合体。

限制和缺点

粘合银汞技术也有限制和缺点:

1. 比传统银汞修复的操作时间长,技术要求较高;
2. 需操作者适应新技术;
3. 增加银汞修复的费用;
4. 它使某些不适于银汞修复的治疗成为可能,如涉及工作尖的大面积修复;
5. 由于临床应用时间较短,尚不能作出临床效果的适当评价。

技术

应用部分或全部酸蚀与树脂粘合将银汞与牙齿结构结合在一起的技术正在使传统的银汞窝洞预备废弃。但是,粘合银汞修复的窝洞预备仍需要适当的抗力形。应该减少易碎的牙尖和壁并用银汞加以保护。对于大而复杂的窝洞,由于缺乏临床资料,牙科医生不应仅用粘合建立固位。也许不应将桩与粘合法联合应用,因为在实验室试验中的失败是惨重的。

粘合技术的应用根据不同产品而略有不同,但临床医生必须时刻遵循一个理性的事先建立的程序。银汞使用的每一步,一般来说都应与传统的使用方法一致。

图 1a 至 11 和 2a 至 2f 解释了粘合银汞修复的使用程序。

讨论

几个悬而未决的问题:

1. 银汞粘合剂带来的益处是否足以补偿它的缺点和限制?
2. 它的益处是否可以在临床上保持持久?
3. 粘合银汞修复对于临床上已经接受的银汞修复是否是必须的?

正像实验研究已经显示的那样,这些根据实验室工作建立的理论原理是非常有吸引力的。除了银汞较差的美观效果之外,这种修复技术能够将银汞最好的特性与洞形的保护性预备原则和粘合材料本身具有的边缘封闭结合起来,为后牙提供了理想的修复技术。但是,这一技术还缺乏通过设计严谨的比较研究和对其优于传统方法之处进行长期临床评价。

临床上完成和随访一个或更多的银汞粘合修复体不足以鼓励我们无限制的使用这一技术,因为修复体的成功与失败取决于很多因素,而不单纯是粘合剂。这些因素包括窝洞预备,使用的合金的类型,银汞的缩合,咬合情况及病人的饮食及口腔卫生习惯。这些都必须包括在评价因素之内。

银汞修复后敏感常有报道,但我们有几百个修复体的临床病历,这些大的、保存活髓牙的修复体没有衬里(只应用了氟),但并没有发生修复后敏感。现在的研

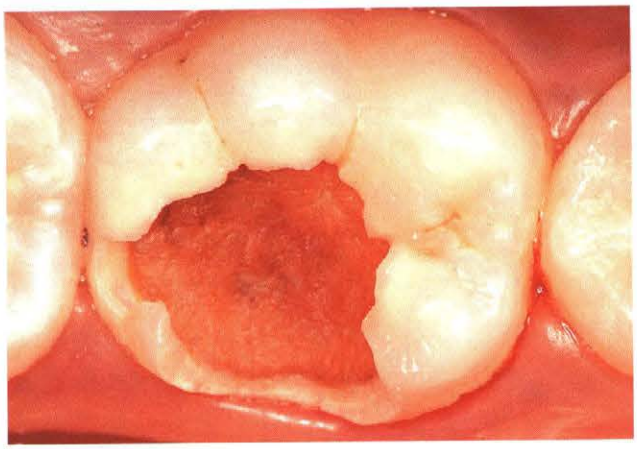

图1a 有活力的下颌左侧第一磨牙,大面积龋坏,颊尖悬空无支持

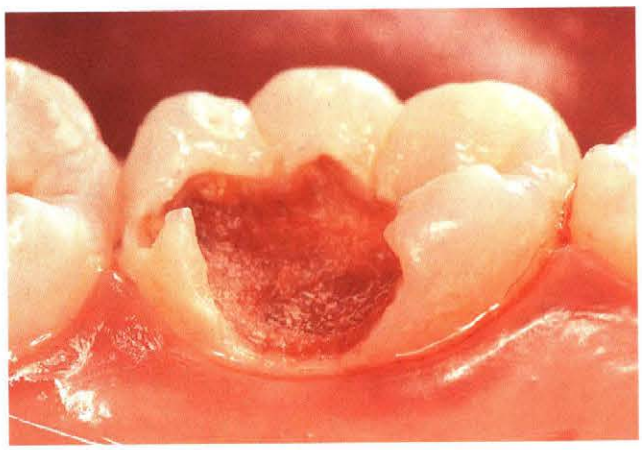

图1b 舌侧面显示颊尖已悬空,无支持

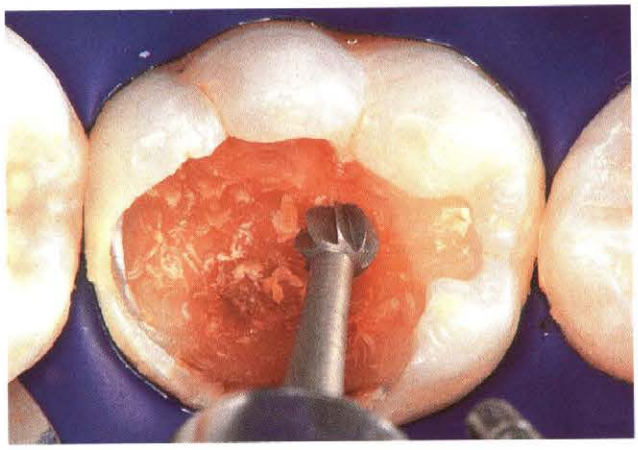

图1c 用低速圆钻去除龋坏组织

图1d 易损坏的颊尖在窝洞制备过程中未被去除。注意颊沟处有色素沉着,用木楔保护邻接面处的橡皮障

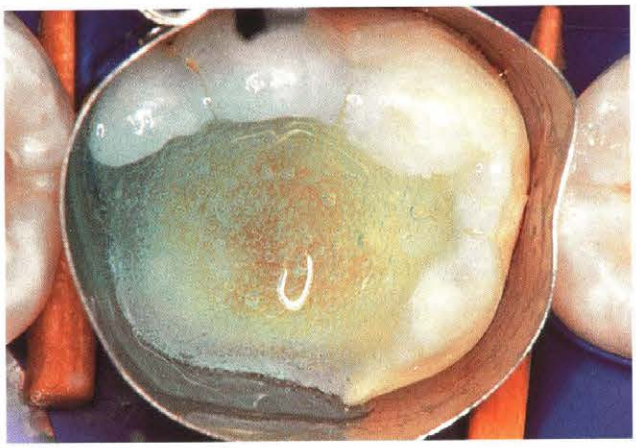

图1e 用10%的磷酸胶(All - Etch, All - Bond z System - Bisco Dental)酸蚀釉质及有活力的牙本质。色素沉着的沟也酸蚀。酸蚀15秒后用气 - 水喷枪去除酸胶

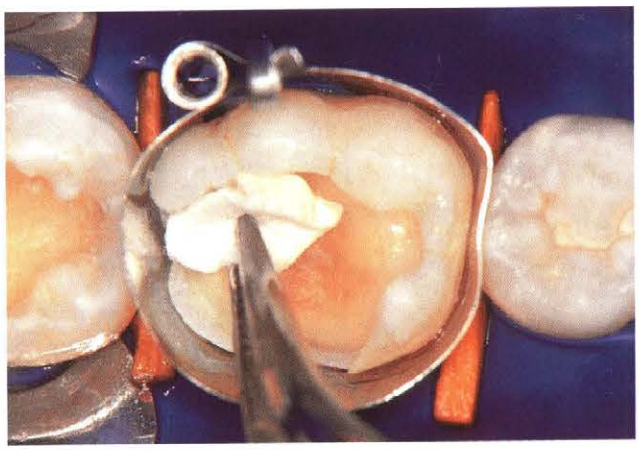

图1f 用吸纸干燥有活力的牙本质及牙釉质,也可用气枪使之干燥

图1g　干燥后,处理过的釉质呈暗白色,牙本质仍有些湿

图1h　涂三层粘合引物(Primer A + Primer B , All - Bond z System),发亮现象是引物中的亲水树脂引起的

图1i　用一次性刷子(All - Bond Liner F)涂牙本质 - 釉质粘合剂

图1j　在自动固化粘合剂聚合前将银汞压紧到窝洞内

图1k　雕刻修复体

图1l　修复体完成,抛光。第二磨牙用同样系统修复

图2a　下颌左侧第一磨牙,牙髓治疗后,牙尖全部悬空

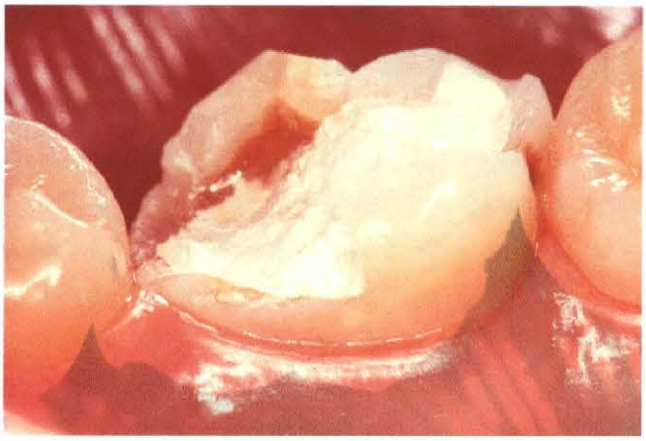

图2b　舌侧观显示龋坏及颊尖悬空而无支持

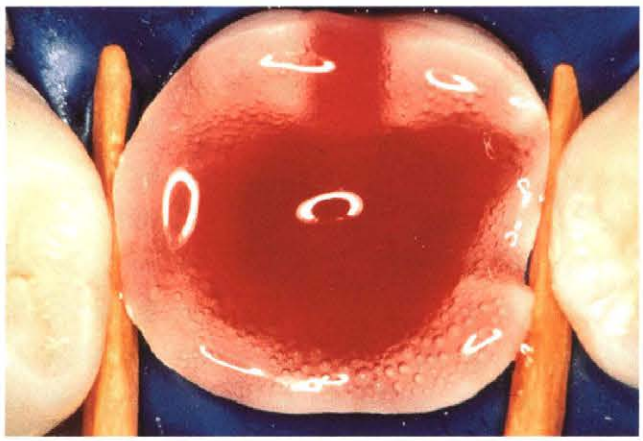

图2c　磷酸胶酸蚀釉质、牙本质及玻璃离子垫底 15 秒

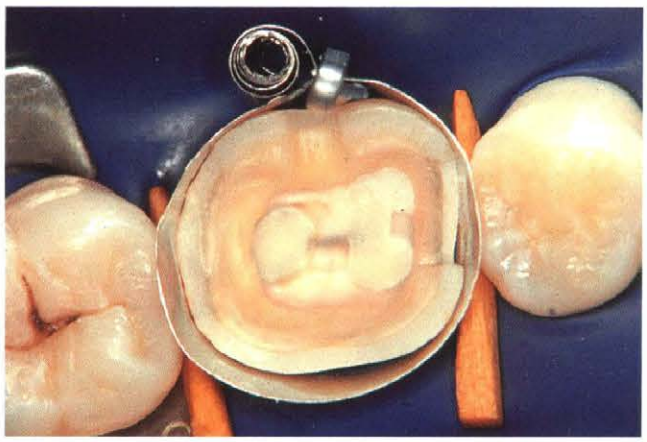

图2d　15 秒后,用气 - 水喷枪去除酸蚀胶,干燥牙齿,放成型夹(Auto Matrix , Caulk / Dentsply)并用木楔稳固。注意酸蚀后的釉质呈不透明暗白色

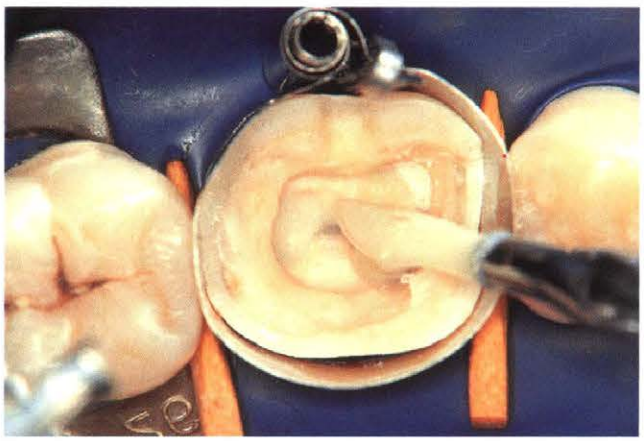

图2e　用刷子将牙本质 - 釉质粘合剂涂于釉质、牙本质和玻璃离子垫底。银汞必须在粘合剂聚合前压入洞内

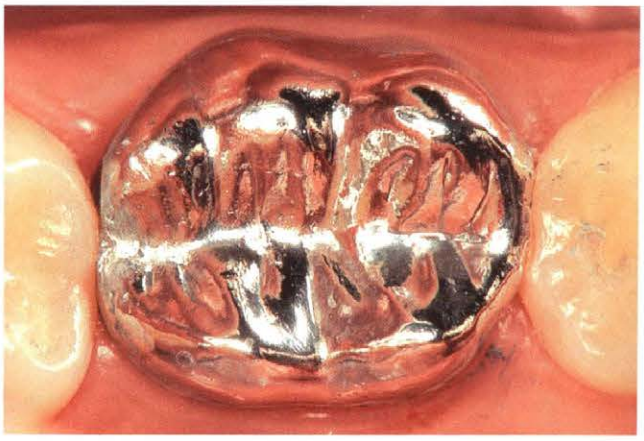

图2f　修复完成并抛光

究证实，修复后疼痛的主要原因是细菌深入到牙齿－修复体之间，而不是银汞修复体本身。封闭的修复体界面对牙髓牙本质复合体起到了保护作用，消除了随后的病理性变化。窝洞的抗感染措施应考虑作为常规。市场上的抗感染制剂不影响与牙本质的粘合，与Kanca介绍的湿粘合程序十分相容。

粘合剂与牙本质之间的关系现在已经有很好的证明，银汞中有树脂的渗入被认为是粘合的机制。我们的研究也为这一假说提供了形态学方面的证据；虽然提供了初步机制，但我们不能否认其他机制，如砜－银汞的交互作用。这一反应可在用Liner F(Bisco Dental)这类产品时发生。

材料在临床应用前，在实验室，特别是在与口腔环境相似的情况下进行广泛的实验和评估是很重要的。但对于修复材料和技术长期的临床有效性应用是最有力的证实。银汞正是这种情况，除了它在牙科悠久的历史外，目前仍可与现代材料竞争，并可作为实验室和临床试验的比较标准。

银汞被替换的主要原因是由于复发龋，这一点已经被证实。然而，复发龋和替换银汞的诊断是基于不完善的诊断原则上的个人决定。这种诊断常是困难的并可能是错误的。很多银汞修复体的替换可能都是不必要的，而简单的修补或边缘封闭或许就足够了。

结论

将来，银汞粘合剂在临床日常修复工作中的作用将会明显地逐渐增加。如果目前研究所显示的这些明显优势被临床实验所验证，粘合银汞修复将成为常规。由于对牙齿结构的保护、低消费、治疗时间短，银汞将继续成为许多病人选择的材料。粘合的银汞修复体将会很好地克服常规情况下银汞修复所带来的一些缺点。后牙银汞修复的程序将会变得简单，同时具有生物学上的、功能上的以及机械上的优势。