应用引导性组织再生术治疗牙髓－牙周联合病变：一例报告

Guided tissue regeneration procedure applied to the treatment of endodontic－periodontal disease: Analysis of a case

L. A. Aguirre Zorzano , A. Llorente Sanchez , J. Eguizabal Chacartegi , R. Martinez－Conde Llamosas , E. Estefania Cundin , J. Santamaria Zuazua

原载 Quintessence Int 1997; 28: 87－91(英文)

张 立译　　曹采方校

摘要　本文讨论了一个患有慢性成人牙周炎的临床病例，下颌侧切牙龈退缩达根尖。如采用传统的治疗方法将导致患牙丧失。我们对患牙应用了引导性组织再生术，并获得了成功。

序言

Nyman 等 1982 年的研究显示，借助于某种材料来选择性地允许适当类型的细胞覆盖患牙的根面，就能获得新附着。从此，这种能够获得长久疗效的，被称为引导性组织再生（GTR）的技术，成为治疗某些牙周病损的首选方法。1989 年，该技术被 Lazzara 用于拔牙后即刻种植的病例。

此后 GTR 在种植领域，在保持和增加无牙区或拔牙后的牙槽嵴高度等方面的应用日增。最近，Tinti 等报告了 GTR 技术在治疗龈退缩中的应用。

牙龈退缩的定义是由于结缔组织根向移位所造成的部分牙根暴露。除了某些易感性的解剖特点外，产生牙龈退缩的最重要因素可能是刷牙用力过大和牙龈肿胀。

不少作者描述了治疗牙龈退缩的各种方法。Miller 对牙龈退缩程度制订了指标，他把龈退缩与膜龈线的位置关系以及龈乳头的完整程度作为分级依据。

本文报告的病例，龈退缩到达了下颌侧切牙的根尖，使得本来常规的膜龈问题变成了牙髓－牙周联合病变。

病例报告

一位 52 岁的男性患者，1992 年 2 月要求治疗下颌侧切牙牙龈退缩(图 1)。牙周检查和 X 线片显示，患者有中度的慢性成人牙周炎，及右下颌侧切牙的牙髓－牙周联合病变。X 线片(图 2)和常规问诊表明，2 年前该牙曾行根尖切除术，并用银汞倒充填。

对患者进行口腔卫生指导，然后进行洁治，根面平整、磨光，以及每 4 个月一次的维护治疗。

患者被告知，传统的膜龈手术不能用于治疗切牙的龈退缩，保住患牙的唯一途径是进行 GTR 手术。于麻醉下，做切口并翻开全厚瓣，包括患牙两侧各 2 个牙齿。手术包括一个沟内切口和 2 个减张切口。术中对

译者：北京医科大学口腔医学院
北京海淀区白石桥路 38 号 100081

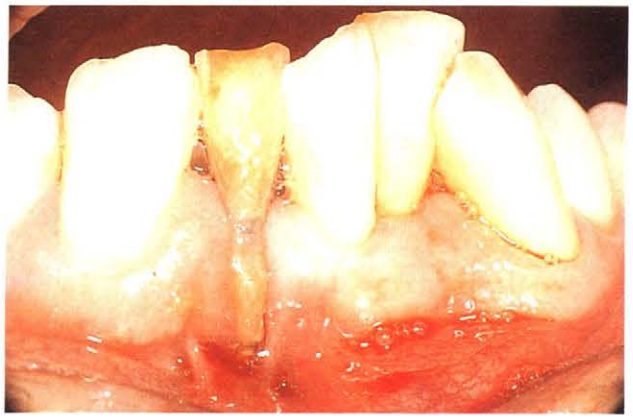

图 1 右下颌侧切牙龈退缩达根尖

图 2(右) X 线片示牙间支持骨的吸收和根尖银汞充填

根面进行了仔细地刮治和平整。刮除肉芽组织后，可见到患牙周围的骨组织几乎消失(图 3)。

为保持 GTR 膜材料下方的间隙并防止膜塌陷，在患牙周围放置脱钙骨(美国红十字会)(图 4)，然后用有支撑物的聚四氟乙烯膜(Gore－Tex material，WL Gore)覆盖。因病损较大，在根方又放置了另一块膜(图 5)，两块膜共同缝合固定于牙颈部。为了覆盖膜，从暴露的牙根两侧均进行了缝合，类似双乳头瓣(图 6)。为覆盖暴露骨，在右下尖牙近中放置了一块明胶海绵(Espongostan film，Ferrostan)。

患者于术后服用阿莫西林(500mg，每日 3 次)共 10 天，并用 0.2% 的葡萄糖酸氯己啶含漱。术后无并发症。10 天后拆除缝线，膜在原位保持 6 周(图 7)。

翻开全厚瓣去除膜，发现有新生成的组织覆盖在根面，达到邻牙的齿槽嵴顶水平(图 8)。然后松解骨膜以完全覆盖再生组织。愈合中的组织显示根面的覆盖部分与邻牙在同一水平(图 9)。从美观出发对患牙进行了漂白(图 10)。患者坚持以后的复诊，术后 7 个月时牙根覆盖效果仍维良好。

讨论

使用 GTR 技术治疗了一例牙根唇面完全暴露的巨大的牙髓－牙周联合病变。

其他可能的治疗方法有侧向转瓣术，或粘膜下结缔组织移植术。这些方法要求组织瓣和受瓣区表面有良好的血供。因此，瓣存在坏死的极大危险性，从而导致治疗失败。在最好的情况下，即使假定病损可被长结合上皮覆盖，根周的骨破坏也不能治愈。

另一种治疗可以拔除患牙，进行种植或修复。考虑到巨大的骨缺损，以及近远中和颊舌向的空间均已减小，这些意图从美学观点上被否定。

应用 GTR 技术获得了极好的结果：获得了 8mm 的临床附着和 2mm 的角化龈。Pini－Prato 等表明在 I类和 II类病损(Miller 分类)，术前的龈退缩如为 7 mm，则可获得 5 mm 的修复。本例治疗前有邻面骨吸收与牙髓－牙周病变相连，这一结果的获得更令人鼓舞。

本例选择了脱钙骨来维持膜下方的间隙。Pini－Prato 等描述过在膜的根方用特殊的缝合法来防止膜向根面蹋陷。近来，Tinti 等用钛加强的膜来保持间隙。本例患者用了两块膜来隔离缺损，是因为当时所有市售膜的尺寸都太小，不足以覆盖整个病损区。

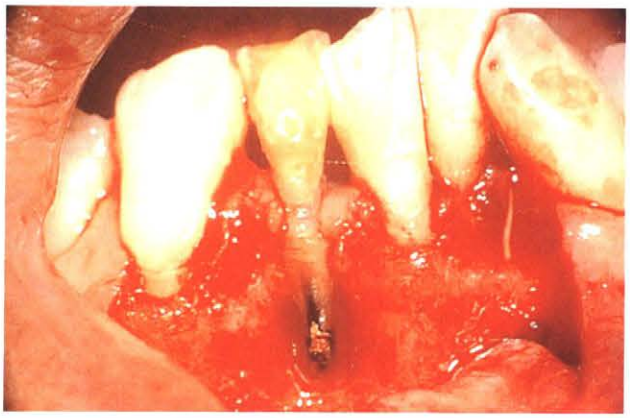

图3 全厚瓣翻起显示邻面、唇面和根尖区的骨吸收

图4 根面覆盖脱钙骨

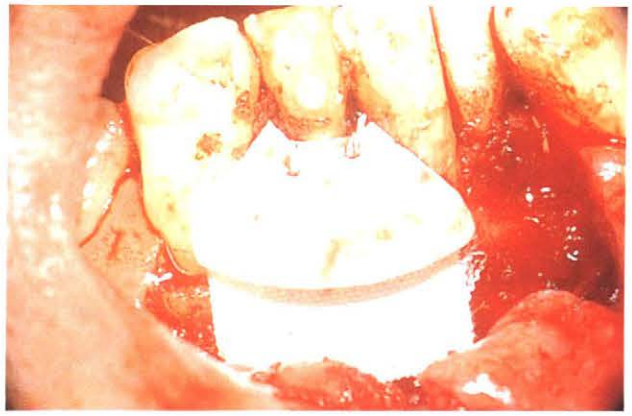

图5 两片小的 Gore－Tex 膜缝合在牙周围以增大覆盖面积

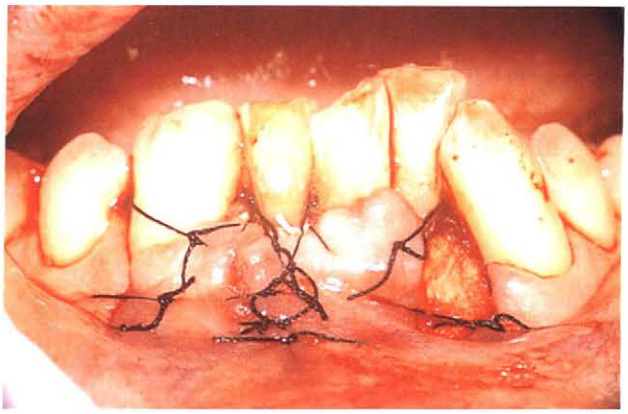

图6 膜被瓣覆盖，暴露的骨用明胶海绵覆盖(Spongostan film)

图7 术后6周，膜有部分暴露

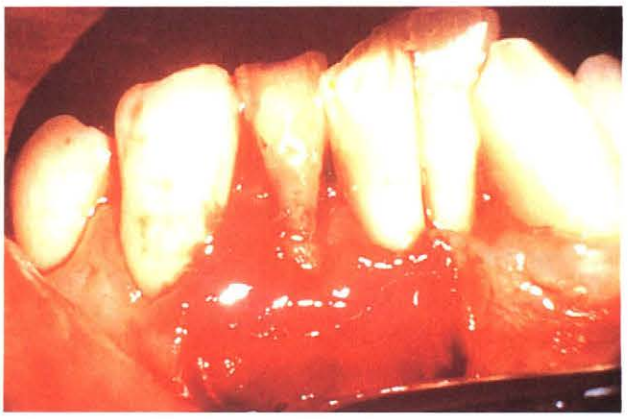

图8 新生组织覆盖部分根面

图 9　取出膜后 4 周，根面覆盖的水平与邻牙相同

图 10　从美观出发漂白后的最终结果

本病例新获得的附着的组织学特性尚不明确。然而在 GTR 术治疗龈退缩的病例中，Cortellini 等证实，存在新形成的牙周膜穿入新形成的牙骨质和骨组织。

小结

用 GTR 术与 Gore－Tex 膜和脱钙骨来治疗一例牙髓－牙周联合病变。这一病例的结果是使根面得到部分覆盖。这一结果远优于现行的其他技术。