译文

膨体聚四氟乙烯钛加强膜结合纳米羟基磷灰石增加牙槽嵴垂直骨量后的种植体早期负重：2年前瞻性研究

Early implant loading after vertical ridge augmentation (VRA) using e-PTFE titanium-reinforced membrane and nano-structured hydroxyapatite: 2-year prospective study

Luigi Canullo, Angelo Sisti

原载 Eur J Oral Implantol, 2010, 3(1): 59-69.(英文)

陈 帅 付小明 译 闫福华 审

声明：本研究中所有材料均由作者购买所得，故研究所得结论与任何商业或机构的利益无关。

摘 要

目的：通过为期2年的前瞻性多中心研究，旨在评估牙槽嵴垂直骨增量术（vertical ridge augmentation, VRA）后14周种植体修复负载后的成功率。**材料和方法**：在三家私人诊所选择20名患者，在拟种植区域实施VRA。富含镁的纳米羟基磷灰石（Mg-eHAP）作为唯一的骨充填材料，其表面覆盖钛加强型膨体聚四氟乙烯（e-PTFE）膜（Gore-Tex），同时植入共计42枚粗糙表面的种植体。为了优化美学效果，以高2mm的愈合基台取代覆盖螺帽。3个月后行二期手术，术后2周，采用平台转换技术戴入最终修复体。修复负载后的第12个月、24个月测量牙槽嵴垂直骨增量、种植修复的成功率、并发症及X线种植体边缘骨水平变化。并应用共振频率分析技术测量种植体植入期（T0期）、最终修复体戴入期（T1期）和修复后24个月（T2期）三个时间点的种植体稳定性指数（implant stability quotient, ISQ）。**结果**：整个研究过程全部患者无一人退出，植入的种植体均较稳固，修复体无一例失败。初期临床评估牙槽嵴垂直骨高度吸收平均为4.1mm，1例出现后期膜暴露。20例患者中有19例的全部植入骨获得骨再生，平均骨增高量为5.6mm。X线显示修复24个月后种植体间的平均骨再生量为1.0mm（s=0.48mm），与修复12个月后的骨增量比较无明显差异。统计学显示随时间的推移种植体周围有明显骨丧失，修复时种植体周围骨丧失平均0.3mm，修复1年后骨丧失为0.90mm，2年后达到0.98mm。而ISQ值却随时间的推移明显上升，在种植体植入时ISQ均值为49.3，最终修复后是63.9，修复负重2年达到73.6。**结论**：本临床研究表明牙槽嵴垂直骨增量术中应用钛加强型膨体聚四氟乙烯膜结合纳米镁羟基磷灰石能够保证表面粗糙种植体的种植成功率，甚至在其早期负重病例中也能获得成功。

关键词 屏障膜；粗糙表面种植体；纳米晶体羟基磷灰石；平台转换；牙槽嵴垂直骨增量术

译者单位 福建医科大学口腔医学院
福建省福州市鼓楼区杨桥中路246号 350002

按照Albreksson的标准，缺牙区牙槽嵴的局部条件有时可能不适合植入种植体（Albrektsson 等，1986年）。特别是由于牙槽嵴垂直骨缺损而导致牙种植体的植入困难，甚至可能因为骨量不足而完全不能植入合适的种植体。

过去十年里，引导性骨再生术（GBR）作为一种口腔外科术式，通过增高缺牙区萎缩的牙槽嵴而使种植体植入到合适的位置（Buser D等，1990年）。GBR是基于屏障膜阻碍软组织从外层长入并为来自剩余骨成骨细胞的生长提供空间这一原理而设计的一种技术。这种连续形成的新骨组织可通过组织学手段观察到（Schenk RK等，1994年）。Hämmerle研究（Hämmerle CH等，1996年）发现至少需要4个月才能形成明显矿化的再生骨组织。

肽加强型屏障膜（膨体聚四氟乙烯，e-PTFE）可维持引导成骨所需的空间并使膜下新骨组织的形成不受干扰。事实上，Simion（Simion M等，2001年）认为使用移植材料可提高GBR效果的可预见性。该结论由术后5年长期随访的多中心回顾性研究所验证并总结出来。其中123枚种植体是在采用垂直骨增量术（VRA）后植入。虽然VRA仍存在争议（Esposito M等，2009年），也缺乏更高质量的研究来证实，但本实验结果表明:应用加强型不可吸收性钛膜，在保证至少6个月的骨愈合期和应用的合适骨替代材料条件下，VRA具有长期可靠的骨增量效果（Esposito M等，2009年）。

骨填料的选择可影响骨增量的效果。长期以来，自体骨被视为骨移植材料的金标准，但需要行二次手术取骨而加大了患者的创伤。使用脱蛋白牛骨作为骨填料，无论是与自体骨联合应用或是单独应用，在VRA术后的6至9个月愈合期里均表现出了良好的骨增量效果，同时结果具有可重复性（Canullo L等，2006年;Canullo L等，2008年;Rocchietta I等，2008年）。

临床调查显示新型羟基磷灰石（因其内在相互联系的多空结构被称为纳米结构）具有骨传导性和仿生性能，即使在较早植入的阶段，也能整合到宿主的生理骨转换中（Gätz W等，2008年;Canullo L等，2009年）。尤其是富镁羟基磷灰石（含1.23%镁离子），不仅溶解度较传统羟基磷灰石有所提高，而且其骨再生性与自体骨也具有相似的组织形态学特点（Ducheyne P等，1999年;Crespi R等，2009年;Ripamonti U等，2004年;Trombelli L等，2008年）。

本实验为为期2年的前瞻性多中心研究，旨在评价应用e-PTFE膜覆盖纳米结构富镁羟基磷灰石（Mg-e HAP）增加VRA后14周种植体修复负载后的骨再生水平，并进行种植体修复负载24个月后的影像学评估和种植体纵向稳定性的临床评估。

1 材料和方法

1.1 患者登记

在三家私人医院（罗马2家和皮亚琴察），由3名经验丰富的外科医生先后招募了20名伴有垂直骨缺损需行种植义齿固定修复的患者进行本研究。所有患者全身状况良好，并进行了全面的口腔护理和口腔卫生宣教。入选标准为:

- 需行种植义齿固定修复并伴有上、下颌骨的垂直骨缺损。
- 年龄≥18岁。
- 没有相关的全身疾病。
- 不吸烟者或每天吸烟不超过10支（并排除使用烟斗和抽雪茄烟者）。
- 全口菌斑计分和全口出血计分≤25%（每颗牙测量四个部位）。
- 拟种植区的局部骨组织高度至少有3mm以保证种植体的初期稳定性。
- 无二磷酸盐药物服用史。

1.2 手术步骤

1.2.1 一期手术

患者预防性地应用抗生素（阿莫西林和克拉维酸，每12h 1g，术前1d开始）并配合使用0.2%葡萄糖酸洗必泰漱口液（每12h一次，术前1d开始）7d。

术前30min口服镇静剂（Delorazepan）5mg，局部麻醉下（Ultracain DS Forte，Hoechst）手术，手术过程参考参考文献（Gätz W等，2008年）。在角化龈上自缺牙区牙槽嵴顶的近中端（近中第一颗牙的远中）向该缺牙区的远中末端全层切开，并向前延伸至第二颗牙的近中。垂直减张切口位于牙槽嵴顶切口的近中颊侧线角处。颊舌向翻瓣时应用骨膜剥离器以减少对解剖结构的破坏。翻瓣显露后使用回力凿搔刮去尽骨皮质表面的所有残留结缔组织和骨膜。搔刮完毕后即在颊侧瓣基部的骨膜上作减张切口增强颊侧瓣的弹性以达到无张力关闭切口的目的。

应用外科引导模板植入1～3枚直径4.3mm的种植体（Global Implant System）。本研究使用的根形种植体表面全部经酸蚀喷砂处理，在种植体的冠方为细小的螺纹（图1a）。

为获得更好的初期稳定性，最后采用钻头直径为3.4mm的成形钻备洞。如种植体不能很好就位，则在取出种植体后改用3.8mm的成形钻再次预备。

种植体肩台平面与近中余留牙的近中颊侧牙槽嵴高度一致（图1a）。种植体和天然牙的距离不少于2mm，而种植体间的距离至少2.5mm。

垂直骨缺损的量通过使用改良牙周探针测量牙槽嵴顶到种植体肩台的距离来确定。高2mm直径3.8mm的愈合基台取代传统应用的高0.5mm的覆盖螺丝，以达到帐篷样的垂直支撑效果。理论上有助于增加骨再生，并重塑多种植体修复时牙间隔的骨高度。

钛加强型GTAM Gore-Tex® 膜（W. L. Gore & Associates）塑形时需与垂直骨缺损的形态相适应且不与近中牙的远中端接触。两颗小固位钉在舌侧固定该膜以获得最佳稳定性。骨替代材料（Sintlife 600～900μm, Finceramica）混入一定量的抗生素（林可辛600mg，Pharmacia Italia）后填入膜下，完全填满直至膜将颊侧外形变得丰满，最后在颊侧固定该膜（图1b）。

采用水平褥式缝合（Gore - Tex 5.0，W. L. Gore & Associates）与间断交替缝合（Polinyl 6.0，Sweden & Martina）关闭皮瓣，根尖片见图1c。

为减轻水肿和疼痛，术后让患者服用皮质类固醇药物（Bentelan 1mg，Sigma Tau）3d和非甾体类抗炎药4d。

术后14d拆线，拆线后涂布0.2%氯已定凝胶2min以防止伤口的细菌感染。拆线后第一个月每周复查1次，然后每个月复查1次，直到第二期手术。

1.2.2 二期手术

埋置式愈合3个月后再次手术（图2和图3a），取出膜并测量软组织的厚度。而垂直骨再生的量则是应用牙周探针测量种植体肩台到再生骨嵴顶的距离，精确到0.5mm（图3b和c）。愈合基台连接到种植体，然后应用软组织加强技术（Palacci P等，2000年）缝合切口，以尽量保持牙间隔区骨的稳定性（图3b），并拍摄根尖片（图3c和d）。

1～2周后，应用平台转换技术在直径3.8mm的基台上完成最终修复体（图4）。要求患者每隔6个月接受专业的口腔卫生维护。

图2 二期手术前的软组织愈合情况

图1 一期手术过程（以某一位患者为例）：a.种植体植入严重萎缩上颌骨（颊面观）；b.膜完全覆盖骨缺损区；c.术后X线片显示2mm的覆盖螺帽和缺损区完全被移植材料填充

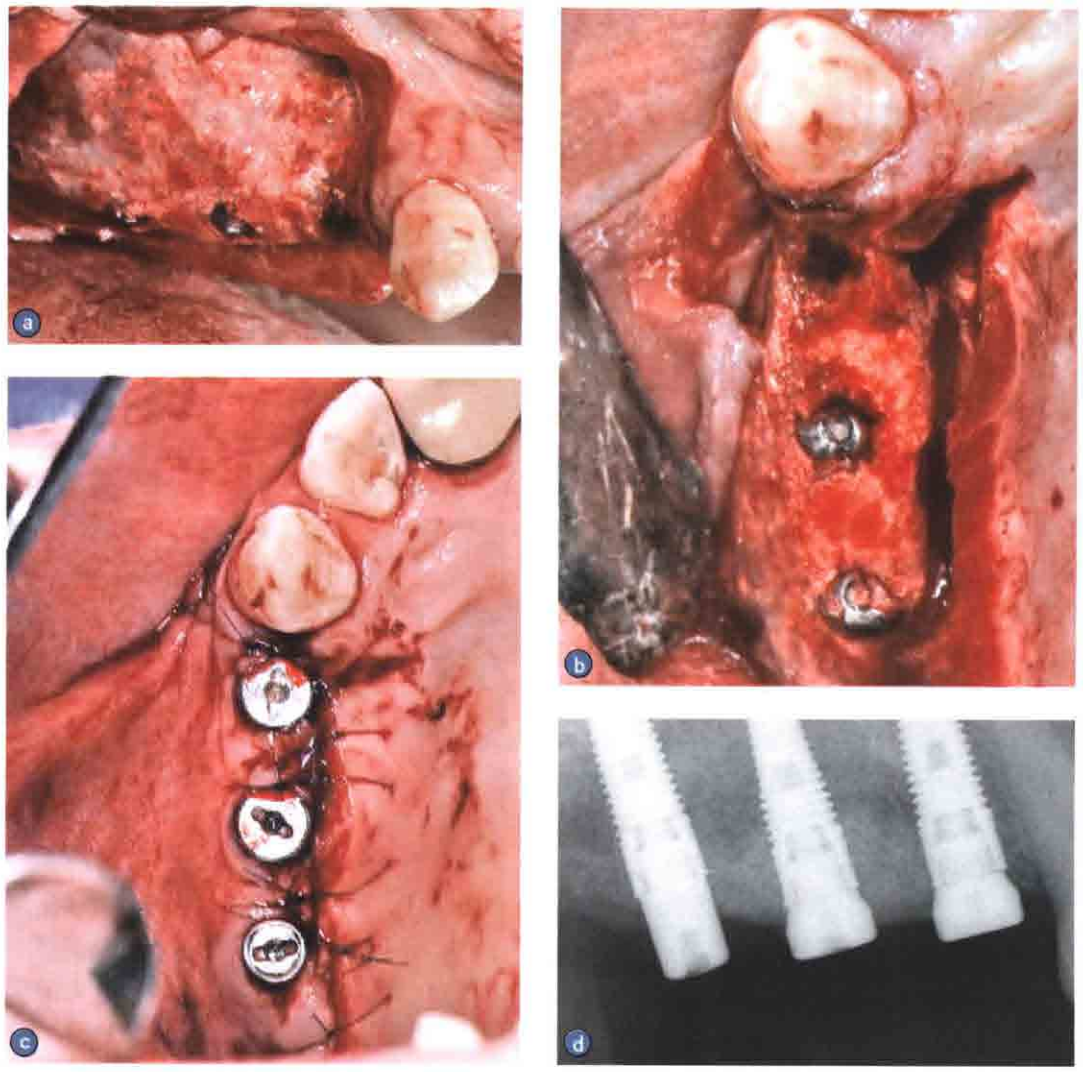

图3 种植体植入3个月后的二期手术过程。a.骨组织再生（颊面观），2mm高的覆盖螺丝被再生骨完全覆盖，移植骨材料在再生骨的外周仍然可见；b.骨组织再生（殆面观）；c.软组织的成形和愈合基台的植入；d.根尖片显示高于种植平台（种植体顶部平台）的种植体间垂直骨再生

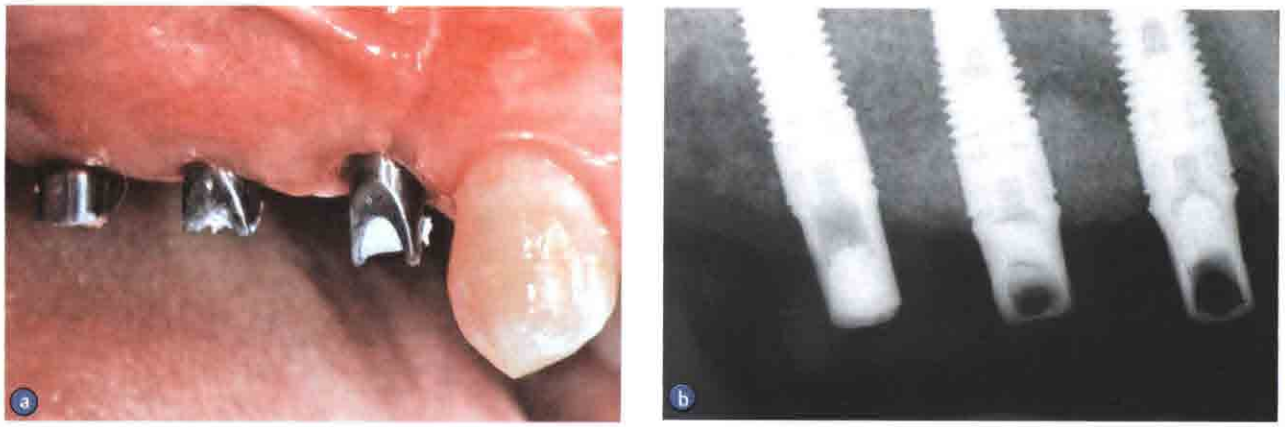

图4 过渡性修复。a.二期手术后2周，以20Ncm旋入基台螺丝；b.X线片显示最终修复前种植肩台水平线以上种植体间的垂直向骨再生情况

1.3 每年的种植评估

修复后的第12个月和第24个月，对所有患者进行回访。每次回访包括临床检查（修复体、种植体是否失败及相应的并发症）和根尖片（需要放射影像模版）两部分（图5）。

1.4 影像学分析

通过影像学分析评估种植体周围的骨再生。待软件校正胶片的扭曲变后分别测量在基线（二期手术时）、第12个月和第24个月时种植体间的骨再生水平（RIB）。如图5c所示，沿种植体肩台水平作一虚线，测量该虚线到再生骨嵴顶的距离，精确到0.5mm。

如图5c所示，通过测量种植体肩台的近中边缘和远中边缘到与种植体接触骨的冠向最高点的距离，来评价负重1年和2年后种植体周围骨水平的变化。

图5 修复24个月后的最终修复情况 a.最终的修复体；b.修复24个月后的根尖片显示良好的种植体骨结合以及有效的垂直骨再生情况（与二期手术时的X线片相比种植体间的新生骨量的减少，而且可以探及种植体间的少量骨丧失）；c.每年随访进行X线片测量，并与基线相比较。种植体肩台平面用作RIB测评时的参考线

计算出各种植体近中边缘和远中边缘的平均骨水平变化量，以及所有种植体和患者的平均骨水平变化量。所有指标的重复测量由两名独立双盲的测量员来完成。实验开始双盲的测量员重复检测三次，以校正人为误差。每个病例最终取前两个测量员检测的平均值。

1.5 种植体稳定性的测量

在种植体植入时即T0期，对各个种植体进行共振频率分析（RFA）（Osstell Mentor，Goteborg，Sweden），并将该测量值作为参考基线（标准）。按照厂家的使用说明将转换器（type 48）手动旋入种植体。RFA以可定量参数种植体稳定系数（ISQ）来表示。ISQ的范围为1～100。反复测量各个种植体在修复负重13周（T1期）和24个月（T2期）时的ISQ（图6）。每次测量重复两次取平均值。

1.6 统计学分析

采用描述统计学包括均值和标准差来表示种植体稳定性随时间推移的变化。数据以方差分析（ANOVA）和薛费法（Scheffe test）进行分析。设定 $P < 0.05$ 时，具有统计学意义。

图6 共振频率分析（RFA）：a.修复体负重24个月后健康的软组织和种植体间的乳头状突起；b.RFA所用的多向连接杆

2 结果

共计20名患者（男性9人,女性11人），年龄从30岁到72岁（平均年龄59岁，标准差为12）不等。

共植入42枚种植体。其中三位患者每人各植入一枚种植体。第一家医院（罗马1，LC）的10位患者共植入20枚种植体。第二家医院（皮亚琴察，AS）的5名患者共植入13枚种植体。而第三家医院（罗马2，Francesca Tirocchi）的5名患者共植入9枚种植体。所有患者在修复负重后的24个月里均接受随访，无一人退出。

2.1 临床结果

在骨再生前，以种植体顶端到周围骨的嵴顶的距离测量垂直骨缺损，为2～7mm（平均4.1mm，标准差1.3mm）。

在一期手术的术后前几天，所有患者均出现轻度水肿;1周后，炎症和血肿的症状消失;14d后拆线，切口愈合良好。仅有一位使用树脂黏结临时修复体的患者出现晚期的膜暴露（一期手术后8周）。软组织表现为中度的炎症，而在膜的暴露表面发现有牙菌斑。随即二期手术取出暴露的膜，见1.5～2.0mm厚的未矿化组织生成（5号患者）。

12周后取出e-PTFE膜，结果见表1。同时，可见膜与周围组织融合。20名患者中有19张膜下融合有羟基磷灰石的薄的软组织伴有轻微出血。其中1例患者的膜下的软组织厚度达到2mm（5号患者）。

邻牙周围的骨高度无明显变化，而在二期手术时，发现16例病例存在包裹着移植骨材料的结缔组织样软组织。

骨再生形成后，种植体顶端到高出种植体肩台平面的新生骨组织高点的平均距离为-1.5mm（标准差0.78mm）。说明平均骨增量达5.6mm的（标准差1.4mm，范围3～9mm）。

而在17例植入多枚种植体的患者中，除5号患者外其余病例种植体间骨组织顶点到种植体肩台的平均距离（RIB）为1.7mm（s=0.65mm，范围1～2mm）。

2.2 影像学结果

二期手术时，X线片显示种植体间的平均骨高度（RIB0）为1.7mm（标准差0.65mm）。如表1所示，在修复后第24个月的最后一次随访中，X线片显示此时种植体间的平均骨高度（RIB2）为1.0mm（标准差0.48mm），较1年前的随访结果（RIB1）更稳定。实际上第12个月时和第24个月时随访的X线片结果没有显著差异。

统计学分析表明，X线片测得的种植体间骨高度RIB2较RIB0具有显著差异（$P<0.05$），而RIB1与RIB2无明显差异。种植体周围骨水平的X线分析显示在种植体颈周围可见锥形骨吸收:在种植体修复负重初期，种植体周围的骨水平为0.3mm（s=0.1mm）。1年及2年后的随访发现，种植体周围平均骨丧失为0.90mm（s=0.60mm）和0.98mm（s=0.42mm），如图4b和图5b。种植体周围的骨丧失在修复1年后与基线比较有统计学意义（$P<0.05$），而修复负重1年后和2年后比较种植体周围的骨丧失并无显著差异。

2.3 ISQ结果

见表1，ISQ值在基线期（T0期）的平均值为49.3（s=6.94），在T1期、T2期的ISQ平均值分别是63.9（s=3.27）和73.6（s=2.14）（图6a和图6b）。统计分析表明ISQT0明显低于ISQT1，ISQT1明显低于ISQT2（$P<0.05$）。

3 讨论

本前瞻性临床研究的目的旨在评估局部萎缩的无牙区牙槽骨在种植体修复负载后第24个月甚至在植入负载早期（种植体植入后14周负载），采用肽加强型e-PTFE膜（Gore-Tex）结合新一代羟基磷灰石技术对其垂直骨增加的作用。

已有研究表明，自体骨块无论是否混合骨替代材料，在联合e-PTFE膜后，均可增加垂直向的骨量（Esposito M等，2009年;Canullo L等，2006年;Canullo L等，2008年）。应用肽加强型Gore-Tex膜以脱蛋白牛骨作为唯一骨填充材料的研究也得出相似的结果（Rocchietta I等，2008年;Götz W等，2008年）。使用骨替代物由于可避免自体取骨，因此减轻了患者术中的创伤和术后的不适。

同样一些研究也表明纳米羟基磷灰石骨具有较高的成骨性和生物相容性（Götz W等，2008年;Canullo L等，2009年;Ducheyne P等，1999年;Crespi R等，2009年;Ripamonti U等，2004年;Trombelli L等，2008年）。这种新一代羟基磷灰石又被称为仿生支架材料，不仅在化学性能上而且在微观结构上也呈现出骨微孔间连接的类似的骨结构。其成骨活性在文献中也已有大量报道（Ducheyne P等，1999年;Ripamonti U等，2004年）。在移植材料的分类中，部分镁替代的羟基磷灰石表现出非化学计量结构，而且与骨矿化基质更为相似，6～12个月后几乎完全被吸收（Mangano C等，2006年）。

不可吸收性膜由于具有封闭特性，它的应用对骨移植材料的骨再生可能具有积极的作用，并且这种组合可能更加稳定。修复体负重后2年，可见种植体间再生骨极少量的骨改建（与暴露骨膜时的X线片结果1.7mm相比，其后第二次X线（修复后2年）的种植体间骨高度为1.0mm）。但部分病例由于修复的理念引入修复重建，在基台连接后出现生理性锥形骨吸收，种植体间的骨高度在修复后2年小于1mm。

表1 牙槽脊垂直骨增量结果

患者	性别	年龄	种植牙位	邻接牙齿	骨丧失	颊侧骨	骨增量	RIB_0	RIB_2	ISQ T0	ISQ T1	ISQ T2
1	女	71	26	近中	4	2	6			48	67	72
			27		4	1	5	2	1.3	40	61	72
2	男	46	26	近中	6	2	8			66	68	75
			27		3	2	5	2	1.25	50	64	73
3	男	68	43	远中	2	2	4			48	62	75
			41		5	1	6	2	1.2	45	65	73
			32	远中	6	1	7	2	1.3	49	59	73
4	女	44	15	近中	3	2	5			52	61	76
			16		4	2	6	2	1.25	47	58	74
			17		5	1	6	2	1.4	35	63	76
5	女	62	42	近中	4	-1	3			50	63	70
			43	远中	4	-1	3	-1	-1	52	66	71
7	女	30	11	近中/远中	6	2	8			57	69	75
8	女	67	12	远中	4	2	6			46	67	72
			22	远中	2	2	4	2	0.8	49	67	74
9	男	72	46	近中	5	1	6			59	69	74
			47		5	1	6	1.5	0.9	55	63	71
10	女	65	15	近中	3	2	5			58	67	78
			16		5	2	7	2	1.2	45	61	76
			17		5	1	6	2	1.1	40	62	75
11	女	65	25	近中	4	2	6			50	60	72
			26		4	2	6	1.5	0.95	48	63	74
			27		4	1	5	1.5	1.1	46	60	71
12	男	65	33	远中	2	1	3			56	67	75
			31		4	1	5	1	0.75	58	67	77
			42	远中	2	0	2	2	1.05	63	65	77
13	女	47	12	远中	2	2	4			46	60	72
			11	近中	3	2	5	2	1.4	48	61	70
14	女	72	24	近中	4	2	6			48	66	77
			25		5	2	7	1.5	0.9	50	66	75
			26		5	1	6	1.5	0.9	48	64	71
15	男	56	21	近中/远中	6	2	8			60	63	74
16	男	68	26	近中	3	2	5			41	66	74
			27		3	2	5	2	1.3	43	61	73
17	女	49	15	近中	6	1	7			47	63	77
			16		6	1	7	1.5	0.8	41	67	74
18	男	46	11	近中/远中	7	2	9			32	55	74
19	男	52	15	近中	4	2	6			49	66	71
			16		4	1	5	2	1.3	52	61	72
20	女	68	13	近中	3	2	5			56	69	72
			14	远中	4	2	6	2	1	50	66	70
mean		59			4.1	1.5	5.6	1.7	1.0	49.3	63.9	73.6
s		12			1.28	0.78	1.4	0.65	0.48	6.94	3.27	2.14

临床和影像学结果都显示，在植入多颗种植体的病例中，种植体与种植体间的肩台水平有新骨形成。而以2mm高的覆盖螺帽取代传统0.5mm高的覆盖螺帽，增加了骨再生的空间，为在种植体间形成更高的牙槽间隔提供了可能。应用超过2mm高的覆盖螺帽理论上可使种植体间的牙间间隔的骨水平恢复到一个更高的高度，但另一方面也增加了膜暴露的风险。因此应该根据患者的骨丧失量、种植位置及美学需求，选择不同高度的个性化覆盖螺帽。

尽管有争议（Merli M等，2006年），但有文献报道（Simion M等，2001年;Esposito M等，2009年;Canullo L等,2006年;Canullo L等,2008年;Rocchietta I等，2008年）在去除膜时发现膜与再生骨组织之间有一层1～2mm厚的骨膜样软组织生成。这可能与骨移植材料顶部的不完全性骨再生有关。而本研究中发现的仅存在于部分膜膜下的厚约0.5mm的软组织则显得更薄。

本研究中多数种植体虽都植入在骨质量较差的牙槽骨位点，却无种植失败，可能主要在于种植方案的设计上，而且镜下粗糙表面的种植体可增加种植体周围的骨结合。

事实上，GBR术后即刻种植，种植体的表面特征可促进细胞黏附，改善种植体骨结合（Lima LA等，2003年;Conner K-A，2003年）。另外有文献报道采用了平台转换技术（Canullo L等，2010年;Prosper L等，2009年）的种植修复与传统种植修复相比，在水平向和垂直向的种植体周围骨丧失都更少（Rodríguez-Ciurana X等，2009年）。因此本研究采用平台转换的技术，也可能有利于维持种植体周围的再生骨量。种植体间的最小距离为2.5mm，种植修复后24个月，种植体边缘的骨吸收平均为0.98mm，但种植体间的骨量仍高于种植体肩台1.0mm。

此外，微观粗糙表面扩展到种植体颈部结合平台转换技术，可使整个种植体全长形成骨结合。以及种植体颈部设计的螺纹可有效分散种植体颈部的殆力，从而减少该部位进一步骨丧失（Hermann F等，2007年）。

根据共振频率分析，基线ISQ均值（T0）显示种植体植入时较差的最初稳定性。然而，尽管ISQT0的均值很低，但ISQT1却与其他研究相似。Lai等人的研究结果（Lai H等，2008年）也表明上颌窦提升术后植入粗糙表面种植体，在植入的第12周到第16周，ISQ值由66.8升至69.2。

ISQ值从T0期到T1期的显著增加表明，仅3个月，种植体周围的移植骨便快速成熟，保证了种植体足够的稳定性以承担颌力。值得一提的是修复后24个月时种植体的骨结合进一步成熟，T1期到T2期ISQ值继续增大，这可能与种植体的咬合负重有关。

精确的外科手术以及术后严格的牙周维护是本研究取得高种植成功率的最重要因素。然而，由于缺少对照组和样本量较小也将影响到本研究结果的可靠性。

4 结论

X线片和临床结果表明，应用Gore-Tex钛加强型膜结合富含镁的纳米羟基磷灰石增加牙槽嵴垂直骨量的技术，可在愈合的早期成功实现萎缩颌骨的骨重建。

修复后2年，X线测量结果表明在种植体基台连接处有少量的骨吸收。ISQ分析结果证明种植体的稳定性成时间依赖性增加。

《口腔种植的软组织美学》口腔软组织维护是关系口腔种植治疗成功与否的一个非常关键的因素，而这也常是临床的难点和重点。本书作者Sclar教授为世界知名口腔专家，他根据多年的临床经验撰写成本书。书中主要内容包括：种植体周软组织结合、美学种植患者的系统评估、种植体周软组织处理的外科技术、生物胶原技术、种植治疗中的软组织移植、血管化骨膜-结缔组织（VIP-CT）瓣、美学种植治疗等。

主译：戈　怡　陈德平　审校：宿玉成　陈　波

定价：320元

本书咨询、购买方式：北京市100036信箱188分箱，人民军医出版社口腔医学出版中心，杨淮（编辑），邮编：100036，电话：13521457428，Email：pumcp@126.com