专家论坛

罕见的、同时发生的、多发的复发性下颌骨囊肿

Rare, simultaneous, multiple, and recurrent mandibular bone cysts

Muralidhar Mupparapu, DMD, MDS/Maano Milles, DDS/Steven R. Singer, DDS/Joseph Rinaggio, DDS, MS

原载 Quintessence Int 2008;39(4):331-336(英文)

谢晓艳 译 傅开元 审

摘 要

单纯性骨囊肿，也称创伤性骨囊肿，是多发生于青少年的良性的有结缔组织衬里的骨腔。大多数情况下，表现为孤立的X线密度减低影像。也有单纯性骨囊肿与良性纤维-骨病变同时发生于颌骨的报道。单纯性骨囊肿与其他颌骨囊肿和良性肿瘤在X线表现上不易区分。本次病例报告报道1名下颌骨内同时发生3个独立病变的患者。该患者右下颌骨病变表现为多房的X线密度减低影，2个左下颌骨病变在根尖周呈混合性X线密度，类似局灶性或根尖周牙骨质-骨结构不良的X线表现。起初的鉴别诊断还包括更多的具有侵袭性的颌骨良性病变。活检示3个部位均为单纯性骨囊肿。简单的手术治疗使这些骨缺损完全恢复，但左下颌前磨牙-磨牙区病变2年后复发。新的活检证实病变为复发性单纯性骨囊肿，同时也考虑伴发良性牙骨质-骨结构不良，因为它可与单纯性骨囊肿共存。

关键词 牙骨质-骨结构不良；复发性骨囊肿；单纯性骨囊肿；创伤性骨囊肿

专家点评

傅开元教授点评：单纯性骨囊肿，也称创伤性骨囊肿，临床并不多见，常表现为孤立的X线密度减低影像。本文报道下颌骨内3个部位均为单纯性骨囊肿则更为少见。对如何选择影像检查方法、需要与哪些病变鉴别、如何进行X线鉴别做了非常详细地阐述，对于研究生和临床医师学习如何诊断颌骨单房或多房X线密度减低病变是一份很好的学习资料。

单纯性骨囊肿是颌骨内较为常见的病变，多发生于20岁之前，平均年龄为17岁，男女比例为2∶1。年龄较大的人群中，发病的平均年龄为42岁，相反女性居多。虽然报道多发单纯性骨囊肿可同时伴有牙骨质-骨结构不良，但是对这些病变的鉴别诊断还应更广泛，包括那些X线表现提示具有侵袭性的颌骨病变。X线片的判读、临床的结合和组织病理学检查对做出一个合理的诊断是必要的。

译者 北京大学口腔医学院放射科
北京海淀区中关村南大街22号 100081

病例报告

一名39岁妇女求助一名笔者的口腔颌面外科诊所。患者表现为右下颌角区的疼痛、肿胀。患者就诊的主诉为右下颌压痛，疼痛持续数月，非自发性，

否认下齿槽神经支配区的感觉异常。

患者因痛经服用扑热息痛和维生素，无药物过敏史。她因偶然的胸痛和气短被诊断为二尖瓣脱垂。但是，无相关的其他特殊病史。否认吸烟和吸毒，偶尔饮酒。

临床检查未见口外肿胀。患者双侧轻度淋巴结肿大，左侧更明显。开口度正常。口内检查可见右下后牙缺失，右侧牙槽嵴轻度膨隆，触诊疼痛。对应口腔黏膜正常。左侧未见膨隆。左下颌牙齿无松动，牙髓有活力，黏膜完整且正常。剩余牙齿充填完好。

曲面体层片可见下颌骨内3个X线密度减低影像（图1）。右下颌第二前磨牙远中区缺牙，缺牙区可见一个约2.5cm × 3cm大小的密度减低病变，边界清，病变边缘有致密的骨包绕。低密度区内的分隔使病变呈多房表现。左下颌骨可见两个较小病变，一个位于左下颌第三磨牙的根尖周，向左下第二磨牙的缺牙区扩展，该病变约2cm × 2cm。另一个病变位于左下颌第一磨牙和第二前磨牙根尖周，约1.5cm × 1.5cm。这两个较小的病变周围也有骨硬化。左侧后部病变的内部为低密度影，前部病变表现为混合密度。两个病变的放射影像都很清晰，位于下颌神经管上方，为圆形或卵圆形，具有硬化的扇贝状的边缘。受累的牙齿有活力，骨硬板完整，未见牙齿倾斜、移位及牙根吸收。

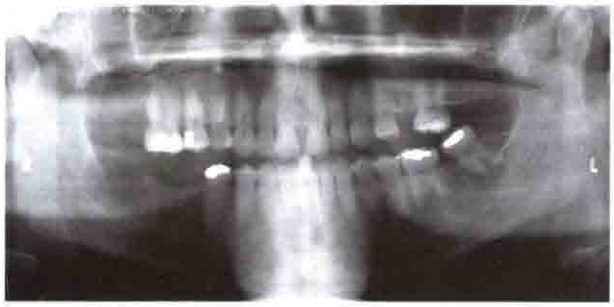

图1 患者初诊的曲面体层片可见双侧下颌骨清楚的低密度影，右下颌骨病变为多房表现

最初的诊断考虑为下颌骨侵袭性、良性、囊性的病变。患者被安排针吸活检和静脉镇静下活检，3个区域针吸均得到血性液体。而后经黏骨膜瓣进入右下颌骨病变，翻瓣后可见一个空腔，搔刮骨腔得到软组织衬里的碎片，未见囊肿样上皮组织，送骨和软组织进行组织病理学检查。另外2个左下颌病变有同样的发现。将得到的3个标本送去病检，都表现为薄的正常骨小梁结构，周围有纤维结缔组织围绕，可见明显的骨样边缘。在结缔组织中可见散在的急性和慢性炎症细胞，没有上皮衬里。每个标本均被诊断为单纯性骨囊肿（图2～3）。对该患者进行定期复查，术后第3个月、6个月的X线检查显示病变愈合良好（图4）。一年后患者未如期随访。患者2年后复诊，可见其左下颌前磨牙-磨牙区一个新的低密度病变，比最初的2个病变大，看起来可能累及了原来两个病变之间的正常骨(图5)。新的活检可见不规则的受压纤维结缔组织块，其内有散在

图2 骨内腔周围组织的活检组织像，由平行的骨小梁和纤维结缔组织组成（HE，×40）

图3 病变表面骨相连的结缔组织，未见上皮衬里（HE，×100）

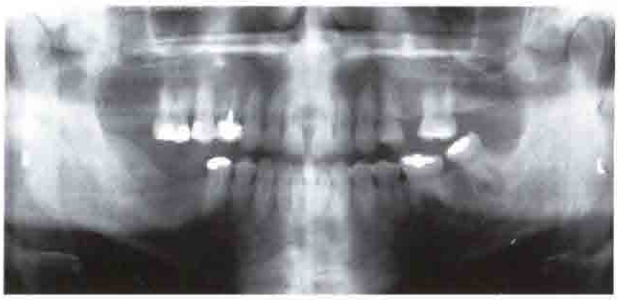

图4 6个月复诊的曲面体层片可见右下颌骨病变完全骨充填，几乎与其他骨组织无差别；左侧病变自第一次就诊后就已经完全愈合

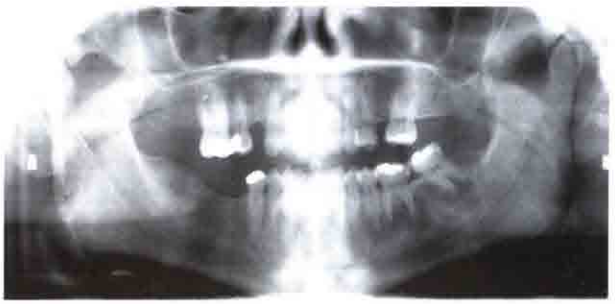

图5 2年复诊的曲面体层片可见左下颌骨病变复发，原先分离的病变（图1）已经融合成一个单一的、大的、复发的病变，边界清楚，自左下颌第一前磨牙延伸至第二磨牙区。右下颌病变已完全骨性充填

的慢性炎症细胞浸润；也可见多个具有成骨和破骨活性的骨组织，无上皮衬里。该报告证实这个区域单纯性骨囊肿的复发。

讨论

这一下颌骨病变的鉴别诊断包括单纯性（创伤性）骨囊肿，可单独发生或伴有良性纤维-骨病变、残余囊肿、牙源性角化囊肿、中央型巨细胞病变或动脉瘤样骨囊肿。因为右侧病变为清晰的多房表现，起初的鉴别诊断也包括具有侵袭性的颌骨病变，如牙源性黏液瘤、成釉细胞瘤、朗格汉斯组织细胞增生症及多发性骨髓瘤。3个病变表现为同样的病理是有可能的；左下颌的2个病变与右下颌的单个病变不是同一病变同样也有可能，虽然它们被同时发现。

单纯性（创伤性）骨囊肿通常无症状，除非有继发感染。患者右下颌病变出现疼痛，原因可能是病变位于牙槽嵴顶附近，容易引起局部黏膜的创伤和与口腔的直接交通。左下颌磨牙区病变的诊断可能为单纯性骨囊肿单独发生或伴随良性纤维-骨病变，如局灶性牙骨质-骨结构不良（focal cemento-osseous dysplasia，FCOD）、巨大牙骨瘤（早期表现）或骨纤维异常增生。良性纤维-骨病变是因为骨代谢紊乱引起正常骨组织被结缔组织基质所取代，之后逐渐被牙骨质-骨组织浸润。当这些纤维-骨病变伴发单纯性骨囊肿，X线表现将会不同。因此，鉴别诊断也应包括FCOD。

左下颌磨牙区根尖的2个病变是根尖周囊肿的可能性很小，因为前磨牙和磨牙的骨硬板和牙周韧带间隙没有被破坏。同样，因为该区域没有拔牙，不考虑残余囊肿。

也要考虑其他有分隔的病变。牙源性角化囊肿可含有弯曲的房间隔，沿颌骨长轴生长，没有明显膨胀。牙源性角化囊肿有时与其他颌骨内囊肿不易区分，可表现为单囊，有或没有扇贝样边界，但常表现为多房的低密度病变。虽然有报道颌骨多发性牙源性角化囊肿，但是只有一部分伴随基底细胞痣综合征。巨细胞肉芽肿通常好发于磨牙前部，发病年龄更小，有更多颗粒样粗的和模糊的间隔。

动脉瘤样骨囊肿是病因不明的骨内假囊性病变，可发生于相似的年龄组（30岁以下），女性好发，下颌骨较上颌骨常见，可快速膨胀。囊肿可表现为单房或多房的低密度影，在手臂和腿这样的长骨中最常报道，在颌面骨中表现为类似创伤性骨囊肿或巨细胞肉芽肿。该患者的多发性病变不符合动脉瘤样骨囊肿的一般表现。

牙源性黏液瘤可表现有类似的间隔。但是，经常会有1或2个典型的薄而锐利的直分隔。病变的边界不清或中度清晰，几乎没有病例能看到边缘硬化。病变可在后牙的牙根之间呈扇贝状，并且，黏液瘤偶尔可向皮质骨板扩展，表现为牙槽骨和颌骨皮质骨板的均匀膨大。其特征性的X线表现为直的分隔，在其他病变中不常见。

成釉细胞瘤，来源于牙源性上皮的真性肿瘤，是具有局部侵袭性的良性肿瘤。最常在下颌骨的磨牙-升支区和上颌骨的磨牙区发生，骨膨隆和牙根吸收明显。

考虑更具有侵袭性的病变，朗格汉斯组织细胞增生症是发生于青少年的、具有模糊、不规则边界

的低密度病变，但是，成人病例通常表现为清晰的密度减低影，有硬化边缘。

多发性骨髓瘤下颌骨内增殖的肿瘤细胞替代了许多正常的骨髓，局部生成monoclonal paraprotein（Bence Jones蛋白），可为这种疾病的一些临床特征作出解释，尤其是穿凿样X线密度减低影。总的来说，不论多发或单发，骨髓瘤的低密度影与本病例中的大的、边界清楚的、有硬化病变存在的表现不同。更重要的是，多发性骨髓瘤直到病程进展期才会出现X线表现。

选择合理的X线检查和随访对病变的发现是关键。X线平片和／或曲面体层是诊断单纯性骨囊肿常规的选择。横断咬合片可用于确定下颌骨病变是否颊舌向膨隆或骨皮质变薄的程度或穿孔。曲面体层片是确定大多数下颌骨病变、尤其是下颌骨后部病变的最常用的方法。如果没有曲面体层片，可以采用下颌骨体或升支的侧斜位片。本病例的右下颌骨病变的X线表现为具有扇贝形边缘的多房低密度影，病变内可见不完全的、类似间隔的高密度影（图1）。颊侧和舌侧骨皮质未见累及。该右下颌病变的影像学表现作为一个单纯性骨囊肿看来并不典型，事实上，更提示为一个良性囊性或肿瘤性病变。这种边缘硬化、多房的病变通常发生于下颌骨体后部。

先进的影像方法可用于那些超出平片或断层片投照范围的大的颌骨病变。核素显像在诊断单纯性骨囊肿时几乎没有价值。动态CT扫描可帮助区分含液体的单纯性骨囊肿与其他含有不同程度的血管的实性骨病变。同样地，MRI可证实单纯性骨囊肿内是否有液体存在。

单纯性骨囊肿可伴发良性纤维-骨病变，如FCOD，纤维异常增生（fibrous dysplasia，FD）和巨大牙骨质瘤（florid osseous dysplasia，FOD）。Horner 和Forman在他们关于良性纤维-骨病变和非典型的单纯性骨囊肿伴发的报告中，陈述了1904年Monckeberg第一个提出囊性区可能与纤维性骨炎愈合有关。Melrose等人第一个通过34个病例组观察这种相关性，其中有14名患者同时有病理证实的单纯性骨囊肿。与本病例一样，这些腔体有时可针吸出少量淡黄色的浆液性渗出液。Horner 和Forman发现其中4名西亚裔和西印度裔的患者单纯性骨囊肿和良性纤维-骨病变同时发生时，他们证实了这两者之间的相关性。

Waldron在颌骨纤维-骨病变的回顾里，描述了一些患者同时发生单纯性骨囊肿和巨大牙骨质瘤。与Melrose等人的报告类似。尽管如此，牙骨质-骨病变和单纯性骨囊肿都不罕见，两个同时出现可能偶然发生。Horner和Forman提出了单纯性骨囊肿可能不是单一的病理实体，而是有相同转归的不同病因引起的不同病变。这些病变的共同特征是非特异的、结缔组织衬里的骨内腔体，有生成牙骨质或牙骨质样钙化组织的潜能。Fisher推论，纤维结构不良的区域常有小囊肿（与之前Jaffe 1953年提出的一致），小囊肿的合并最终形成较大的囊肿，因而被诊断为单纯性骨囊肿。

先前报道的类似病变也表明它们其实是创伤性骨囊肿，可单独发生或伴发纤维-骨病变，如良性牙骨质-骨结构不良，包括FD，FCOD和FOD。良性纤维-骨病变是因为骨代谢紊乱引起正常骨组织被结缔组织基质所取代，之后逐渐被牙骨质-骨组织浸润。当这些纤维-骨病变伴发单纯性骨囊肿，X线表现将改变。

不伴发任何牙骨质-骨病变的单纯性骨囊肿比伴发的术后愈合好得多。事实上，依照Melrose的观点，因为同时发生单纯性骨囊肿是巨大牙骨质瘤的一个显著特点，所以，这些看起来是单纯性骨囊肿的空腔可认为是一些巨大牙骨质瘤的重要表现。

虽然下颌骨同时多发单纯性骨囊肿比较特别，但也应该考虑。复发罕见，如果出现复发，应做相应的处理。

结论

当作出单纯性骨囊肿的诊断后，没有做进一步手术的计划，而对患者进行定期随访，最初2次随访拍摄了曲面体层片。3个月复诊时可见所有的病变内都有骨充填，6个月复诊可见实质的骨充填，并且中心的密度恢复至邻近骨密度。2年复诊时，左下颌骨病变复发，再次的搔刮和活检是有必要的。恢复之后，患者仍保持每年1次的复查。