冠折累及生物学宽度 —个例报道

Coronal fracture with invasion of the biologic width: A case report
Luiz Narciso Baratieri, Sylvio Monteiro, Jr, Antonio Carlos Cardoso, Jose Claudio de Melo Filho
原载 Quintessence Int 1993; 24: 85 – 91. (英文)

韩 劼译　　曹采方校

摘要　当牙冠折断累及生物学宽度时，行翻瓣手术，在冠折牙的局部进行骨切除和骨成形术，然后用复合树脂将折断的牙冠再固定于残留根上。6 年的随访结果表明牙周组织健康，美观效果令人满意。

前言

牙冠折断的再固定（reattachmant）是困难的，且对技术要求高，但同时也是前牙或后牙折断后修复技术的一大进步。再固定技术与复合树脂修复相比有一些优点，不仅对于简单的病例，即使在牙髓和(或)生物学宽度受累等复杂的情况下，也能获得较好的短期和中期的美观及功能效果。

当冠折累及生物学宽度，而病人希望能再固定断冠时，需要做翻瓣手术并配合骨切除和骨成形术，以便明确牙折线延伸的深度，确定断冠再固定的可行性；恢复生物学宽度；并暴露残留的牙断面，使术区能够被充分地隔湿。

如果牙折范围过大，累及生物学宽度过深，就不能进行牙折断片的再固定了。因为此时必须去除冠折牙及其邻牙的大量支持骨，从而严重影响美观。在这种情况下，有两种治疗方法可供选择：(1)用牵引术使牙继续萌出，然后做翻瓣手术重整边缘形态，再以全瓷或金属烤瓷单冠修复。(2)保留断根，或拔除患牙，做固定修复。

只要冠折累及生物学宽度的程度和范围不大，则应行翻瓣术，去除少量骨组织并做骨成形，尽可能不要涉及邻牙，然后固定断冠。本文报道了一个牙冠折断再固定的临床病例，进行了 6 年的临床和 X 线片随访，患牙的健康和美观均保持良好。

病例报道

一位 22 岁的女性患者，主诉 5 天前右上中切牙在咬苹果时被折断了(图 1—4)。病人曾在周末看过急诊。医生当时在断冠上备了洞，将其用复合树脂固定于邻牙上(图 2)。3 年多前，该牙曾做过牙髓治疗，此后牙色发暗。

初步临床检查发现牙齿于龈下横折。舌侧有大面积的龋坏缺损(图 4)。未发现牙周袋。X 线片可见根尖区小面积透影区，根充物超填。临床冠极松动，粘结物折断(图 5)。

首先向病人介绍了几种治疗方案，并交代了各方案的优缺点。征得病人同意后，先进行探察手术以明确冠折线的深度(图 6)。翻开唇侧瓣(不需做松弛切口)和舌侧全厚瓣，暴露牙槽嵴顶，可见唇侧牙折线达生物学宽度内 1mm。由于牙折线位于牙槽嵴顶的上部，决定仅在患牙唇侧区做骨切除和骨成形术，并通过酸蚀和复合树脂粘结技术固定断冠。

译者：北京医科大学口腔医学院
北京海淀区白石桥路 38 号 100081

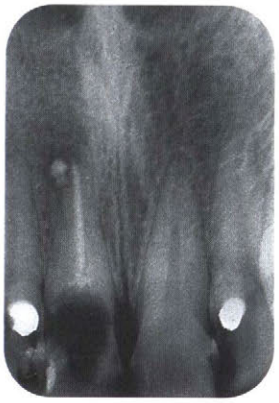

图 1 根尖片上可见牙折线和牙颈部的透影区。存在根尖病变,根充物超填

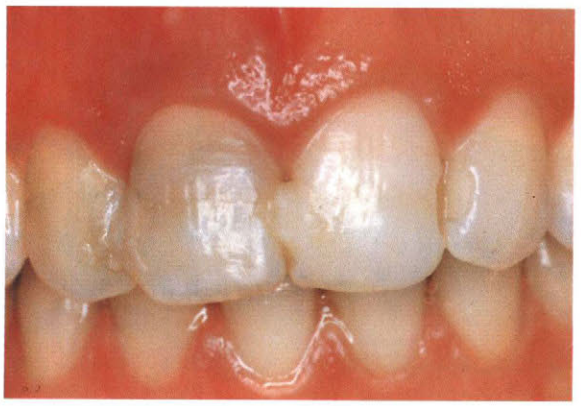

图 2 右上中切牙变色,有临时粘结剂固定

图 3 中切牙的侧面观,可见明显错位

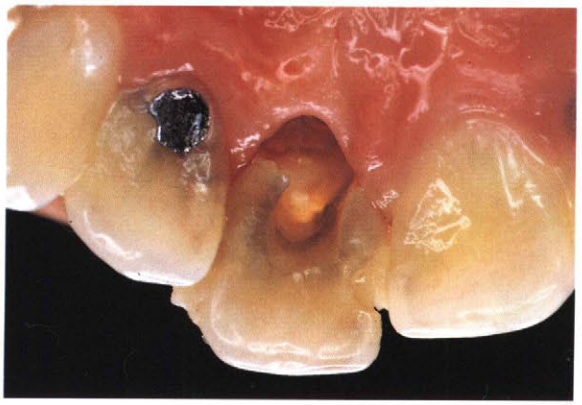

图 4 大面积龋坏延伸至龈下

图 5 断冠的舌侧(左)及唇侧(右)观

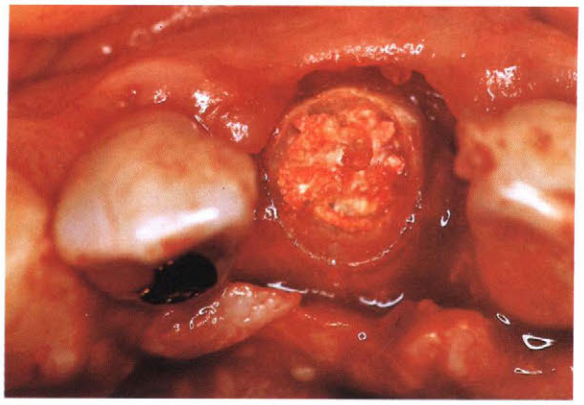

图 6 除去断冠、翻瓣术中见到的残根颈部边缘

图 7　手术暴露颈缘并用橡皮障隔离后，用磷酸锌水门汀将固位针粘固在根管内



图 8　术区隔湿、粘入固位针后的唇面观

图 9　断冠复位后的唇面观。示颈部牙折线，两断端吻合良好

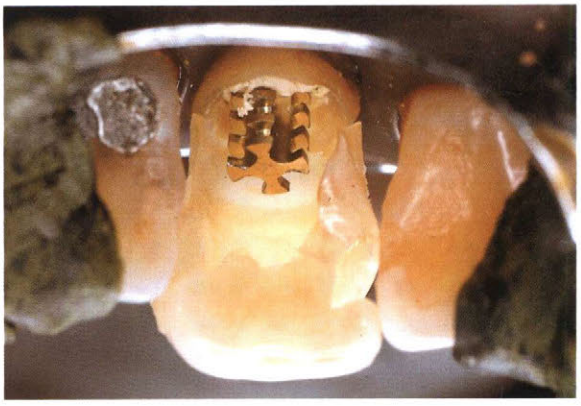

图 10　断冠复位后的舌面观。示固位针的位置，断端的吻合程度，可见大面积的牙体组织缺损

完成骨切除、骨成形术后，用橡皮障和 No. 212 固定夹隔离患牙。根管预备后用磷酸锌水门汀将一根固位针粘结于根管内(图 7、8)。在进行上述操作的同时，将折断的牙冠浸泡于 30% 的双氧水中漂白。粘完固位针后，将断冠放回，检查其位置并将其粘结至残根上(图 9、10)。牙根和牙冠断面均用磷酸凝胶酸蚀 2 分钟，水雾冲洗并吹干。将粘结剂涂刷于酸蚀过的区域，多余的粘结剂用气枪吹去。用两组份复合树脂将冠粘结到牙根断面上。特别注意复合树脂要充满固位针与冠之间的区域。在复合树脂聚合过程中，去除唇侧和邻面多余的树脂。髓腔内用单组份复合树脂充填。撤去橡皮障，缝合龈瓣，检查并调整咬合，最后磨光修复体。

嘱咐病人尽量避免做切咬动作。7 天后复诊，去除保护剂，以后按预定的时间复查(图 11—16)。

术后 7 天复查见粘结稳固，组织愈合良好，牙冠也相当程度的恢复了其原有的颜色。6 个月、1 年、5 年和 6 年的随访发现美观和功能恢复良好，牙周组织健康。X 线片见根尖病变仍存在，但范围逐渐变小(图 16)。

讨论

将折断的牙冠再固定于生活的或失活的残留牙上是一种安全的治疗方法，近期和远期的美观效果和功能均令人满意。由于使用了可以和牙本质牢固、持久结合的树脂粘结剂，以及全酸蚀技术的应用，即使在残留牙齿的颈缘区不存在釉质时，牙折断片的固定也可

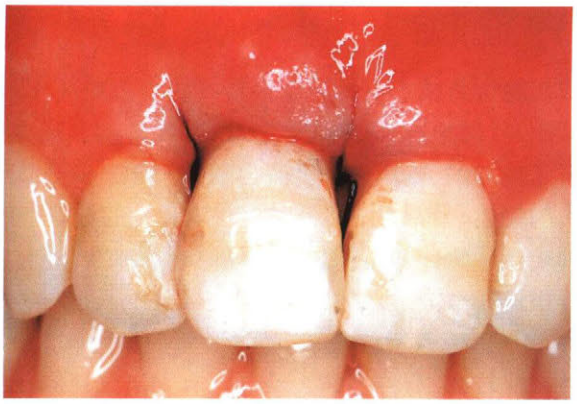

图 11　断冠固定、撤除橡皮障并缝合龈瓣后的唇面观

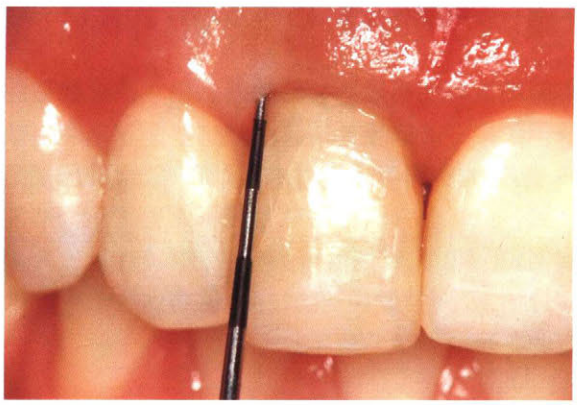

图 12　断冠固定 6 年后的唇面观。探诊检查无牙周袋

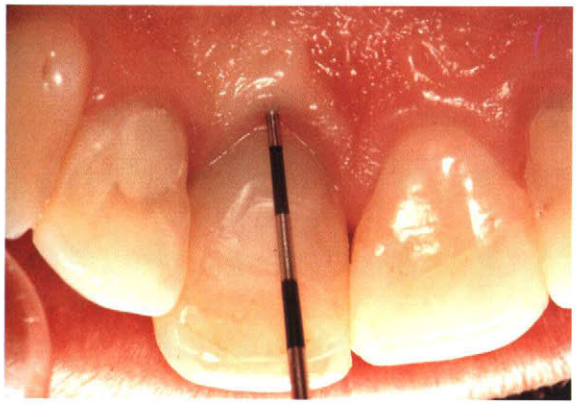

图 13　断冠固定 6 年后的舌面观。探诊检查未发现牙周袋

图 14　断冠固定 6 年后的舌面观。牙龈很健康

图 15　断冠固定 6 年后的正面像

图 16　断冠固定 6 年后的根尖片

得到很好的远期效果。

虽然本病例没有使用最新的粘结剂，仍在缺乏釉质的区域获得了很好的边缘封闭。术后这些区域未发生龋坏。这一结果的获得与操作时术区严格、完全的隔湿是分不开的。虽然单一病例的结果并不能适用于全部的临床病例，但是，此病例治疗的成功，以及在过去 8 年内治疗过的 18 例类似病例的结果，说明这种治疗方法是可行的并可获得预期效果。

在冠折牙的局部进行骨切除和骨成形的翻瓣手术，有可能影响美观，甚至导致牙周袋形成。而传统的手术方法需涉及邻牙，除了必须去除这些牙的支持骨外，也会产生美观问题。传统手术方法会使临床冠变长，牙颈部暴露增多，导致邻牙术后敏感。另外，过分暴露根部牙本质会增加患龋的几率。

传统观念认为当牙折累及生物学宽度时，必须恢复该宽度（译者注：即除去部分牙槽嵴），使牙周结缔组织恢复到其最佳的防御状态。然而，Ramfjord 近来报道在修复患牙时只要操作适当且生物学宽度受累轻，也可不需要恢复生物学宽度。他认为在这种情况下只要菌斑控制好，机体可以自身恢复生物学宽度或是适应新情况。当生物学宽度受累轻且位于骨嵴顶之上易于达到时，可以使用另一种方法，即翻瓣暴露折断区，然后用钻针和砂纸做牙根成形。成形后确定生物学宽度的边缘位置，然后固定折断的牙冠。

如果骨切除和骨成形仅局限于冠折牙，有可能使该牙的切颈距离（即牙冠长度）大于邻牙，以致影响美观，但这并不是绝对的，本病例就没有出现此问题。另外，有些病人的笑线（译者注：即笑时上唇缘所在的位置）较低，即使患牙比邻牙稍长，在谈话时也很难注意到。Tjan 等报道 30% 的男性和 13% 的女性笑线低，63% 的男性和 74% 的女性笑线适中，仅有 7% 的男性和 14% 的女性笑线较高。有许多病人前牙区有固定修复体，桥体比基牙略长，美观效果虽不是很理想但也并非十分糟糕。再者，本治疗方法对于经济能力较差不能承担昂贵费用的病人来说是一种可接受的保留患牙功能的方法。不管修复体的功能、美观有多好，并不能改善口腔卫生。只有通过有效去除菌斑、注意饮食并适量用氟才能维持好口腔卫生。本病例表明即使修复体存在美观问题，仍有可能达到并保持口腔卫生。

结论

即使整个临床冠都被折断且累及生物学宽度时，也有可能将断冠再固定于断根上并获得满意的美观效果。并非所有病例均须为修复生物学宽度做传统的骨切除、骨成形术。即使牙折严重，只要严格选择适应证，也可以通过粘结技术将牙折断片固定。这是一种安全、可靠的治疗方法。