专家论坛

临床和影像学表现易被误诊的牙源性角化囊肿

Odontogenic keratocyst with a misleading clinical and radiologic appearance

Eisa Mozaffari, DMD / Deborah S. Marmor, DMD / Faizan Alawi, DDS

原载 Quintessence Int 2007;38(10):837～841(英文)

韩扬 译 傅开元 审

摘 要

本文报道1例以左侧下颌前磨牙区颊侧轻度疼痛和牙龈肿胀为主诉的82岁女性病例。最初怀疑为牙周脓肿并做了相应的治疗。根尖片也显示出了活动性牙周炎导致的牙槽骨水平吸收，并且以肿胀区左侧下颌前磨牙病变为重。但是，在对病变区域和可疑病原牙进行包括牙髓活力测试在内的详细检查后，认为牙体或牙周疾病的可能性不大。随后的病理检查确诊为牙源性角化囊肿。本病例的特点是临床和影像学表现的非典型性，早期诊断和针对性的治疗可以有效地减低牙源性角化囊肿的复发，但是将其误诊为牙周或是牙体牙髓疾病却有可能导致错误的治疗和不必要的并发症。

关键词 鉴别诊断；牙源性角化囊肿；牙周病；影像学

专家点评

傅开元教授点评：牙源性角化囊肿是一种比较特殊的颌骨囊肿。临床上有较高的复发率，有侵袭性和发展成肿瘤的趋向，甚至癌变，因此又称之为牙源性角化瘤。

牙源性角化囊肿常被误诊，这在临床上和文献报告中并不少见。本文报道1例下颌双尖牙区小的角化囊肿，误诊为根尖周（牙周）病变，因而做出了错误的治疗。

牙源性角化囊肿的X线表现差异很大，鉴别诊断有时很困难。如有以下几种X线表现应考虑为牙源性角化囊肿：①下颌骨较大囊肿，但膨胀不明显，有沿着下颌骨长轴扩展趋势；②呈始基囊肿表现；③颌骨内多发囊肿。

牙源性角化囊肿（odontogenic keratocyst，OKC）是一种与其他牙源性或非牙源性囊肿相比少见的，具有局部侵袭性和较高复发率的颌骨囊肿。通常来说，在其引起大范围骨质改变以前的早期诊断可以有效地减少其术后复发的可能。但是，它复杂多变的临床和影像学表现经常引起误诊，比如，与牙体牙周的一些疾病混淆。

译者 北京大学口腔医学院放射科
北京海淀区中关村南大街22号 100081

OKC的影像学表现变异极大，其表现可以从一个小的单房低密度透射区到较大的膨胀性改变的多房低密度病变不一。多数OKC好发于下颌骨后部，但是OKC也可在未萌牙的牙冠周围、根尖区、牙与牙之间或上腭中线发生。因此，OKC常被误诊为成釉细胞瘤、巨细胞性肉芽肿、牙源性黏液瘤，另外，一些需要鉴别的疾病还包括含牙囊肿、发育性根侧囊肿、根尖囊肿、鼻腭管囊肿等。

本文报道1例发生于左侧下颌前磨牙颊侧的早期的牙源性角化囊肿，病损表现出非典型性的特征导致了最初的误诊。同时还讨论了牙源性角化囊肿与常见疾病的鉴别诊断。

病例报告

一位82岁的非洲裔美国女性，以左侧下颌前磨牙区轻度的持续性疼痛伴牙龈肿胀来医学院急诊就诊。患者报告肿胀大约已有2个月。她的牙医曾行“切开引流”并且“口服抗生素”，但肿胀并没有缓解。临床检查发现其左侧下颌第二前磨牙对应颊侧牙龈7mm × 5mm肿物一处，质硬（图1），其上黏膜颜色正常，但病变区龈缘轻度充血、增厚。全口牙牙石较多，牙龈普遍充血肿胀。

全口曲面断层片显示了慢性牙周炎引起的中等程度的牙槽骨水平吸收，肿物对应区域的牙槽骨吸收稍严重。根尖片显示在第一、二前磨牙之间有一约8mm × 4mm边界不太清晰的模糊的低密度X线透射区（图2）。第一、二前磨牙之间的牙槽骨嵴顶骨硬板与邻牙相比显得模糊不清。根尖部分牙周膜间隙和骨硬板未见明显异常。所有牙检查活力正常。由于牙周脓肿或牙源性脓肿常有波动感，叩诊疼痛等症状，牙髓病变应有无活力的病原牙。因此，尽管初诊印象考虑是牙体或牙周疾病引起的肿胀，但很快我们便更倾向于病损是颌骨病变引起。

下颌后部横断咬合片用来检查病变与下颌骨皮质关系，并明确是否存在骨膜反应（例如，增生性骨膜炎）。咬合片（图3）显示了病变对应的前磨牙颊侧一条几乎不可见的模糊的X线不透射线。一开始很难鉴别是骨膜下成骨还是肿物生长引起的下颌骨皮质压迫变薄和向外膨隆。同时，我们注意到病变边缘的一处疑似Codman三角的X线不透射影像，而Codman三角通常被认为是骨肉瘤的典型表现。

考虑到影像学表现的不典型性和病变部位，鉴别诊断包含了恶性肿瘤。也考虑了发育性根侧囊肿和巨细胞性肉芽肿。为了明确诊断，临床上在局麻下取活检。

组织切片显示病变纤维胶原性的囊壁上覆盖着薄而均一的不全角化复层鳞状上皮（图4），上皮层表面呈皱褶状并有柱状立方细胞组成的基底细胞层，因此病理诊断为牙源性角化囊肿。

此患者治疗痊愈后失访。

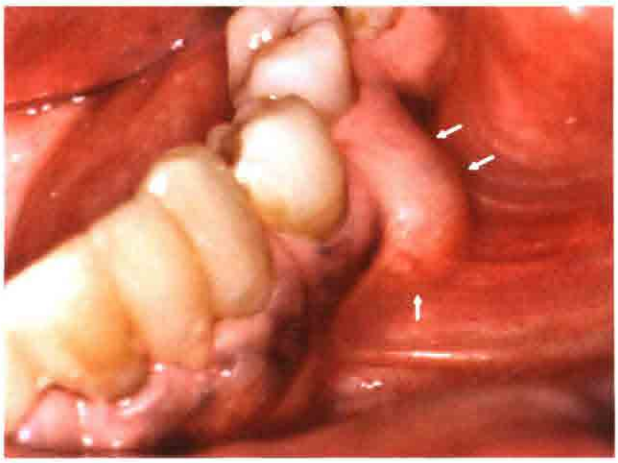

图1 左侧下颌第二前磨牙颊侧一处7mm × 5mm，质地硬的肿物，病变区龈缘轻度充血、增厚。全口广泛的牙石和牙龈肿胀

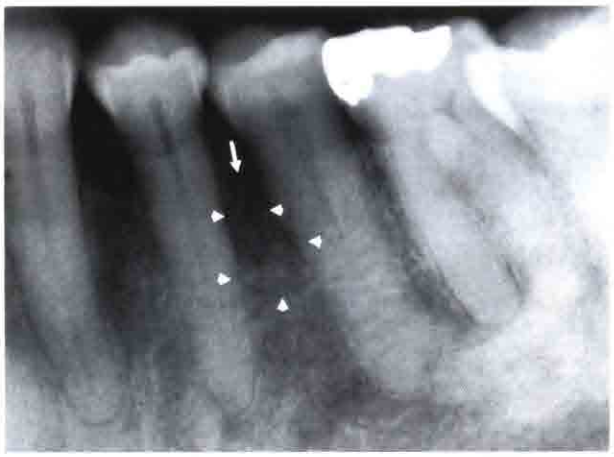

图2 根尖片显示两前磨牙间一边界不清的较为模糊的X线透射区（箭头），第一、二前磨牙之间的牙槽骨嵴顶骨硬板与邻牙相比显得模糊不清。根尖部牙周膜间隙和骨硬板未见明显异常

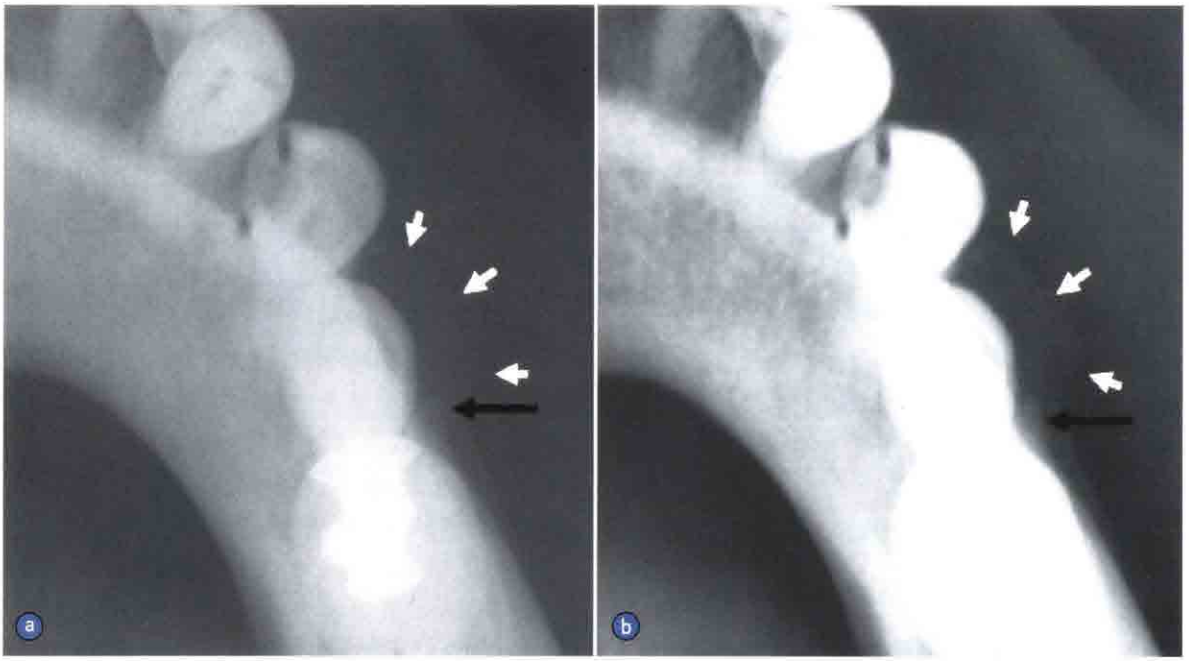

图3 a. 下颌后部横断咬合片示前磨牙颊侧一处几乎不可见的 5mm × 5mm 模糊的 X 线不透射影（白色箭头），并可见肿物边缘三角形 X 不透射区域，怀疑为 Codman 三角（黑色箭头）；b. 增强后的下颌后部横断咬合片显示了较为清晰的 X 线不透射区（白色箭头）和 Codman 三角（黑色箭头）

图4 组织切片显示符合牙源性角化囊肿表现（HE 染色，放大倍数 × 400）

讨论

牙源性角化囊肿是多发于下颌骨后部及升支的少见囊肿，但其他任何与牙列发育相关的区域都有可能发生。牙源性角化囊肿影像学表现多为多房低密度病变或边缘呈现扇形切迹的单房低密度病变。此外，牙源性角化囊肿是唯一与系统性疾病相关的颌骨囊肿，多发的牙源性角化囊肿被认为是痣样基底细胞癌综合征的一个表现。

牙源性角化囊肿较其他牙源性或非牙源性囊肿更容易复发。原因可能与囊肿衬里上皮的生物学行为有关。研究认为，囊肿上皮层有丝分裂活性增加和细胞增殖标志物高表达，提示牙源性角化囊肿较含牙囊肿和根尖囊肿有更高的细胞增殖活性。这些研究表明，不同于含牙囊肿和根尖囊肿，牙源性角化囊肿上皮层具有肿瘤细胞的生物学行为，因此，世界卫生组织最近提议，将牙源性角化囊肿改名为“牙源性角化瘤”来更好地反映它的生物学特性。

多数牙源性角化囊肿多无症状，沿颌骨长轴发展，但较少引起骨膨隆，因此，除非牙源性角化囊

增大到导致颌骨膨隆或引起症状，否则极难早期发现。但在本病例中，两个下颌前磨牙之间的牙源性角化囊肿在其病变的早期就表现出了较为明显的骨性膨隆。

早期发生于牙列区的小的牙源性角化囊肿病变影像学上可与牙周、牙体牙髓疾病引起的牙槽骨低密度病变相混淆。特别是当牙源性角化囊肿继发感染引起疼痛和短期快速肿胀，此时病人的主诉症状与牙体牙髓来源或牙周来源的感染更为相似。所以，影像学和临床检查中患者不同于典型牙体牙周疾病的表现应引起注意。需要详细的临床检查和进一步的影像学检查来排除非牙体牙周疾病。

在这个病例中，硬性肿胀的病变区活髓牙的这一临床特征是支持活检和倾向病变不是牙体疾病或牙周疾病来源的重要证据。由此可见，对于那些治疗无明显效果的病变，都应建议其活检。

结论

牙源性角化囊肿具有多种多样的临床和影像学表现。某些病例，极易与更为常见的牙体或牙周疾病相混淆。早期诊断和恰当的治疗可以有效地减少它的复发。但是，将其误诊为牙周或牙体来源的疾病却有可能导致错误的治疗和不必要的并发症。



《实用口腔粘接修复技术》

16开，全彩铜版纸印刷，定价:138元。由北京大学口腔医院修复科姜婷教授主编，已经在全国出版发行。粘接修复是目前口腔临床领域的一个热点，粘接材料和技术的不断发展使得许多原来不可能完成的操作成为可能。本书由国内和国际知名的口腔专家编写，他们结合自己的临床实践经验，用13章的篇幅介绍了粘接材料分类、选择、机制和发展等基础理论以及在牙体、修复、正畸、牙周等治疗中的应用。是从事口腔粘接修复技术的必备参考书。

《复制义齿》

16开，全彩铜版纸印刷，定价:120元。由中日两国知名的口腔临床专家联合编撰而成的实用专著，已经在全国出版发行。作者从"义齿与习惯"的观点论述了义齿和口腔状况的关系，复制义齿的意义、用途及要点，设计和制作中的关键，以及复制义齿的保养和义齿上菌斑的控制等方面的内容，并通过对典型病例分析，结合大量精美图片，使口腔医师和医学生全面深入地了解复制义齿在口腔治疗中的应用。本书实用性、指导性强，适合口腔医师、技师和医学生阅读。



《口腔颌面种植学词汇》

16开，全彩铜版纸印刷，将于10月出版。由国际口腔颌面外科种植学杂志前任主编W. R. Laney 教授组织与主编了英文版，按照英文字母排序，从5000多条较常出现的词汇里筛选了2000多条常见词汇予以了解释、定义和描述，由中华口腔医学会种植专业委员会组织翻译成中文，林野教授担任主译。这是目前国际口腔种植学界的第一本词汇参考书。本书内容权威规范，具有较高的学术性和参考价值，可以视为现阶段口腔种植学的重要工具书。

购书方式：北京市复兴路22号甲3号，人民军医出版社国际口腔医学出版中心
张怡泓（收），邮编：100842，Email：zhangyihong@pmmp.com.cn