上颌重度牙周病患者拔牙后即刻种植及全瓷牙覆盖义齿修复

Die Versorgung eines Patienten mit sofort - implantaten und einer implantatgetragenen Hybridprothese in Oberkiefer nach Extraktion derparodontal stark angeschlagenen Zahne—Ein Fallbericht

Marjan Farimani - Strub, Markus B. Hurzeler, Walf Woerner

原载 Implantologie 1997; 2: 129—145. (德文)

林 野译

摘要 本文报告了一个上颌重度牙周病患者拔牙后即刻种植修复的病例。这种修复保障了其理想的咀嚼功能，语音功能，舒适性以及满意的美学效果。在另一方面，即刻种植修复防止了牙槽骨的萎缩吸收，同时缩短了常规种植修复的疗程。种植体支持的覆盖义齿的牙冠是用铸瓷技术个别修复的全瓷牙(Empress)。

前言

对于因牙周病骨质严重吸收，全口牙齿无法保留的患者，可能的修复方法为：常规的总义齿，种植体固位，或种植体支持覆盖义齿，直至冠桥。临床长期研究结果证实，一个常规的全口义齿由于缺乏生理性刺激，牙槽突常常会发生明显的吸收，而骨内种植体可以减少骨吸收。种植体支持的覆盖义齿修复的牙槽突5年的吸收率为0.8mm，种植体支持的冠桥修复的牙槽突5年吸收率为0.6mm。Jemt和Lekholm还作了严重吸收的上颌骨种植体支持的覆盖义齿和种植体支持的冠桥5年生存率的比较，结果提示：种植体支持的冠桥修复之功能性，舒适性及提高病人自信心上都很理想，然而，为取得一个良好的修复效果，这种种植修复对患者的牙槽突骨质，上、下颌间关系，牙龈软组织，以及种植体的角度、位置都要求极高，这是种植体支持的冠桥修复的不足之处。由于这个不足，种植体支持的覆盖义齿则是一个理想的替代方法，它的生物学要求及技术要求的宽容度都比较大，而修复效果非常类似固定修复效果。

拔牙后的即刻种植配合骨再生引导技术，有着保留骨组织和软组织的意义。在骨再生引导技术中，可吸收性膜及不可吸收性膜均有临床效果。可吸收性膜有其优点，二期手术比较简单，还可避免二期手术时暴露膜下新生骨组织。由于可吸收性骨再生引导膜没有占位功能，所以必须在膜下植入一定的骨代用品。本篇文章报告并讨论了上颌拔牙后即刻种植，可吸收性骨再生引导膜结合应用人工骨Bio - Oss，以及种植体支持的覆盖义齿修复。

病例介绍

50岁男性患者，因其原有上颌活动义齿固位不良就诊于德国弗来堡大学医院口腔科，要求进行固定修复(图1-8)。患者全身情况正常，上颌 1|1 活动义齿修复，义齿下粘膜色红，761|146 缺失，8432|28 龋病牙，8|8 银汞充填，6| 临时充填，|357 金属基底烤瓷桥，321|123 金属牙周夹板，|5 根充后烤

译者：北京医科大学口腔医学院
北京海淀区白石桥路38号 100081

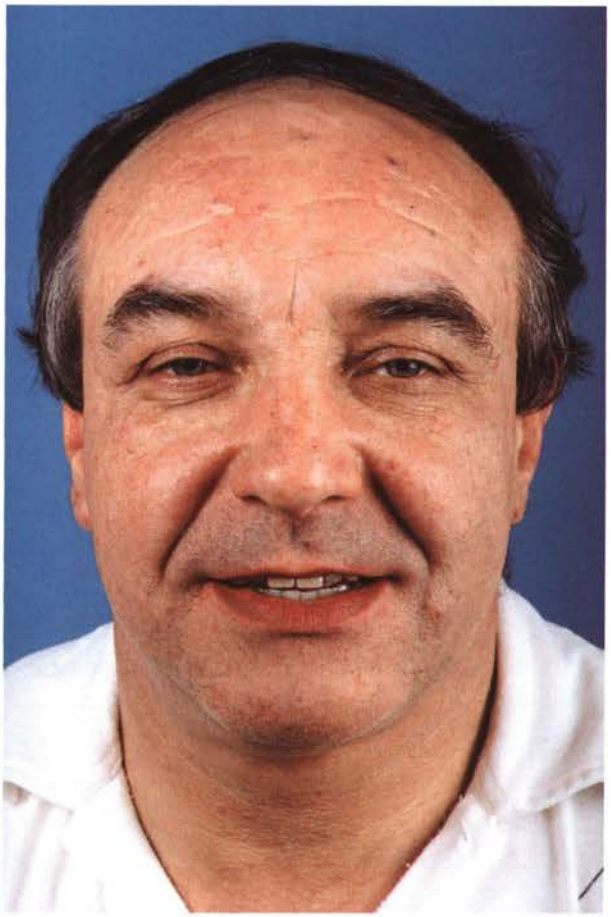

图 1　修复前患者面像

图 2　唇齿关系

图 3　修复前原前牙区活动义齿正面观

图 4　X 线曲面体层片

图 5　原活动义齿的殆面观

图 6　下颌牙列殆面观

图 7　右侧观

图 8　左侧观

瓷冠,其余牙齿为活髓牙。

牙周检查

所有牙齿探诊均有牙周出血,牙周袋 2—9mm 不等。上颌牙齿动度均在 2—3 度间，牙周袋深，前牙覆殆 1mm，覆盖 1mm，正中颌位与正中关系一致，颌间间隙 4mm。上、下前牙均有接触，前伸及侧方运动有磨牙接触。活动义齿固位不良，咀嚼时不稳定，X 线检查证实为临床牙周病。

基于病史，临床检查及 X 线检查结果，得出以下诊断。

——口外　无特殊发现
——口内　腭部压迫性溃疡
——牙列　多发性龋病
——牙周　进行性牙周炎
——修复　不良修复体

患者希望上颌行固定修复,治疗计划如下:

——讲解如何保持口腔卫生
——下颌牙列洁牙治疗
——拔除上颌全部牙齿,并在前牙区做即刻种植
——上颌做即刻过渡义齿
——拔除 $\overline{8 \mid 8}$
——重新进行全部下颌牙齿的龋洞充填
——复诊、观察
——必要时,下颌牙列行牙周手术
——必要时治疗 $\overline{1 \mid 1}$
——完成上颌种植体支持的全瓷牙覆盖义齿。

在经过准备治疗之后,手术切开上颌牙槽突嵴顶粘骨膜(图 9—11)。拔除上颌全部牙齿,即刻植入 8 颗 3i 系统种植钉。种植钉与拔牙窝洞的间隙用人工骨 Bio - Oss 充填(图 12),可吸收性骨再生引导膜 Bio -

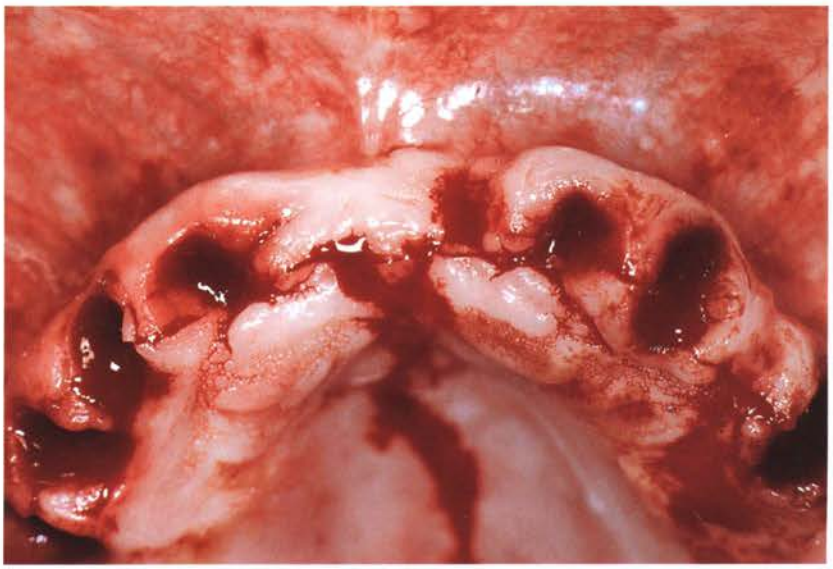

图 9　拔牙后殆面观

图 10　拔出的上颌牙齿

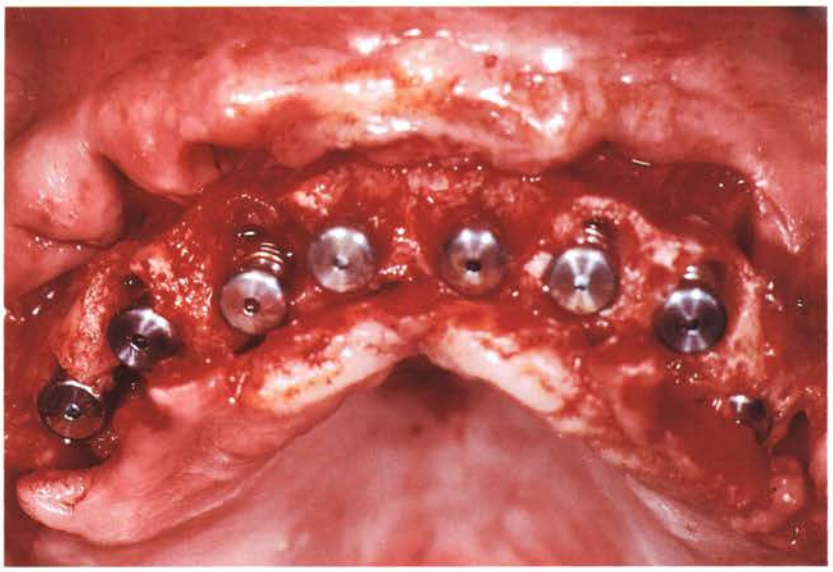

图 11　即刻种植 8 颗种植钉

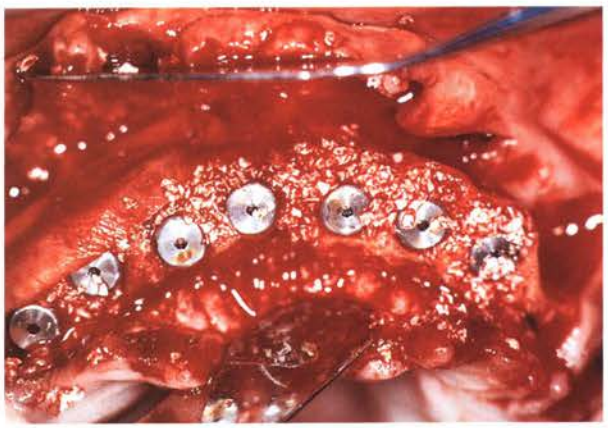

图 12　种植体周围的间隙用人工骨 Bio - Oss 充填

图 13　戴上过渡义齿后的唇齿关系

Gide 覆盖，并用可吸收性膜钉进行固定。粘骨膜瓣经减张后，褥式加间断缝合。手术后一个月，载上有软衬的过渡义齿(图 13)。下颌两侧的第三磨牙均被拔除，重做所有的银汞充填。下颌牙周洁治后 8 周发生了明显变化，牙周情况明显好转，以致下颌牙周手术及 $\overline{1|1}$ 的治疗已不再必要。

种植术后 8 个月，二期手术暴露种植钉并连接愈合基台(图 14—16)。术中观察到，种植体周围新生骨沉积良好。数周后用弹性印模材料 Permadyne 取上、下颌印模。上颌种植体用个别托盘取印模，灌注工作模型及记录颌记录。面弓转移记录上颌位置于 SAM 殆架。在模型上的蜡堤排牙，并在病人嘴里试戴，检查其功能发音、舒适、美观等效果，然后按步骤完成种植体上部切削固位杆的蜡型，切削，铸造，再切削(图 17—19)。同时在其远中端做出 2 个固位用的固位扣。双侧后牙选用预成的烤瓷牙，而前牙区因考虑到美学效果，故将预成的烤瓷牙进行打磨、修改，再重新烤瓷，然后用粉红色牙托粉形成基托，再根据牙龈颜色单独上色。在几天适应性试戴中，病人能够自己用牙刷将种植体及固位杆清洁的十分干净(图 20—29)。

6 周后，后牙区有一预成的烤瓷牙发生冠裂，故所有后牙区全部换成铸瓷(Empress)烤瓷牙修复。为此，首先将后牙区取模、堆蜡、简单雕刻，然后包埋。冲蜡后 Empress 瓷粉铸成瓷牙，最后铸瓷牙表面上色，上光，上透明层(图 30—32)。

修复完成后 6 个月复诊，下颌牙周探诊出血明显减少，但 $\underline{1|267}$ 的牙周袋深度略有增加，正中关系与正中殆位一致，全牙列均有接触，覆殆 3mm，覆盖 2mm，颌间隙 3mm，前伸运动时为前牙引导殆，左侧尖牙保护殆，右侧组牙保护殆。

讨论

关于进行性牙周病患者种植修复的生存率，Nevins 和 Lauger 以及 Mengel 曾做研究，认为：通过比较，严重牙周病患者拔牙后种植修复的近期生存率与牙周健康缺牙患者种植修复的近期生存率无明显差别。从防止牙槽骨吸收的角度讲，应尽可能早的植入种植体(即刻种植，延退即刻种植)，至于种植体与牙槽窝骨壁间的间隙应用骨再生引导膜技术结合充填人工骨的方法解决。不可吸收性骨再生引导膜的效果已有许多动物实验及临床研究报告。可吸收性骨再生引导膜 Bio - Gide 是一种特殊的膜，它必须与骨代用品(人工骨)同时使用，动物实验与临床研究都证实了其良好的效果。作为骨代用品，Bio - Oss 也有良好的临床效果。

在通过 5 年多中心的前瞻性研究后，Jemt 等证实，支持上颌覆盖义齿的种植体的 5 年生存率均为 75%，其 5 年失败率为 25%。种植体支持的覆盖义齿的美学及功能效果明显好于普通全口义齿。Jemt 和 Lekholm 在另一研究中证实，种植体支持的覆盖义齿与冠桥修复

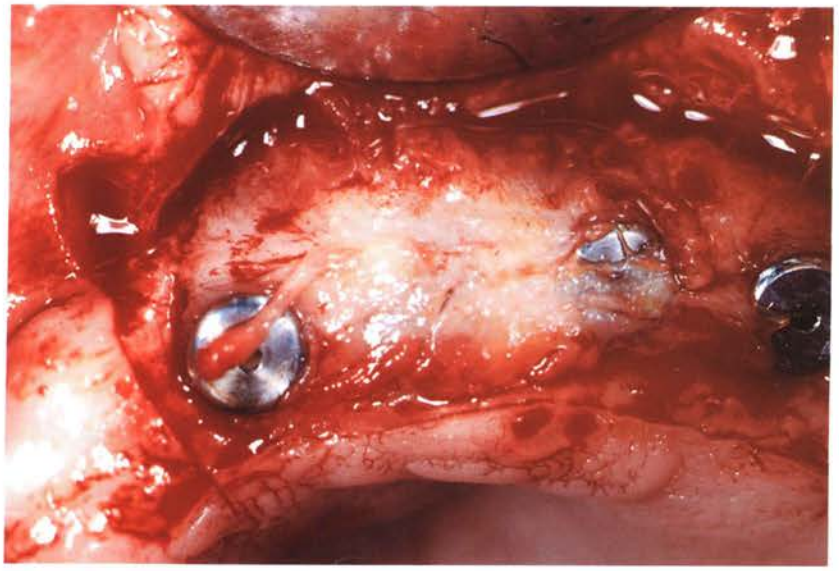

图 14 二期手术时，可见新骨生长已覆盖部分种植体的愈合帽

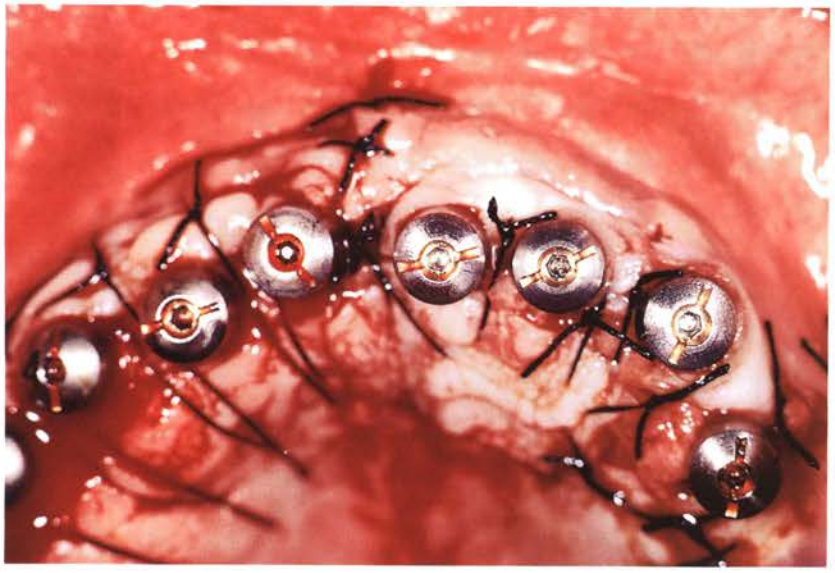

图 15 戴上愈合基台

图 16 牙龈愈合良好

图 17　在模型上个别制作的切削固位杆

图 18　切削固位杆固定在患者上颌的种植体上

图 19　切削固位杆的殆面观

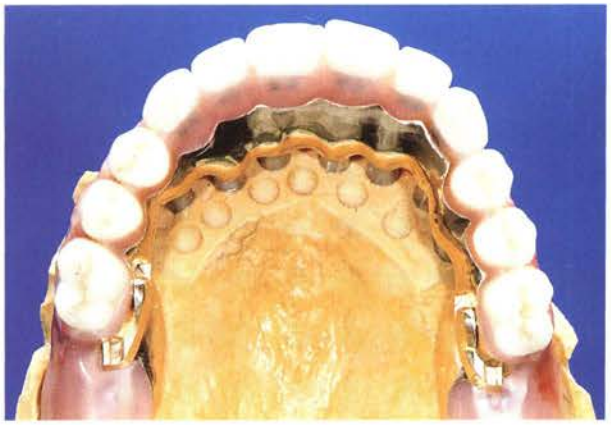

图 20　覆盖义齿在模型上两侧 6|6 的腭侧各有一个特制固位扣

图 21　覆盖义齿在前牙区是在预成瓷牙上经过个别修改、上色烤瓷做成，同时个别上色成形牙龈

间种植体的生存率在上颌没有明显差异。种植体上部的修复形式取决于临床需要与条件，种植体支持的覆盖义齿因其有良好的美学及功能效果，且制作相对容易，适合本文中的患者。尚没有一个明确的科学结论认为：多少个种植体能保证一个上颌覆盖义齿的长期成功。Benzing 等人通过实验及临床研究证实：从生物力学的角度考虑，上颌需要 4 个以上的种植体，且其位置应尽可能散布于整个牙弓。这样即使有一个种植体脱落，也不致于对上部的修复体造成大的影响。

为了使覆盖义齿达到理想的美学效果，位于前牙区的预成烤瓷需要进行一定的打磨，然后重新烤瓷配色成

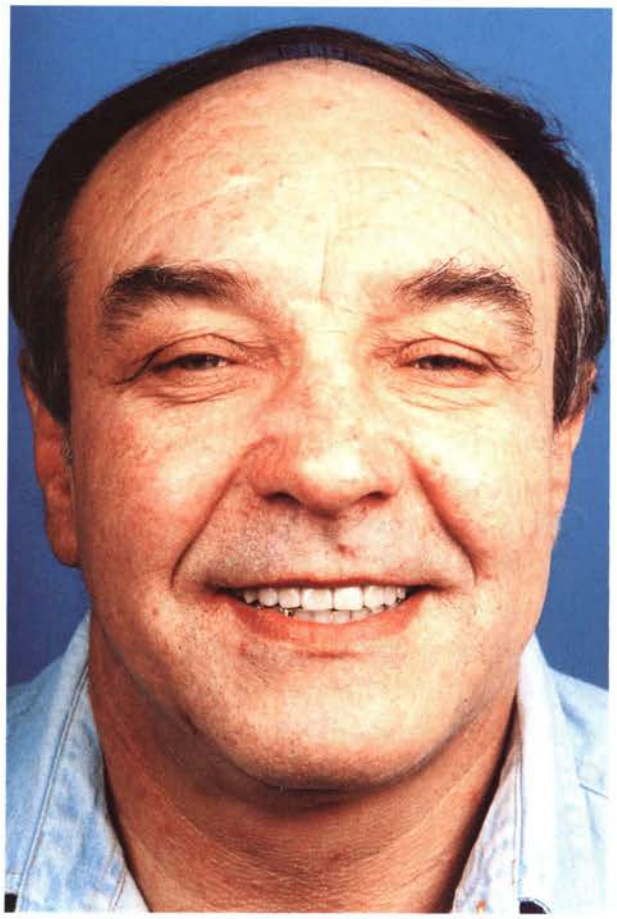

图 22　修复后病人面像

图 23　唇齿关系及效果

图 24　修复后的正面观

形。在后牙区，美学效果是第二位的，所以一般可以直接用预成的烤瓷牙。但因预成瓷牙容易折裂，最新研究用个别制作的全瓷牙（Empress）恢复前牙及后牙。由此可见，为了取得理想的美学及功能效果，预成的瓷牙应该有更好的强度。瓷牙还有另外一些优点，如菌斑堆积较天然牙少，且耐磨强度好。本文患者是作者医院里第一例用 Empress 个别制作全瓷牙覆盖义齿的病例，修复非常成功。该项技术的长期效果尚待进一步研究。

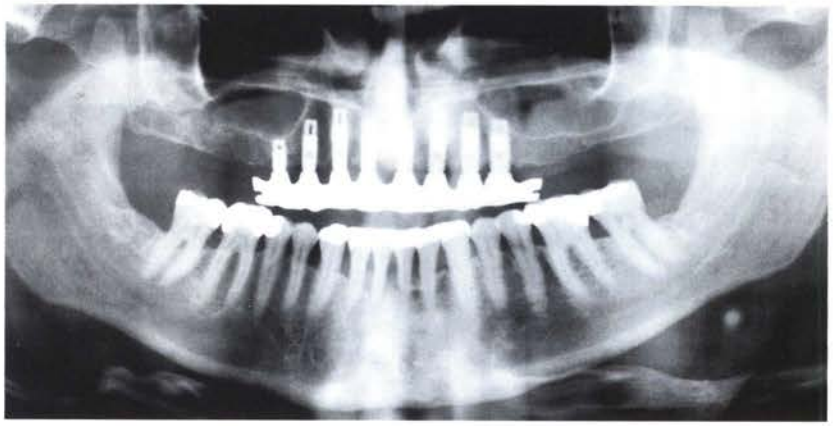

图 25　修复后的 X 线曲面体层片

图 26　修复后的殆面观

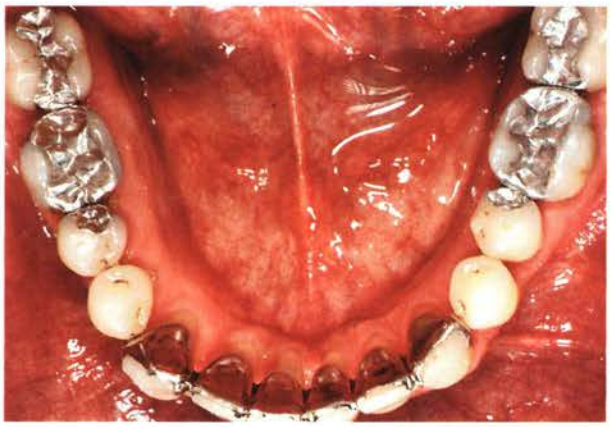

图 27　修复后下颌牙殆面观

图 28　修复后的右侧观

图 29　修复后的左侧观

[**译者按**] 该文尽管只是种植修复的个案报告，但该文不仅报告了精彩的修复效果，更主要的是其工作反映了欧洲种植学近年来的一些新动向。

1. 尽早的拔除牙周病的患牙，进行种植修复以避免牙周病进行性发展及严重的骨质吸收，失去种植修复的最佳时机。

2. 提倡即刻种植，通过种植体负重后对牙槽突的刺激，减少牙槽突缺牙后的生理性吸收，并维持软硬组织的外形轮廓以达到理想的美学修复效果，同时还缩短了种植修复的疗程。

3. 通过种植体上方的金属切削固位杆结构外加两个专用固位扣，使种植体支持的覆盖义齿在功能上达到固定修复的效果，同时还保留了覆盖义齿的优点。该方法目前在欧洲极为流行。

4. 在对合牙列是天然牙的情况下，覆盖义齿用全瓷牙修复，以提高患者的咀嚼效率。

5. 个别制作全瓷牙及牙龈，以取得理想的功能及美学效果。

基于本文以上特点，译者选之，以飨读者。

图 30　4| 预成瓷牙出现折裂

图 31　所有后牙改用个别制作的全瓷冠替代预成烤瓷牙

图 32　唇齿关系及正面观