舌侧正畸
—— Fillion 医生访谈录

Lingual orthodontics – Interview with Dr. Didier Fillion
原载 Kieferorthop 1997; 11: 53 – 60. (英文)

刘 妍译　傅民魁校

Dr. D. Fillion(右)接受 Dr. v. Cacciafesta 专访

Kieferorthopadie: Fillion 医生，首先我想了解一下有关你最初开展舌侧正畸的情况。为什么您只使用这一种技术，并以此代替了唇侧正畸？

Dr. Fillion: 我开始在成年病人中使用舌侧正畸，是因为我很快感到这种表面看不见的矫治器的使用将是一件令人兴奋的事情。使用它主要因其在美观方面有优势。在 1982/1983 年，当我开始运用舌侧正畸时，对我来说这简直是一个全新的世界，与唇侧正畸的程序完全不同。随着我越来越多地使用舌侧矫正器，我越相信它会令我和病人兴奋不已。它成为与唇侧正畸并驾齐驱的一种选择。

K: 所以就你个人而言，使用舌侧正畸主要是为了美观。那么病人是怎么考虑的呢？

Dr. F: 我认为他们也是出于对美观的考虑，因为我知道很多患者拒绝使用唇侧矫正器治疗。实际上对他们来说没有选择，要么他们使用舌侧矫正器，要么就不矫正。因此，对我来说，在最初阶段美观是唯一的原

译者：北京医科大学口腔医学院
北京海淀区白石桥路 38 号 100081

因。在使用舌侧矫正器后，我发现使用这种方法有其更多的优势。

K: 在法国，对舌侧正畸的需求如何？数量是不是很大，且多为年轻或成年病人？
Dr. F: 我的病人中有 40% 为 20－30 岁，因此都是年轻成年患者。但我们也越来越多地开始矫治 40 岁，50 岁甚至 60 岁的患者。另外，在这个令人兴奋的经历的开始阶段，我矫治的患者绝大多数是女性，而现在越来越多的男性希望进行舌侧正畸。

K: 舌侧正畸有什么有利和不利之处？
Dr. F: 我认为除了解剖形态的限制几乎没有什么不利。对于非常非常小的牙齿，我们很难在舌侧粘托槽。但这种情况很少。我想一般来说舌侧正畸与唇侧正畸有着相同的不利之处。另一方面它又有许多有利之处。

K: 唇侧正畸与舌侧正畸主要有哪些区别？
Dr. F: 首先，在舌侧粘托槽，插弓丝及结扎的难度更大。由于下颌舌侧的可见程度更差，所以较上颌更困难。我知道有许多做舌侧正畸的同行只在上颌做。如果下颌前牙暴露很少，可在唇侧粘不锈钢托槽。相反，如果下颌暴露明显，就粘陶瓷托槽。
唇侧正畸与舌侧正畸之间一个很有趣的不同在于唇侧没有矫治器，病人能很清楚地看到牙齿移动。这有时会带来一个问题。他们会抱怨在矫治过程中某一个牙的位置暂时不佳。这就是为什么把向病人解释，到下一次复诊前牙齿将如何移动，看作是一件非常重要的事情。他们将很好地了解自己所使用的矫治器的作用。
当然唇、舌侧正畸的机理也有不同。

K: 您经常指出精确而准确地粘接舌侧托槽很重要。那么近年来有没有关于舌侧托槽粘接方面的改进？
Dr. F: 我认为使用间接粘接技术最适于舌侧托槽粘接。为了这个目标，我们不断改进在实验室中所使用的设备的性能。可能在一年内我们将拥有一台由 Dr. Alain Fontenelle 设计的、用于舌侧托槽粘接的全新计算机辅助系统。就粘接技术而言，我们也有一些革新。一年来我应用喷沙技术以增强舌侧粘接的强度。

K: 几个月前您发表了一篇有趣的、关于去釉的文章，通常称为“片切”。您是否能简要介绍一下与舌侧矫治有关的去釉原则？
Dr. F: 我开始在治疗中尝试去釉时，主要是应用几条基本原则。这些原则是由 Dr. Sheridan 在关于空气涡轮片切一文中提出的。我一般在所有托槽粘接后再进行去釉。下颌前部牙齿不去釉，上颌有时去釉，但通常从后牙开始。遵循下面这样一个已经达到共识的原则是很重要的。即：从第一磨牙和第一双尖牙之间开始片切，然后是第一双尖牙和尖牙之间片切。
我只是在釉质足够厚的位置片切，并且两邻牙间片切厚度 <1mm。这意味着每一侧只片切 0.5mm 釉质。同时使用专门的工具也是很重要的：我主张使用 Sheridan(699L)推荐的钻片切，然后再加以磨光。

K: 使用唇侧和舌侧矫治器的病人两者在片切上有何不同？
Dr. F: 使用舌侧矫治器的病人不需任何特殊工具，与唇侧粘托槽的病人完全一样。所有托槽粘着后，我将开始改善牙弓形态。如果这样，很明显必须有一些间隙以矫正拥挤。我将通过唇倾前牙来解决。实际上去釉只是用在仍有少量拥挤存在的时候。在第一磨牙和第一双尖牙去釉之后，我将第一，二磨牙结扎在一起成为一个支抗单位，同时开始远中移动第二双尖牙。在第一磨牙和第二双尖牙之间的间隙关闭之后，我们同样将第二双尖牙加入支抗单位来回收第一双尖牙(图 1－5)。

K: 在拔牙之后您如何关闭间隙？您使用那种机制？
Dr. F: 在过去的几年中，我尝试过几种不同的关闭间隙的方法，包括滑动法和片断法。现在，我认为只有一部分病人必须用片断法，而其它大部分病人都可用滑动法。这一方法可更好地控制牙齿移动而简化整个疗程(图 6)。
在上颌由于腭穹隆的形状，弯制曲是很困难且费时的。在关闭间隙过程中为了获得转矩及高度，每一个曲弯制得很复杂。
运用滑动机制最重要的一点就是减少弓丝与托槽间的摩擦力。在舌侧正畸中关于关闭间隙没有任何特殊点，除了必须抵消弓形效应。然而我认为舌侧正畸中支抗的控制是很关键的。

K: 您是如何控制的？
Dr. F: 有时，当我需要增强支抗时，我在第一磨牙的

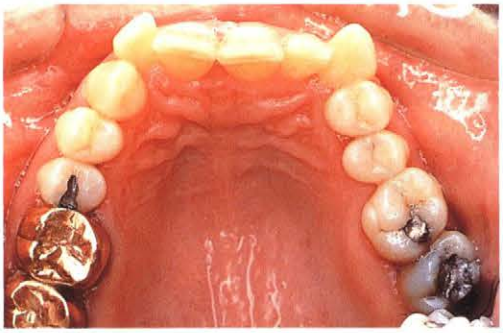

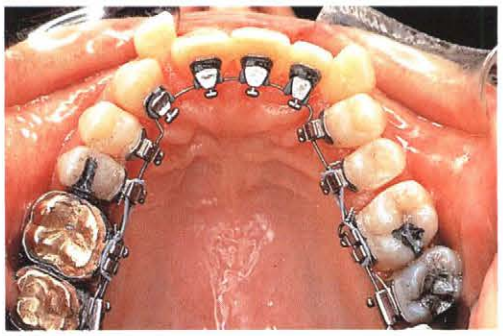

图1(左) 患者1治疗前的情况

图2(右) 为解除拥挤,在第一磨牙和第二双尖牙之间进行去釉,然后远中移动第二双尖牙

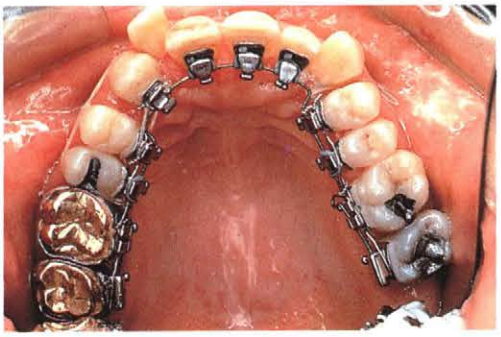

图3(左) 在第二双尖牙与第一双尖牙之间去釉,然后远中移动第一双尖牙

图4(右) 接着在第一双尖牙与尖牙之间去釉,远中移动尖牙

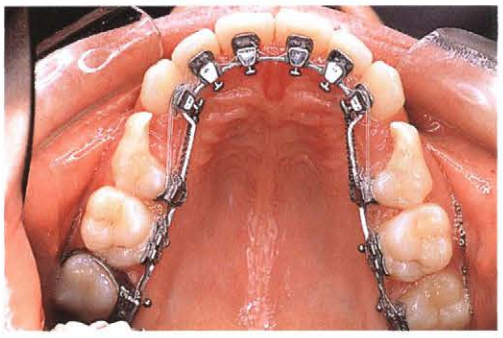

图5(左) 治疗后的情况

图6(右) 在舌侧矫正器上运用滑动机制

唇侧粘上管且放入0.045带曲不锈钢丝,然后让病人在晚上挂II类牵引。但大多数情况我需要后牙区近中移动,所以不是经常用这一体系来增强支抗。

K: 好,让我们来谈谈关于临床方面。您如何矫治深覆殆病人?

Dr. F: 我认为他们是用舌侧矫治器矫治的最佳病人。我用舌侧矫治器矫治比用唇侧矫治器容易得多。这是舌侧正畸的优点之一。由于我所使用的Ormco舌侧托槽有殆板,所以可以立即打开病人的咬合(图7、8)。根据托槽的设计者Dr. Kurz的理论,矫治方法为通过远中移动后牙来获得牙齿前后向移动且同时压低下切牙。

K: 这些咬合板对病人来说会不舒服吗?

Dr. F: 当然在最初的2-3个星期发音会有改变,咀嚼会变困难。这是因为咬合板阻止了病人咬合,且在后牙区造成开殆。但是治疗几个月后,后牙区将发生接触。在最初的两周舌运动也会受影响,尤其是当下颌粘上舌侧托槽时。

K:牙齿变化多出现在哪个区域?

Dr. F: 大多数变化发生在上下颌前牙。而由于咬合板的作用,后牙会有少量升高。即使是一个严重的5-6mm的深覆殆也会在4-6个月被矫正。因为咬合板的作用,下牙很快被压低(图9-12)。

K:您能用舌侧矫正器矫正开殆患者吗?如果能,如何



图7(左) 带咬合板的 Ormco 舌侧托槽

图8(右) 即刻打开咬合以防止下切牙咬在上切牙托槽上的示意图

图 9、10 患者 2 治疗前的情况

图 11、12 使用舌侧矫正器治疗后

矫正?

Dr. F: 我认为开𬌗病人很难矫正。无论是用唇侧还是用舌侧矫正器。然而，舌侧矫正法并不会使他们变得更难解决。我的意思是在治疗的最初，前牙区没有接触,粘接舌侧托槽不成问题(图 13、14)。但主要问题是如果想对所存在的错𬌗进行过矫正，则托槽将会成为障碍。 当然，这也取决于在实验室中托槽所粘接的高度。

实际上我们正努力增加前牙托槽高度，使它高于后牙,以便仅通过弓丝就能矫正,而不需增加垂直曲。

总之，我坚信如果用舌侧矫治器矫正开𬌗不会更加困难。

K: 您说过绝大多数病人都是成人，牙周状况将如何影响舌侧正畸,对有牙周病的病人您有哪些忠告?

Dr. F: 这是一个大问题。所有来我诊所的患有牙周疾病的患者，在治疗前都被送去牙周科诊治。而且,在治疗过程中，牙周科大夫继续追踪观察牙周支持组织的情况。我认为对这些病人有必要成立一个工作小组(图 15、16)。但是这些病人的主要问题是支抗。我经常推荐在支抗单位用硬弓丝，在移动单位用轻而持续的力以增强支抗。有时,当下切牙移动,我们可在后牙区添加复合树脂以防止前牙区接触。牙排齐后我们可将树脂去除。

K:矫正成人患者的另一个危险就是牙根吸收。您是如何防止或减少这一危险的?

Dr. F: 对我来说牙根吸收无疑是一个严重的问题。由

图 13 患者 3 治疗前的情况

图 14 拔除 4 个双尖牙治疗后的情况

图 15 患者 4 治疗前的情况：严重拥挤及前牙反殆伴牙周损害

图 16 治疗后的情况

图 17－21 患者 5 治疗前的情况

图 17、18

于治疗了许多成年病人，我见到的牙根吸收可能要比那些矫治儿童的大夫多。我认为直到现在都不可能避免牙根吸收。当然我们必须当心加力的强度和持续性及坚硬的钢丝。我们在治疗过程中应拍 X 线片，控制牙根吸收以减少危险的发生。当我们发现有牙根吸收时，必须尽快停止治疗。因此防止牙根吸收的关键在于缩短矫正时间。我们知道大多数牙根吸收发生在治疗后的 10－12 个月，这就是为什么我用去釉的方法治疗的原因。这将缩短疗程。我很少远中移动磨牙，因为这样很费时。

K：从您的观点看，如何处理临界病人？

Dr. F: 当我对一个病人进行诊断和矫治设计时，我通常会努力解决病人关于美观的主诉。因此，如果我认为通过外科手术将取得较好的效果，我会毫不犹豫地推荐(图 17－26)。但最后的决定仍由病人来作。我通常向病人解释如果手术，会缩短正畸时间且美观效果更好。然而我有许多病人拒绝手术。

K: 对市场上应用的新材料，合金，预成弓丝您有何经验？

Dr. F: 舌侧矫正器的问题在于由于唇侧厚度不同，在尖牙到双尖牙区域必须弯制弓丝。因此很难使用 Ni－Ti 方丝，因为它们很难弯制。有时我会用 Ni－Ti 圆丝。我真心希望在艺术体系的帮助下，我们能弯制并使用 Ni－Ti 丝。新的计算机辅助系统也会在舌侧正畸中弯制 Ni－Ti 丝。

K:您已预测了我的最后一个问题:关于新系统您有什么意见,您是否认为它将代表舌侧正畸的未来?

Dr. F: 我认为计算机对正畸是绝对重要的,尤其是舌侧正畸。在 1987 年,我发明了一种计算机程序,可画出理想弓形。从那时起我就开始用此程序治疗病人。我不能没有它。如今在唇舌侧正畸中可弯制个别弓形的计算机辅助系统已经上市。我认为这只是现在,而不是将来。

K: Fillion 医生,非常感谢能有机会与您谈话。

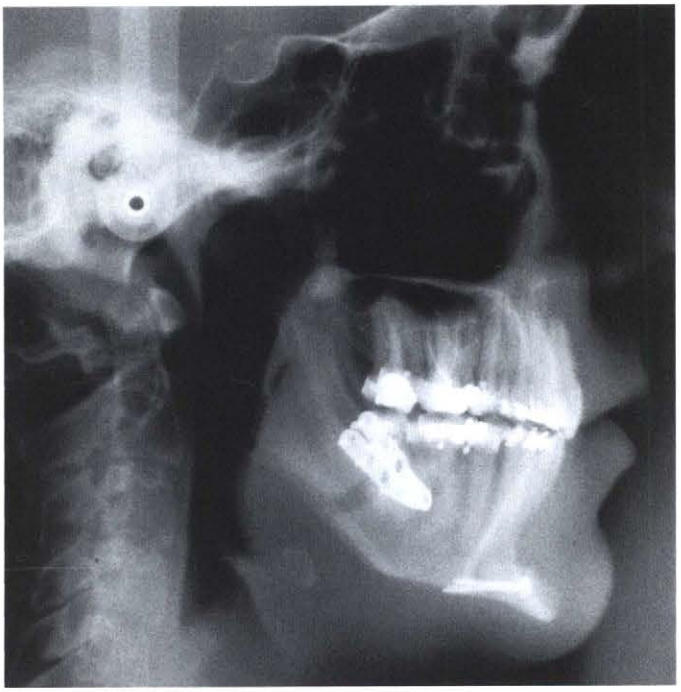

图 26