上颌前磨牙根尖粘膜穿通的手术治疗:病例报告

Surgical intervention of mucosal fenestration in a maxillary premolar: A case report
Yuh-Ren Ju, Alice Hsin-Yi Tsai, Yu-Jen Wu, Whei-Lin Pan..
原载 Quintessence Int 2004;35:125~128(英文).

张清 译　王嘉德 校

摘要　本文报告了一例罕见的发生在右上第一前磨牙的牙根尖唇侧粘膜穿通病例。患牙临床检查牙髓无活力,颊侧根尖已穿通了骨和软组织,暴露在口腔中,常规的根管治疗无效。设计实施了牙周侧向转瓣手术,术后一个月复查,手术部位完全愈合,健康的粘膜组织覆盖了根尖穿通区。术后一年复查,粘膜覆盖完好,X线片显示根尖周有明显的骨生成修复。

牙根尖粘膜穿通(开窗)较少见,它的发生可能与多种因素有关,如牙槽骨的解剖特性、牙齿在牙弓中的位置、根尖的外形和殆因素等。患者和医生均关心该病的治疗。文献中提出过多种治疗方法:暴露根面的平整,洗必泰口腔冲洗,全厚膜龈瓣一次缝合术,全厚矩形瓣二期愈合手术及转瓣手术。

以往所报告的根尖粘膜穿通多见于前牙区,切牙尤其易患。本文报告的病例是罕见的右上第一前磨牙牙根异常倾斜,根尖粘膜穿通,并伴有根尖周慢性炎症。采用侧向转瓣手术成功地修复了粘膜和骨的缺损。

病例报告

一位43岁妇女转来口腔科治疗右上第一前磨牙的脓肿。主诉症状为疼痛和溢脓一周。检查所见:患牙有一多年前做的不良冠修复体,有明显的继发龋,有明显的根尖周炎症体征。应急处理:施行切开和引流,同时,给予处方药青霉素V 500mg,每天4次,连服5天。

肿胀消退之后,可见右上第一前磨牙颊根根尖已经穿通软组织和骨。穿孔的直径约3mm,患处已无溢脓,但周围的粘膜仍有水肿和炎症。牙周袋探诊不深,探诊龈沟未与根尖粘膜穿通区相通。X线片检查:牙根尖周围有大面积的透影区。

随后做常规的牙髓治疗,牙齿根管的形态按Vertucci氏分类为II型结构,即有颊、舌2根管。根管预备和牙胶尖充填后(图1,2),制作暂时冠并用水门汀粘固。

1个月后复查,尽管患牙无症状,但根尖部仍有穿通瘘口(图3)。病人转到牙周科做软组织和骨缺损的修复手术。实施改良Lehman等的侧向转瓣术。

局麻下去除穿通瘘口周围三角区域的软组织,在距龈缘2mm处做水平切口,近中的垂直切口做于右上中切牙的远中线角处。然后,从右上中切牙到第一前磨牙全厚瓣分离和翻瓣。为使瓣易于转位移动,在瓣的基底部将近中垂直切口再向远中延伸反切一小口。暴露圆形骨缺损,第一前磨牙颊根周围的大部分牙槽骨缺损,根尖异常颊倾。根分叉区也有相当大的骨缺损(图4)。彻底根面平整和刮治后,对颊和腭根进行根尖切除和银汞合金倒充填(图5)。然后将瓣覆盖在骨/粘膜病损处,并缝合该部位瓣膜(图6)。放置牙周保护剂。

译者 北京大学口腔医学院
北京海淀区中关村南大街22号　100081

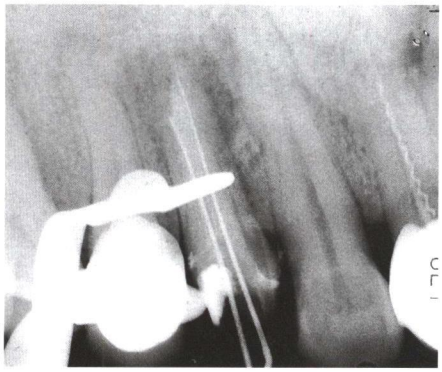

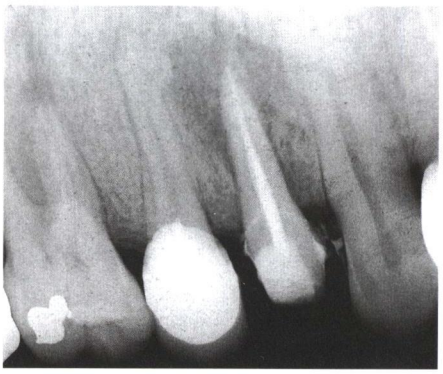

图 1,2 右上颌第一前磨牙根管治疗术中插诊断丝 X 线片和根管充填 X 线片

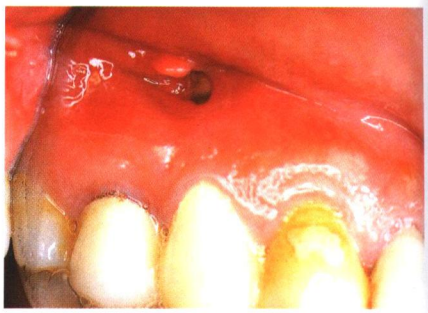

图 3 根尖颊侧粘膜穿通术前像

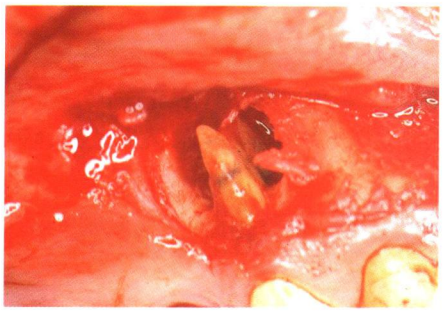

图 4 术中见根尖区和根分叉区明显骨缺损

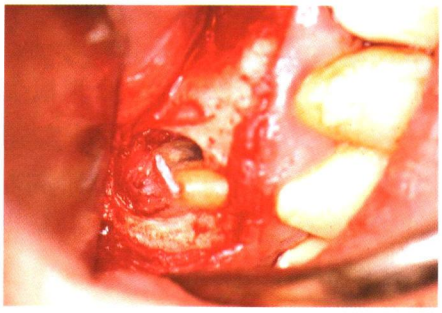

图 5 术中像显示:刮除肉芽组织,根尖切除和用银汞合金倒充填后

图 6 侧向转瓣复位、缝合

术后 2 周复查，右上第一前磨牙根尖区覆盖的粘膜上可见小的穿孔。医嘱患者每天用洗必泰冲洗液冲洗该部位 3 次。1 个月后复查,看到术区完全愈合,根尖穿通区完全有健康的粘膜组织覆盖。术后 1 年，粘膜仍覆盖完好（图 7),X 线片显示根尖区有明显的骨组织形成(图 8)。

讨论

文献中早就有牙根尖粘膜穿通的病例报告，所涉及的患牙多为上下颌切牙。Dawes 和 Barnes 描述了一例少见的上颌第一磨牙颊根粘膜穿通。本文首次报告了更为罕见的罹患上颌第一前磨牙。

与其他人的病例报告相同，该例颊侧穿通的病因可能是患牙根尖异常的颊倾,由于颊侧骨板非常薄,根尖几乎接近唇侧表面;同时又有慢性根尖周炎症的存在。另外,粘膜破损根尖暴露后,极易使菌斑和钙化物沉积,这可能是妨碍粘膜重新覆盖的次要因素。为矫正这种粘膜和骨的缺损，必须要为根尖周愈合创造环境。因此,先要进行常规的根管治疗,再截除根尖和根尖倒充填。根尖切除术不仅使根尖能够彻底的刮治,而且也使根尖部根管系统的治疗可在直视下操作。突出骨面外的根尖要被切除,其目的是让根处于骨腔内。

术后一年根尖 X 线片显示:尽管根尖周透影区已经缩小,但仍有位于根尖周围不对称的透影区存在。因此,疗效为不完全的愈合-瘢痕愈合。由于瘢痕愈合既没有临床失败的体征表现,X 线片上又不能显示瘢痕组织存在,所以也是成功的一种表现。Molven 等在他们研究的 224 颗常规根管治疗失败的患牙做根尖手术后，1~8 年的追踪观察期内发现，有 76.6%完全成功,8.1%的不完全成功即瘢痕愈合。可能有许多因素影响根尖周手术的愈合形式，如术前病损范围和皮质骨穿孔的大小。本病例患者因故不能做进一步治疗,也就无法长期追踪观察。

尽管已提出多种治疗粘膜穿孔的方法，但采用侧向转位瓣治疗效果良好。通过对瓣设计减张和近中松弛切口,使其易于覆盖在牙根尖穿孔部位,能以最小的张力

图 7(左) 术后一年像:穿通区已愈合,并一直保持粘膜覆盖

图 8(右) 术后一年 X 线片显示:根尖区骨修复

完成一次瓣缝合,并因此防止复发。

目前已成功利用可引导牙周组织再生的组织引导再生(GTR)和膜的技术治疗牙周病,该技术也开始在根尖手术中应用。由于牙髓、牙周组织两者间本身结构的复杂性,可导致发生牙髓、牙周的联合病损,已有很多这样的临床病例报道。已证明 GTR 技术对骨内部的生长和结缔组织附着起到有益的作用。然而,在该病例中只是单独的根尖周骨的缺损,而不像牙周病患牙伴随有边缘骨缺损,因而用膜技术治疗是否可行令人怀疑。一些实验结果表明膜的应用无显著作用。另外,常规的不用膜的根尖外科手术可以预期远期疗效,所以外科医生不太积极使用膜技术。此外,膜的价格昂贵,缺乏长期疗效观察,应用膜技术的手术操作也更为复杂,而疗效又不肯定,这些都阻碍了膜技术的应用。该领域的深入研究可能会有助于明确在根尖手术中生物膜应用的作用。