下颌升支的自体骨移植:一项增加骨量的技术

Autogenous Bone Graft from the Mandibular Ramus: A Technique for Bone Augmentation
Matteo Capelli
原载 Int J Periodont Rest Dent 2003;23:277~285(英文).

王莺 译　林野 校

摘要　由于牙齿缺失和牙周病使得单个牙种植时牙槽骨高度不足,选择口内供骨区进行骨移植可以获得足够的骨量。下颌磨牙后区提供的皮质骨结合膜引导骨再生技术(GTR)非常适合于轻中度骨吸收的病例。本文介绍了从下颌磨牙后区取骨技术及愈合过程。

在过去的几十年中,种植修复单个牙和多个牙缺失已经是成熟可靠的技术,但有时外科医师会遇到牙槽嵴高度不足,难以植入理想高度和直径的种植体。拔牙之后可能出现各种情况的骨吸收,理想的解决办法是根据修复设计恢复骨高度,并获得良好的种植体初期稳定性。

植骨结合组织引导骨再生术可用于增加垂直向和水平向的骨量。膜引导下的自体骨移植被认为是牙槽嵴重建的金标准。膜内成骨的特点是不经过软骨成骨的过程。如果需要的骨量中等,多选择颏部和下颌磨牙后区作为口内供骨区。相比较而言,下颌磨牙后区被认为更可靠,因为手术操作更安全,患者术后反应小。

本文的目的是讨论和回顾磨牙后区取骨技术,并通过一些临床病例证实其效果。

术前需要考虑的事项

骨移植患者的选择要考虑既往病史及口腔检查,必须评估患者内科系统性疾病情况,预防术后并发症。任何改变免疫系统功能或愈合能力的疾病或药物,如未控制的糖尿病和吸烟,都可能导致手术失败。口内检查包括余留牙的检查及软硬组织的解剖学变化。术前X线片观察牙槽嵴缺损情况及上下颌骨解剖状况。通过曲面体层和CT扫描可以判断需要的植骨量。

外科操作

小心翻瓣暴露外斜线之后向下颌升支延伸。根据前庭沟区的切口不同到供骨区有3种入路:龈沟内切口,龈缘切口,牙槽嵴顶切口。

龈沟内切口

在天然牙的颊侧做龈沟内切口,切口起自第二双尖牙的远中轴角并向后延伸至磨牙后垫的颊侧面,外斜线的近中。这种切口适用于所有天然磨牙均存在且牙周状况良好。在制作切口和缝合过程中尽量保护牙间乳头。切口止于升支前缘,不能高于殆平面,避免切断颊动脉或暴露颊脂垫(图1)。

龈缘下切口

当磨牙或前磨牙有冠修复体时适用龈缘下切口。切口线应该沿着膜龈结合线以减少瘢痕的形成,并利于缝

译者:北京大学口腔医学院
北京海淀区中关村南大街22号　100081

图 1　健康天然牙区域龈沟内切口

图 2　如果存在冠等修复体,建议使用龈缘下切口

图 3　无牙区使用牙槽嵴顶切口

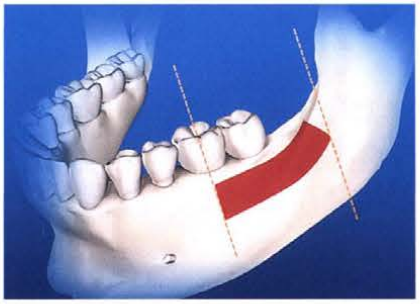

图 4(左) 红色区域为可取骨范围

图 5(右) 将凿子插入截骨线内,从下颌升支将骨板取下

合。由于避免了切断前庭沟处的肌肉所以术后反应小。这个切口最大限度地减少了术后龈退缩,减少对美观和牙周的负面影响。向后延伸方法同龈沟内切口(图 2)。

牙槽嵴顶切口

牙槽嵴顶切口适用于缺牙区或者将要植入种植体的缺牙区。在天然牙存在的区域可以采用龈沟内切口也可采用龈缘下切口,至最后一颗天然牙远中无牙区时切口移行于牙槽嵴顶,向后延伸至磨牙后垫。如果在双尖牙后即为无牙区而切口足够长的时候,就无需附加龈沟内切口和龈缘下切口了(图 3)。

制作切口,翻开粘骨膜瓣,暴露下颌升支侧面。用升支前缘拉钩(notched ramus retractor)将粘骨膜瓣沿外斜线向上延伸至喙突基底部。在升支区域可取得 4mm 厚的矩形皮质骨。矩形的长度可达 3.5cm,但宽度一般不超过 1cm。自喙突基底部开始截骨,截断于外斜线近中 4~6mm 处。即使第二磨牙存在,截骨线向近中亦可延至第一磨牙的远中面。前后的垂直截骨线分别垂直于水平截骨线,长度达 1cm(图 4)。

可以使用直机头裂钻截骨或摆动锯截骨,注意水冷却。截骨深度直至松质骨,直到可见有血从骨质中渗出,避免损伤神经血管束。用直机头球钻做下方的水平截骨线,连接 2 条垂直截骨线。由于术区位于下颌后部,操作和视野受限,所以只在皮质骨制作一个深为球钻直径一半的骨折线即可。用凿子伸入松质骨试探骨块动度;然后用较宽的凿子或挺子插入水平截骨线,将骨快挺出。此操作要求动作轻柔,拿起骨块时必须小心,防止损伤松质骨下面的神经血管束,保证骨块的完整性(图 5)。取出骨块后,将其放置在生理盐水中或供骨区血液中。通常出血较少,放入可吸收明胶海绵,颊侧瓣复位覆盖取骨区。

植骨及植骨区的处理

植骨可以用块状骨也可用碎骨屑。前者适用于 onlay 和 inlay 植骨技术。inlay 植骨用于上颌窦提升术中同期或不同期植入种植体。颗粒状植骨可以用于 GTR 技术和上颌窦底提升,可以单独使用也可混合人工骨。

应该在取骨前暴露好植骨部位,这样可以在取骨前测量骨缺损的直径,而且节省植骨和取骨手术操作时间。事先用裂钻在皮质骨打孔引起出血,植骨块放置在植骨床上,松质骨面对皮质骨面。最近有文献提出将受植区骨皮质完全去除,使植骨块更接近髓质骨的

血管，以及通过网状松质骨结构更早接触成骨细胞。

植骨时用钻或咬骨钳将受植区骨面修平，修整植骨块外形。植骨块的边缘必须圆钝，防止因为张力的存在导致软组织穿透。为了防止移植骨块移动，使用较小直径的钛钉固定植骨块。骨块的移动可导致移植骨与骨床之间纤维组织长入，阻碍成骨细胞向植骨区的迁移，阻碍植骨块与骨床的结合。

如果植骨块不与受植区骨皮质贴合，则从受植区取碎骨屑填充空隙。如果需要的碎骨量大，则从该取骨区再额外取骨块，然后咬碎备用。使用可吸收或不可吸收膜防止结缔组织长入移植的骨块中。小心划开组织瓣基底的骨膜，保证在无张力情况下关闭粘膜瓣，确保组织愈合。

缝合

植骨区根据不同切口有不同的缝合方式。保存或不保存龈乳头的龈沟内切口，在龈乳头位置间断缝合。这种缝合方法可有效地固定粘骨膜瓣，且操作容易。龈缘下切口应用连续锁边缝合可以将粘膜很好地对位，并预防术后从切口渗血。无牙区域，可以使用间断缝合也可使用连续锁边缝合。如果在植骨区进行组织引导骨再生术（GTR），应首选间断水平褥式缝合，防止边缘内卷，防止愈合期中伤口裂开及膜暴露。

讨论

下颌升支取骨是自体骨移植恢复牙槽骨高度的好方法。自下颌取骨具有生物学上的优点，原因来自其胚胎发育特点。下颌骨发育由膜内成骨完成，髁突由软骨成骨发育而来。证据显示，与软骨成骨比较，来自膜内成骨的骨质吸收少，血管再生快。膜内成骨的骨移植其早期的再血管化可以帮助维持原植骨量。有学说认为，中外胚层来源的骨组织与口腔颌面部骨组织供区及受区的本胶原蛋白的生物化学特性相似。另外有些学说认为，膜内成骨移植的成功率取决于其三维结构。

虽然明显观察到膜内成骨比软骨成骨保留的骨质多，但一直未能证实这个组织学推论。一些作者认为上置法植骨的骨吸收方式主要取决于骨块的微结构（皮质骨和松质骨的比率），而非胚胎成骨方式。统计上显示，来自软骨成骨的多孔骨质吸收的量最大。皮质骨进行 Onlay 植骨可测量出微结构的变化，经过改变而和周围骨质融为一体、趋于一致。上置法植骨的皮质骨变得密度降低，骨小梁丰富，超微结构排列无序。

植骨愈合过程和骨折的愈合过程类似。没有血管化的骨块要和血管化的骨块一样经历重塑过程。植骨块和受植区骨质之间的间隙充满血凝块，含有骨祖细胞的小血管将长入该间隙，该细胞分化为成骨细胞以形成骨小梁。在移植的骨块中也存在着成骨细胞和原始成骨细胞，他们将来将成为骨形成细胞。这种从已存在的成骨细胞引导成骨的过程很短，引导骨形成可以由移植骨质中本身存活的成骨细胞引导，或由受植区髓质骨血液中的多分化细胞来引导。

骨块必须经过再吸收，这发生于骨移植后的数星期后。完全吸收则需要数年的时间。重塑之后由层状骨替代移植骨。部分移植骨被吸收是为了形成骨髓质而让出间隙。骨的形成需要血供和机械支持。为了使植骨块稳定，应使用 mini 钛钉固定骨块。任何情况下都应避免使用可摘义齿以免植骨区受压。

巨噬细胞向创口中心进行迁移的同时，不断形成的血管可以输送代谢和降解产物。血凝块增加需氧量，因为其内部血管尚未形成，内部成缺氧环境，为内皮细胞和间叶细胞提供了化学信号。代偿性的血供中氧分压较低，会改变血管周细胞的基因表达，从而改变纤维组织的方向和纤维软骨的沉积。上颌供骨区 4 个月后，下颌供骨区 6 个月后，引导骨形成骨基质，经过重塑后可以承重，这便是需要 4～6 个月的愈合期的原因。下颌需要较长时间的愈合期是为了使移植骨和受植区高密度的骨皮质密切结合。

尽管沿外斜线的切口有损伤颊神经的可能，但术后颊粘膜感觉丧失的报道罕见，而且常被患者忽视。医师非常重视升支取骨损伤下齿槽神经的情况。为了避免神经损伤，熟悉下齿槽神经的解剖极为重要。尽管神经管位置可能存在变异，但其平均正常的解剖位置可帮助医师进行术前设计。

神经管的上壁和外斜线皮质骨表面的平均垂直距离为 7mm（第二磨牙区），11mm（第三磨牙区），14mm（喙突

图 6 下颌牙槽骨狭窄限制种植体的植入

图 7 翻开全厚瓣，暴露狭窄的牙槽嵴

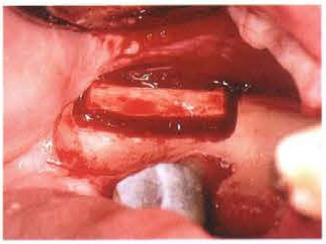

图 8 同侧下颌骨取骨

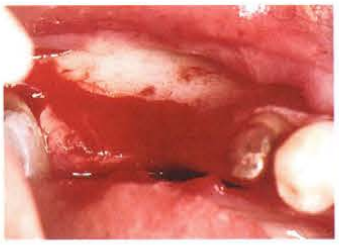

图 9 受植区用金刚砂球钻打通皮质骨

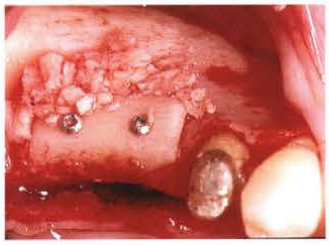

图 10 植骨块用 2 枚螺钉固定于受植区，碎骨屑填充植骨块于下颌骨之间的间隙

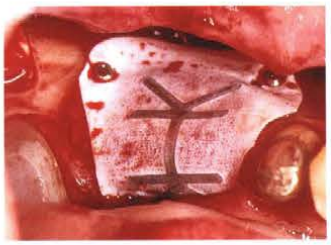

图 11 不可吸收膜覆盖植骨块，防止结缔组织长入

图 12 经过 6 个月的愈合期，移植骨块与周围骨质完全融合在一起

图 13 植骨区植入 2 枚种植体

根部）。在颊舌向上，下齿槽神经管颊侧皮质骨板在下颌第一磨牙远中一半处最厚。因此，应该在此处作垂直截骨线。

一些学者极力建议自体骨移植最后一步使用组织引导再生术以防止骨吸收。然而 GTR 技术也存在一些风险。可吸收或不可吸收膜的早期暴露是最严重的问题。暴露可能是由于膜上方粘膜缝合，影响了瓣的血供，阻碍血液进入下方的骨质，而肌肉的牵拉使伤口裂开。继而，膜和术区继发感染，骨愈合受到影响。因此，单纯皮质骨上置法植骨不用膜覆盖。可以通过移植较大的骨块来弥补骨吸收。移植碎骨块时，应使用膜覆盖。较大的缺损应移植较大的骨块。但大骨块膜暴露的可能性加大（图 6 ~ 13）。

即使没有使用膜覆盖，也可能发生骨质暴露。骨暴露发生的时期决定了最终的植骨效果。血管重建是一个持续进行的过程，并且无从知道膜下方的植骨块是否完全愈合。如果早期暴露，移植骨块的再血管化尚未建立，则发生感染坏死。晚期骨暴露，发生骨坏死的可能性大大减小。作者的经验认为，若发生骨暴露，用金刚砂球钻取出暴露的骨质，促使粘膜二期愈合。根据骨暴露面积大小可分次进行。

结论

下颌升支取骨自体骨移植用于重建牙槽嵴高度和上颌窦底提升具有较多优点：植骨需要的愈合期较短，约 4 ~ 6 个月，骨吸收少，骨密度高，并提供了良好的种植体初期稳定性。升支取骨减少了患者术后不适感，降低了术后神经症状的并发症。然而，有些患者，很难获得清楚的操作术野，因而植骨块的大小和形状受到一定限制。