译文

牙槽嵴侧方骨增量术和／或上颌窦底提升植骨术种植治疗一年后回顾性研究：临床和影像学评价

Outcome of Implant Therapy Involving Localised Lateral Alveolar Ridge and/or Sinus Floor Augmentation: A Clinical and Radiographic Retrospective 1-year Study

Esben Juhl Hansen, Søren Schou, Flemming Harder, Erik Hjørting-Hansen

原载 Eur J Oral Implantol, 2011, 4(3): 257-267.（英文）

江 俊 译 骆 凯 闫福华 审

摘 要

目的：对种植体植入前进行局部牙槽嵴侧方骨增量术和／或上颌窦骨底提升植骨术，并在种植治疗后 1 年进行回顾性评价。**材料和方法**：47 例患者在植骨后平均 6.5 个月进行种植体植入。共有 82 个部位进行骨移植，植入 151 颗种植体。全部从患者口内收集自体骨进行移植。采用骨块移植（13 个部位，占 16%），颗粒状骨移植（25 个部位，占 30%），骨块和颗粒状骨混合移植（44 个部位，占 54%）三种方法。也有颗粒状骨与低于 25%的多孔无机牛骨基质（28 个部位，占 34%）进行混合移植。大部分骨移植区使用膨体聚四氟乙烯（E-PTFE）膜（58 个部位，占 71%）或可吸收胶原膜（11 个部位，占 13%）进行覆盖。手术方案的选择是在对每个病例进行全面评估后根据外科医师的经验决定的。所有外科手术均由两位具有丰富的再生治疗临床经验的口腔颌面外科医师完成。结果评价包括骨增量情况，修复体留存率，种植体留存率和种植体边缘骨丧失等指标的相关性。**结果**：没有失访的患者。取骨后有 8 位患者（17%）出现并发症，其中 2 位患者暂时感觉异常（4%），5 位患者出现膜暴露（11%），1 位患者出现急性鼻窦炎（2%）。膜暴露仅在使用 E-PTFE 膜后出现，但对随后的种植体植入不产生影响。对于急性鼻窦炎的患者，取出移植物，未再行种植手术。在 1 年随访期中未发现任何的修复治疗失败。因此，修复体的留存率为 99%。使用上颌窦底提升植骨术，牙槽嵴侧方骨增量术，上颌窦底提升植骨术联合牙槽嵴侧方骨增量术的种植体存留率，分别为 91%，97%和 100%。共有 4 位患者（9%）种植失败。使用上颌窦底提升植骨术，牙槽嵴侧方骨增量术，上颌窦底提升植骨术联合牙槽嵴侧方骨增量术的患者种植体边缘骨吸收的平均值分别为 0.60mm（范围：0.31 ～ 1.25），0.31mm（范围：0.00 ～ 0.75）和 0.41mm（范围：0.00 ～ 1.25）。没有出现因操作引起的并发症。而且，也没有出现种植体周围黏膜炎或种植体周围炎。**结论**：在种植治疗前局部采用牙槽嵴侧方骨增量术和／或上颌窦底提升植骨术，术后 1 年很少出现并发症。但是，应强调的是，手术方案的选择及外科手术均应由在再生领域具有广泛临床经验的口腔颌面外科医师来完成。

译者单位 福建医科大学口腔医学院
福建省福州市鼓楼区杨桥中路 246 号 350002

关键词	牙槽嵴增量术；骨移植；牙种植体；回顾性研究
利益冲突的声明	本研究没有利益冲突

1 引言

牙槽嵴侧方骨增量术和／或上颌窦底提升植骨术常采用口内自体骨移植并通过覆盖屏障膜，在口腔种植前或者种植术中提高牙槽嵴的高度或者宽度。尽管现有的系统性回顾研究证实修复体和种植体的高存留率，但是对种植手术失败等并发症，包括种植体周围骨水平评估的报道则比较少见。因此，本研究的目的是评估种植治疗 1 年后的疗效，包括种植体植入前通过使用膜覆盖自体骨移植的各种牙槽嵴侧方骨增量术和／或上颌窦底提升术的效果。

2 材料和方法

本研究报告符合 STROBE 的要求。

2.1 患者

选择种植手术前需采用口内自体骨移植联合屏障膜覆盖的骨移植术进行牙槽嵴侧方骨增量术和／或上颌窦底提升植骨术的病例作为研究对象。所有研究对象是于 1995—2002 年在丹麦哥本哈根大学健康科学学院牙医学院口腔颌面外科接受治疗的患者。手术在局部麻醉和口服镇静剂下进行，由两位具有丰富的再生治疗临床经验的口腔颌面外科医师（Flemming Harder：28 例，Soren Schou：19 例）完成。手术方案的选择是在对每个病例进行全面评估后根据外科医师的经验来决定的。

排除标准为：

- 头颈部接受过放射治疗者；
- 接受过化学治疗者；
- HIV 感染者；
- 滥用药物者；
- 自身免疫性疾病患者；
- 骨代谢疾病患者；
- 无法控制的糖尿病患者；
- 夜磨牙症患者；
- 口腔卫生不良者；
- 慢性牙周炎患者；
- 孕妇；
- 哺乳期妇女；
- 免疫抑制患者。

47 位患者被纳入研究范围（28 位女性，19 位男性，平均年龄 38 岁，范围：17 ～ 67 岁）。所有患者中有 13 位（28%）是吸烟者，他们每日的消耗烟草量通过烟草当量转化为每天烟草克数。其中大多数的吸烟者（62%）每天 11 ～ 20 克，相当于每天吸 11 ～ 20 支香烟。只有 1 位患者（1%）每天吸烟超过 20 克，相当于每天 20 支香烟。对每位患者牙齿脱落的原因进行记录。12 位患者（26%）因为外伤而缺牙，15 位患者（32%）是由于牙周炎缺牙，10 位患者(21%)是由于同时患有龋病和牙周炎而缺牙。此外，还有 10 位患者（21%）是先天性缺牙。当牙槽骨高度小于 6mm 时实行上颌窦底提升植骨术，牙槽嵴宽度小于4mm时进行牙槽嵴侧方骨增量术。

2.2 手术过程

2.2.1 骨移植物的获取

全部 82 个手术部位都用取自患者口内的自体骨进行骨增量术，取骨的部位有下颌升支外侧面（44 个部位，54%），下颌颏部（33 个部位，40%）及上颌结节（5 个部位，6%）（表 1）。所获得的自体骨分别采用块状骨移植（13 个部位，占 16%），颗粒状骨移植（25 个部位，占 30%），块状骨和颗粒状骨混合移植（44 个部位，占 54%）三种方法组合使用。此外，在进行骨增量的 28 个位点（34%）中将颗粒状骨与无机多孔牛骨基质(Bio-Oss Spongiosa Granules，Geistlich Pharma，Wolhusen，Switzerland)（表 1）混合使用。使用时，无机多孔牛骨基质(Bio-Oss)的体积比例不高于 25%。

当下颌骨升支外侧作为供区时，切口从升支前方延续到下颌第一和第二磨牙。暴露下颌升支的外侧，使用柱状车针和球钻连续地截骨从下颌升支外侧皮质骨中获得骨块（图 1a 和图 1b）。骨块最后通过骨凿取下（图 1c）。

从下颌颏部取骨时，在下颌两侧尖牙之间切开，暴露出下颌骨前部后，用薄的柱状车针和骨凿（图 1d ～图 1f）获得骨块。

表1 手术过程

	治疗组			
	上颌窦提升术	侧方骨增量	上颌窦提升术联合侧方骨增量	总数
骨移植部位	14 (17%)	51 (62%)	17 (21%)	82
取骨部位				
下颌骨升支外侧	9 (11%)	20 (24%)	15 (18%)	44 (54%)
下颌骨颏部	3 (4%)	28 (34%)	2 (2%)	33 (40%)
上颌粗隆	2 (2%)	3 (4%)	0 (0%)	5 (6%)
移植骨				
块状骨	0 (0%)	11 (13%)	2 (2%)	13 (16%)
颗粒状骨	7 (9%)	5 (6%)	5 (6%)	17 (21%)
颗粒状骨＋无机多孔牛骨基质	3 (4%)	4 (5%)	1 (1%)	8 (10%)
颗粒状骨＋块状骨	0 (0%)	21 (26%)	3 (4%)	24 (29%)
颗粒状骨＋块状骨＋无机多孔牛骨基质	4 (5%)	10 (12%)	6 (7%)	20 (24%)
膜				
无屏障膜	0 (0%)	13 (16%)	0 (0%)	13 (16%)
Bio-Gide	4 (5%)	7 (9%)	0 (0%)	11 (13%)
GORE-TEX	10 (12%)	31 (38%)	17 (21%)	58 (71%)
种植体				
Straumann	20 (13%)	20 (13%)	29 (19%)	69 (46%)
Branemark	9 (6%)	52 (34%)	8 (5%)	69 (46%)
Astra	1 (1%)	12 (8%)	0 (0%)	13 (9%)

通过粗隆上方的切口用骨凿获得上颌结节的骨移植块。

使用颗粒状骨移植时，将取得的骨块在骨磨器（Roswitha Ouetin Dental-Produkte，Leimen，Germany）中磨碎，通过3mm孔径筛选获得0.5～2mm大小的颗粒状骨。颗粒状骨在使用前浸泡在患者自体血中，块状骨则用生理盐水浸湿的纱布覆盖。

2.2.2 侧方骨增量术

侧方骨增量术过程如图2所示。先在牙槽嵴顶偏腭侧／舌侧做一个小切口。然后，在邻牙做1～2个减张切口，翻起黏骨膜瓣。用小的柱状车针在骨增量区皮质骨表面钻数个小孔。对移植的骨块进行修整，使之与受区的轮廓一致，用1～2个固定螺钉（Micro System，Martin Medizin Technic，Tuttlingen，Germany）固定，以固定移植骨块。在移植骨块周围填充骨粉，使得骨增量区域较为平缓。在骨增量区域可采用聚四氟乙烯膜（E-PTFE）（Gore-Tex Regenerative Material，Gore and Associates，Flagstaff，AZ，USA）覆盖（58个部位，71%），并用2～3个钛膜钉固定（Frios Fixation Set，Dentsply Friadent，Tubingen，Germany）或用可吸收胶原膜（Bio-Gide，Geistlich Pharma）覆盖（11个部位，13%）。在大多数情况下做黏骨膜瓣骨膜切口，以保证伤口关闭时无张力。

术后2～4周内不允许患者使用活动义齿，术后2～3周拆除缝线。

2.2.3 上颌窦底提升植骨术

本研究中所使用的上颌窦提升植骨术过程如图3所示。从牙槽嵴顶偏腭侧切开，在翻开黏骨膜瓣之前做两个减张切口。参照Tatum等的方法，在上颌窦外侧壁连续去骨开窗，以进入上颌窦。翻起窦膜后将颗粒状骨密实地填充于窦腔，以获得足够

图 1 a. 下颌升支外侧的取骨范围；b. 暴露下颌升支，用球钻磨出骨块外形；c. 下颌升支骨移植块尺寸；d. 下颌颏部的取骨范围；e. 暴露下颌颏部，用球钻磨出骨块外形；f. 下颌颏部骨移植块尺寸

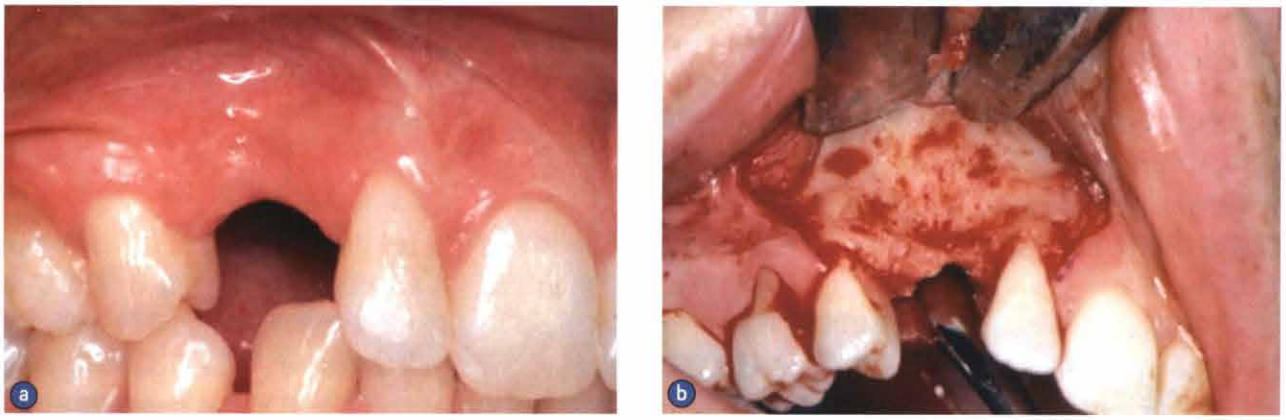

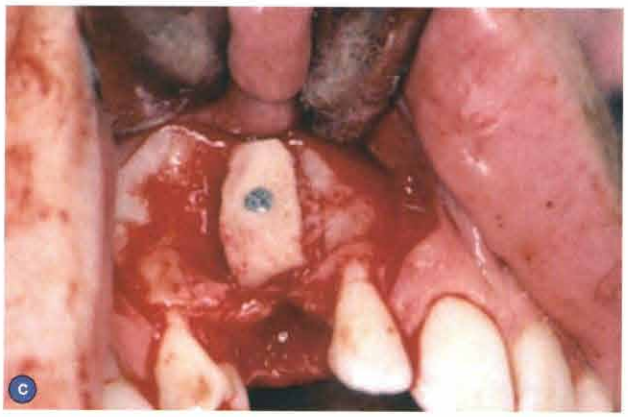

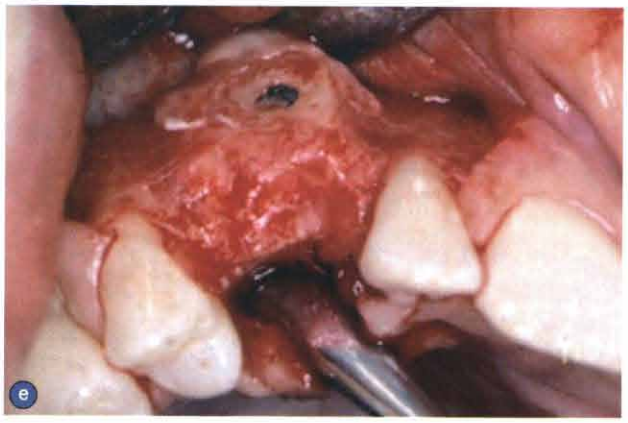

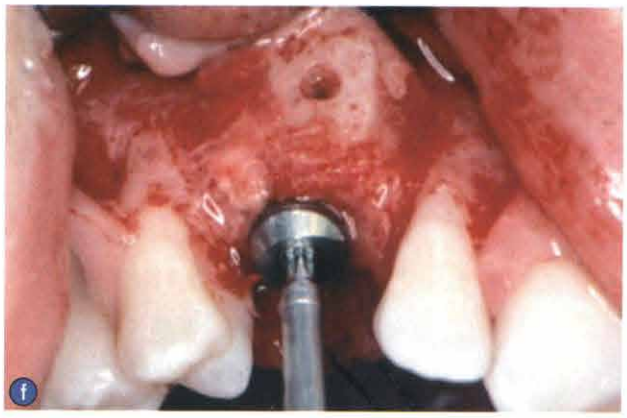

图2 a. 行侧方骨增量术之前的萎缩的牙槽嵴；b. 暴露缺损处；c. 将从下颌骨升支外侧获取的移植骨块用固定螺钉固定在牙槽突上；d. 用GORE-TEX膜覆盖术区并用钛膜钉固定；e. 侧方骨增量术后6个月；f. Straumann种植体植入；g. 术后6个月植入愈合帽；h. 装上单冠后的种植体根尖片；i. 修复完成后6个月

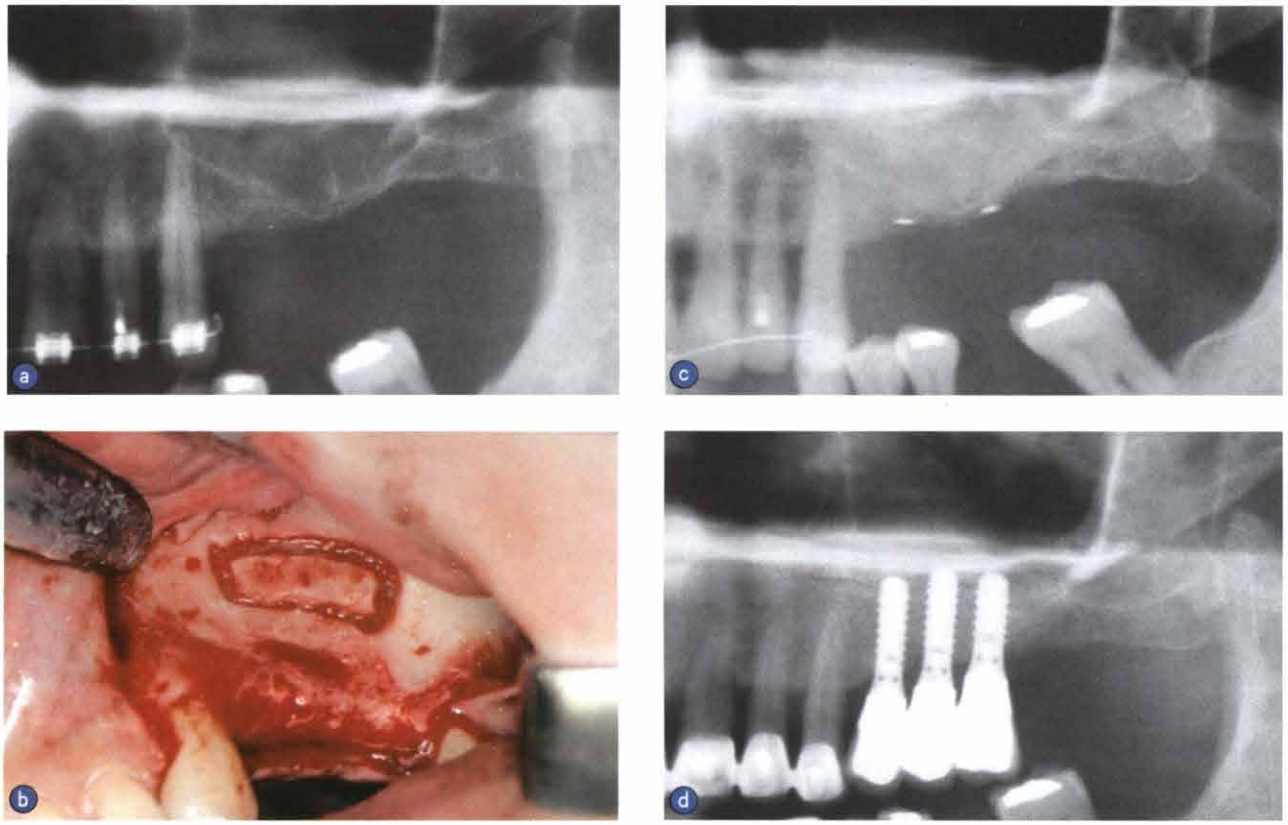

图 3 a. 上颌窦底牙槽嵴几乎完全萎缩；b. 从上颌窦外侧壁开窗；c. 将颗粒状骨填充于上颌窦腔后的 X 线片；d. 3 个种植体植入固定修复后 1 年的情况

的牙槽骨高度，便于后期的种植体植入。骨创面可以用 GORE-TEX 或 Bio-Gide 生物膜覆盖。如果在上颌窦底提升植骨术过程中，同时要进行侧方骨增量，侧方骨增量的过程如上所述。

对于行侧方骨增量术的患者，术后 2 ~ 4 周内不允许患者使用活动义齿，术后 2 ~ 3 周拆除缝线。

2.2.4 种植体植入

在骨移植术后平均 6.5 个月（愈合期范围：3 ~ 14 个月），按照厂家的标准程序植入种植体。植入 Branemark，Straumann 和 Astra 种植体一共 151 例（表 1）。种植体直径 3 ~ 5mm，长度 10 ~ 18mm。其中单冠（22 颗），固定义齿（42 颗）和可摘义齿连接杆（4 颗），一般在种植体植入后平均 10 个月（时间范围：5 ~ 18 个月）进行修复。

2.2.5 菌斑控制，抗生素和止痛药的使用

所有患者在骨移植术前和种植体植入前 1h 均口服青霉素（1 600mg）或阿莫西林（750mg）。在术后 1 周持续服用抗生素（青霉素 800mg，3/d 或阿莫西林 750mg，3/d）。行骨移植术患者，除服用上述抗生素外还服用甲硝锉（移植手术前 1h 服用 500mg，手术后 1 周服用 500mg，3/d）。

骨移植术后以及种植术后的患者在需要止痛时给予布洛芬（600mg，3/d）。

患者在植骨术以及种植术后 1 ~ 3 周用 0.12% 洗必泰葡萄糖酸盐含漱，2/d。

2.3 随访方案

对所有患者进行随访维护，定期复查。当种植体周围组织出现菌斑引起的炎症反应时，由洁牙员对其进行牙周支持治疗。

2.4 结果分析

• 修复体存留率。由于种植失败导致修复体无法戴入或者无法制作定义为修复失败。

• 种植体存留率。由于种植体周围骨丧失或感染而引起的种植体不稳定或松动定义为种植失败。稳定性评估只针对由种植体支持的单冠修复。

• 骨增量术相关的并发症。无法将最小长度为 10mm 的种植体植入时认为骨增量手术失败。此外，也对由于生物学和技术原因所引起的并发症进行了评价。

• X 线测量种植体周围骨吸收程度。

使用 2 倍放大率的 MatsonX 射线管通过平行投照拍摄种植体的口内 X 线片，采用一种半透明的可精确到毫米的网格工具测量种植体近远中基台连接处与种植体周围骨水平的距离，测量精确到 0.5mm。在修复体完成以及 1 年后，拍 X 线片。要求 X 线片与种植体的中轴平行，以记录种植体周围骨水平。所有的测量指标均采用单盲法由一位记录者记录。分别记录各组每位患者的每个种植体周围骨质吸收量。数据使用单机版的统计分析系统（Version 6.03，1991，SAS institute，Cary，NC，USA）进行统计。通过对随机选取的 76 位点的再评价并计算第一次和第二次测量值的标准差，对骨水平测量方法的可重复性进行分析。采用 t 检验对第一次和第二次测量结果进行比较。此外，通过散点图对重复测量及其均数大小的差异进行评估。

3 结果

没有失访的患者。

3.1 修复体存留率

修复体存留率见表 2。其中 1 位患者由于急性鼻窦炎（一个部位）无法植入种植体，因而无法进行固定义齿修复。在 1 年随访期间内没有修复体失败的病例，修复体存留率为 99%。

3.2 种植体存留率

种植体存留率见表 2。由于有 1 位患者有急性鼻窦炎，因此 151 个位点中有 4 个位点无法种植。3 位患者共有 3 个 Branemark 种植体种植失败。第 1 个失败的种植体（3.75×15mm）是在下颌第一磨牙区侧方骨增量术后植入的。该植体在植入 7 个月后，由于松动且种植体周围出现骨透亮区而拆除。虽然该种植体失败，但仍可进行固定义齿修复。第 2 个失败的种植体（3.75×13mm）是在上颌第二磨牙区进行上颌窦底提升植骨术后植入的。该植体植入 8 个月由于松动而拆除，但该患者仍可利用其他的种植体行可摘义齿修复。第 3 个失败的种植体（3×13mm）是在上颌侧切牙区行侧方骨增量术后植入的。种植体植入 9 个月后，在进行修复之前，种植体出现松动，在不影响修复的前提下拆除种植体。

因此，使用上颌窦底提升植骨术，侧方骨增量术，上颌窦底提升植骨术联合侧方骨增量术的种植体存留率，分别为 91%，97%和 100%。

3.3 并发症

骨增量术患者出现并发症的有 8 位（17%）。其中一位患者在上颌窦底提升植骨术后出现暂时的眶下神经感觉异常，另一患者在下颌升支取骨后对应的颊神经出现暂时的感觉异常。所有的感觉障碍均是暂时的，持续时间少于 1 个月。

膜暴露是最常出现的并发症，共有 5 位患者（11%）。膜暴露和感染均是在使用 E-PTFE 膜的情况下出现。其中 3 位患者在术后早期由于感染取出 E-PTFE 膜。3 位患者中有 2 位是在术后 4 个月取出屏障膜，有 1 位患者在术后 2 个月取出屏障膜。

表 2 一年后的修复体存留率、种植体存留率和种植体周围骨丧失

	治疗组			
	上颌窦底提升植骨术	侧方骨增量	上颌窦底提升植骨术联合侧方骨增量	总数
修复体存留率	92%（13 个中有 12 个）	100%（37 个中有 37 个）	100%（18 个中有 18 个）	99%（68 个中有 67 个）
种植体存留率	91%（58 个中有 53 个）	97%（68 个中有 66 个）	100%（25 个中有 25 个）	95%（151 个中有 144 个）
骨丧失（mm）				
患者方面的平均值和范围	0.6（0.31–1.25）	0.31（0.00–0.75）	0.41（0.00–1.25）	0.35（0.00–1.25）
种植方面的平均值和范围	0.5（–1.0–2.5）	0.4（–1.5–3.0）	0.6（–1.5–3.0）	0.37（–1.5–3.0）

此外，为了避免出现急性感染，还有2位患者在术后2个月局部去除暴露的屏障膜。软组织在屏障膜取出后1～2周愈合，后续治疗没有出现并发症。上述患者在进行种植手术时，临床上均未发现移植的骨组织出现吸收的情况。

在上颌窦底提升植骨术过程中没有出现上颌窦穿孔。1位患者在单侧上颌窦底提升植骨术后12d出现急性鼻窦炎（一个部位），给予阿莫西林（750mg，2/d，连续5d）和甲硝唑（500mg，3/d，连续5d）口服后仍无效果。再次暴露术区，可以看到脓液。患者在取出屏障膜和颗粒状骨移植物2周后，软组织完全愈合，无需再进行手术。

随访期间没有出现由于临床操作引起的并发症。而且，也没有出现种植体周围黏膜炎或种植体周围炎。

3.4 种植体周围骨丧失

种植体周围骨丧失情况见表2。种植体负荷后第1年内，患者的平均骨吸收量为0.35mm。种植体的平均骨吸收量为0.37mm，种植体的骨吸收量小于3mm。

第一次和第二次测量结果间的差异没有统计学意义（$P=0.5$）。两次测量值的标准差为0.36mm。散点图表明重复测量值及其平均值差异没有相关性。

4 讨论

本回顾性研究主要对进行局部侧方骨增量术和／或上颌窦底提升植骨术后，再行种植治疗1年后的结果进行评价。47位患者共82个部位的手术都是由两位在再生手术领域具有丰富临床经验的外科医师完成的。屏障膜暴露是最常见的并发症。只有在使用E-PTFE膜时才出现膜暴露。其中1位患者在进行单侧上颌窦底提升植骨术后出现急性鼻窦炎。该患者去除骨移植物后，未再行种植和修复治疗。在1年的随访期间没有出现修复体失败的病例。使用上颌窦底提升植骨术，侧方骨增量术，上颌窦底提升植骨术联合侧方骨增量术的种植体存留率，分别为91%，97%和100%。种植体周围骨吸收较轻微，与骨增量术无关。所有患者未出现因操作引起的并发症。而且，也没有发现种植体周围黏膜炎或种植体周围炎。因此，在种植前局部采用牙槽嵴侧方骨增量术和／或上颌窦底提升植骨术，很少出现并发症。仅8位患者（17%）出现由于骨增量术引起的并发症。

对部分缺牙和无牙颌患者进行不伴有骨移植的种植治疗已有报道。虽然由于生物学上和技术上的原因可能出现并发症，但是，种植治疗还是具有种植体和修复体存留率高的特点。最近发表的系统性综述对在种植体植入前或种植体植入同期进行骨增量手术的种植治疗进行了分析评价。得出的结论是采用局部牙槽嵴侧方骨增量术或上颌窦底提升植骨术后再进行种植治疗，种植体和修复体存留率均很高。本研究结果也证实了上述结论。

所有患者在接受骨移植以及种植手术前都预防性地使用了抗生素。术后1周仍持续使用抗生素治疗。这种抗生素用法是进行该研究的诊疗部门的标准程序。最近发表的系统性综述认为，种植手术前给予口服2g阿莫西林能显著降低早期种植手术失败的风险。目前还不清楚术后辅助使用抗生素是否有益。此外，随机对照研究表明，在骨移植前给予单剂量的抗生素就足够了。

在骨移植区域覆盖屏障膜是进行此研究的诊疗部门的标准程序。有报道，使用E-PTFE膜会增加手术感染的风险。本研究中，11%的患者由于屏障膜周围的组织感染必须去除屏障膜，但对后续的种植体植入没有影响。膜暴露和感染只在使用E-PTFE膜时才出现。应当强调的是，最近发表的系统性综述中缺乏证据证明屏障膜在骨移植手术愈合期间能否防止移植的自体骨出现吸收。

在目前的研究中，所有的感觉障碍是短暂的，持续时间小于1个月。先前的研究也对骨移植术供体区域并发症的发生率进行了研究。从口内取自体骨时常可出现短暂的感觉障碍，甚至出现永久的感觉障碍。最常见的并发症是软组织的感觉受损。有报道证实骨移植术供体区域的并发症的发生率与是否从下颌升支侧面取骨还是从下颌颏部取骨有关。Clavero和Lundgren研究表明，从下颌颏部取骨后有51%的患者出现永久的感觉障碍；同时，有4%的患者在取骨后18个月，由下颌升支颊神经支配相应的前庭黏膜的敏感性降低。此外，从下颌升支取骨造成的颊神经感觉障碍发生率低于从下颌颏部取骨后造成的下齿槽神经感觉障碍。也有报道证实，从下颌颏部取骨造成感觉障碍的比例略高于从下颌升支取骨造成的感觉障碍。因此，从下颌升支取骨应是首选，但在下定论前需要进行随机研究。也有报道指出，尽可能靠近下颌骨底部取骨，可以尽量减少从下颌颏部取骨感觉障碍的发生率，切口上方

呈一斜面以避开下颌切牙的根尖。

没有行骨增量术的位点进行种植后种植体周围骨水平的相关研究已有报道。研究表明，种植体行使功能第 1 年内种植体周围可出现小于 1mm 的功能性骨吸收。在大多数情况下，1 年后出现骨吸收很少。而关于骨增量后进行种植的种植体周围骨水平的研究则较少。本研究结果显示，种植体植入第 1 年，患者的平均骨吸收量为 0.35mm。前述所提到的研究也有类似的结果。

本研究所有的手术都是由两个在再生手术领域具有丰富临床经验的口腔颌面外科医师进行。手术方案的选择及操作是外科医师根据其经验和对每个患者进行全面评估的基础上进行的。手术方案的选择及操作，包括回顾性研究的设计，对本研究结果的评价是很重要的。

5 结论

在种植前局部采用牙槽嵴侧方骨增量术和／或上颌窦底提升植骨术，在术后1年很少出现并发症。

《口腔正畸无托槽隐形矫治临床指南》
(The Invisalign System)

著者：Orhan C. Tuncay
主译：白玉兴
定价：298 元
图片：400 张
四色印刷，精装

内容简介

无托槽隐形矫治技术因其美观、舒适、可随时摘戴、高效、卫生及患者复诊次数少等优点而正受到广大口腔正畸医师的欢迎，而对该技术进行全面系统地介绍的图书目前只有这一本。该书由著名口腔正畸专家 Tuncay 教授组织国际上多名对该技术有深入研究的资深口腔正畸学专家、计算机专家、数学专家、市场管理专家与学者共同编写完成，全书内容丰富，涉及面广，向读者全面介绍了无托槽隐形矫治技术的发展背景、基本原理、关键技术、临床设计与应用等内容。

本书译者白玉兴教授在国内首次开发和研制了具有我国自主知识产权的口腔正畸无托槽隐形矫治系统，在临床上得到了广泛的应用，且取得了良好的矫治效果。该项技术填补了我国在这方面的空白，是当今先进的数字化技术在口腔正畸诊断与治疗中应用的最新成果，这对不断提高我国正畸临床诊断与治疗的水平具有一定的促进作用。

本书购买、咨询方式：首都医科大学附属北京口腔医院正畸科（北京市崇文区天坛西里 4 号）孟德鑫，邮编：100050，电话：010-67099220



《口腔固定修复中的美学重建，第 1 卷》

内容简介

本书为畅销全球的一本口腔美学专著，由世界知名口腔专家 Fradeani 教授编著，中文版由国内知名专家——北京大学口腔医学院修复科王新知教授主译。全书主要内容包括：怎样与患者进行美学方面的交流、面部美学分析、唇齿关系分析、语音分析、牙齿分析、牙龈美学分析等，系统地介绍了美学修复的各个步骤。全书结构合理、图文并茂，非常适合读者的理解和临床实践。本书为口腔修复医师、口腔全科医师必备的经典图书之一。

定价：288 元

本书咨询、购买方式：北京市 100036 信箱 188 分箱，人民军医出版社国际口腔医学出版中心，杨　淮，邮编：100036，电话：135-2145-7428，E-mail：pumcp@126.com