侵入性牙颈部吸收的临床、X 线及组织病理学特征

Clinical, radiologic, and histopathologic features of invasive cervical resorption
Geoffrey S. Heithersay
原载 Quintessence Int 1999; 30: 27 - 37.（英文）

曾 艳 译　高学军 校

摘要　侵入性牙颈部吸收是一种较罕见的牙根外吸收形式。它可以没有任何外部征象，一般是在常规 X 线相检查时发现。当病损至肉眼可见时，其临床特征为龈缘处牙体组织的小缺损，也可见牙冠粉红变色，最终导致釉质下的空洞。该病常常不痛，除非伴随产生牙髓或牙周的感染。病损的 X 线相特征从轮廓线完好到边缘不规则的斑点状 X 线透射区，可与龋相混淆。病损与根管之间常可见特征性放射阻射线，这是保护牙髓的薄层前期牙本质的表现。这种情况可持续至病变后期。组织病理学上，病损包含纤维血管组织，与牙本质表面相邻的部位可见分裂的吸收细胞。严重的病损显示纤维骨化特点，异位骨样钙化可沉积在吸收组织中或直接沉积于牙本质表面。微生物继发侵入牙髓或牙周膜间隙，可引起一般的炎症反应。

侵入性牙颈部吸收是一种相对罕见的牙根外吸收形式，其特征为：发生于牙颈部，侵入性，并有使牙冠粉红变色的倾向。本世纪以来它引起众多临床医师及研究者的重视，其名称有：破牙质细胞瘤，特发性外吸收，周围性牙颈部吸收，牙颈部外吸收，根管外侵入性吸收，骨上根管外侵入性吸收，周围炎症性牙根吸收，及简单牙颈部吸收等。

有趣的是，这一领域早期的研究者认为，侵入性牙颈部吸收是一种良性肿瘤或一种纤维发育异常。这种病损的许多组织学表现支持这是一种侵入性、而不是炎症性的牙根吸收过程。其他的研究者认为，象存在发育性或获得性缺陷一样，吸收主要是牙周韧带向牙齿实质长入的结果。有人还提出该类吸收是菌源性炎症的结果。

译者：北京医科大学口腔医学院
北京海淀区白石桥路 38 号 100081

类似的侵入性吸收也可见于正萌出牙的冠部。对这些病例，侵入性冠部吸收一词似乎是恰当的，但位置更靠近根尖区，可称为侵入性根吸收。

侵入性牙颈部吸收常被误诊为内吸收的一种形式，这一误解可追溯到 Gaskill 和 Mummery 对内吸收所做的早期描述，包括牙齿表现“粉红斑”。而牙冠的粉红变色是丰富的血管组织透过被吸收的牙本质和牙釉质的表现，可以是外源的（牙周）或内源的（牙髓）。侵入性牙颈部吸收的 X 线相表现也曾被错误解释，如 20 多年前 Makkes 和 Thoden Van Velzen 所报道过的。

为了诊断和治疗（可能者）侵入性牙颈部吸收的隐匿性吸收过程，临床医师需要关于其临床和组织学特点、潜在易感因素和治疗方法等更进一步的信息。这些问题即为本文及序列文章的内容。

临床和 X 线相特点

图 1a　14 岁女孩完成正畸治疗后的牙列，未见吸收的外部症状

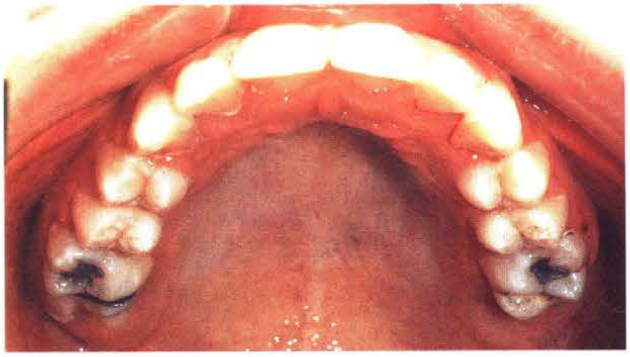

图 1b(左)　去除托槽时牙列腭侧观

图 1c(上)　去除托槽时 X 线片：左上侧切牙近中面有一扩展至冠、根部的不规则斑点状透射区，表现与颈部侵入性吸收相一致

侵入性牙颈部吸收的临床表现的程度很不一致，早期诊断常很困难。虽然，牙冠粉红变色可能向临床医师提示这种疾病；但有时病变很深，也可没有任何广泛病变的外部迹象。图 1a 至 1c 显示了一 14 岁女孩完成正畸治疗后去除托槽时牙列的临床表现。她的前牙表面看是正常的，但常规的治疗后 X 线相检查显示，左上侧切牙有广泛的侵入性牙颈部吸收。

在一些早期病损，牙冠的龈缘可见轻微不规则状，这可能与牙冠表面缺损，其下的软组织在探诊时出血有关(图 2a)。X 线相检查常发现与该病损一致的 X 线小透射区(图 2b)。在病变发展的晚期，可在牙颈部看到牙冠的粉红变色(图 3a、b)。在这一阶段，X 线相显示牙冠内有相当不规则的透射区(图 3c)。如果病损未被发现或未治疗，覆盖吸收组织的牙釉质将形成空洞(图 4a)。此时，病损常不只扩展到牙冠，而且还侵入牙齿的根部(图 4b)。其特征是，可看到在根管外有一 X 线阻射线，以区别根管与邻近的不规则透射影，后者即为吸收组织。

侵入性颈部吸收通常无痛，因为直到病变晚期牙髓一直被一薄层前期牙本质和牙本质所保护。但是，当伴随产生牙髓感染时，可产生明显的牙髓炎症状。而邻近于侵入吸收组织的牙周膜的感染也可能引起疼痛和局部肿胀(图 5a、b)。这种性质的肿胀通常表明病损广泛并向根部蔓延(图 5c)。

大多数病例如不伴随牙周韧带的感染，牙槽嵴的 X 线相可无改变。

当发现根管外侧有一清楚的阻射线，其外有透影区，即使由于病变小且局限于邻面，不能鉴别其开始部位，临床医师也应想到侵入性牙颈部吸收的可能性。图 6、7 是发生在前牙上的这种渗润性病损。图 8a、b 是下磨牙的病变。

下列例子说明手术过程可能将细菌带入吸收组织，激活已存在的病损。患者 62 岁，女性，上颌前牙需要冠修复。术前拍 X 线片，但牙医没有注意到在上颌右侧切牙根管的远中面有完好 X 线阻射线及邻近牙本质

图 2a(上)　19 岁男性患者牙列的唇面，在右上侧切牙龈缘处可见一轻度的红色不规则形

图 2b(右)　右上侧切牙 X 线片：病损相应处的小放射透影区

图 3a　21 岁女性患者右上中切牙唇面牙颈部可见粉红变色

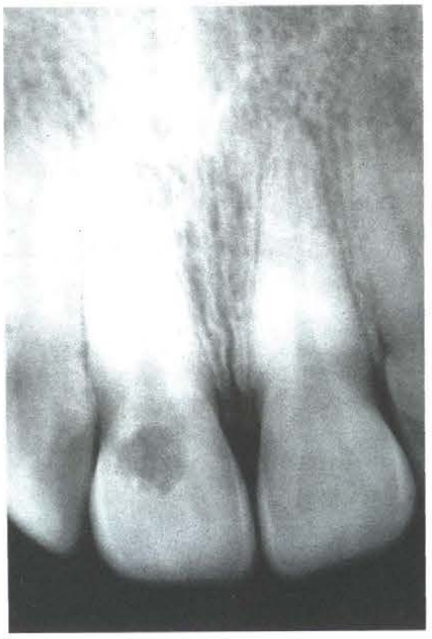

图 3b(左)　右上中切牙腭面：牙齿表面正常

图 3c(上)　右上中切牙 X 线片：髓腔外有一不规则放射透区

不规则的模糊影象(图 9a)。冠戴入后 6 个月，患者开始感到不适，而且在右侧切牙的远中唇侧有瘘管出现。X 线片显示牙内和邻近骨组织有一个大的 X 线透射区。这一区域与瘘管区相一致，为伴随感染的结果(图 9b)。

偶尔，X 线相发现冠部病损外形较光滑，与龋相似(图 10a)。但若更仔细的检查，尤其是高倍放大，可看到在外形线上的小的不规则影。另外，病损与根管之间可见特征性放射阻射线，是区别侵入性牙颈部吸收与替代性内吸收有意义的现象。其临床表现见图 10b。

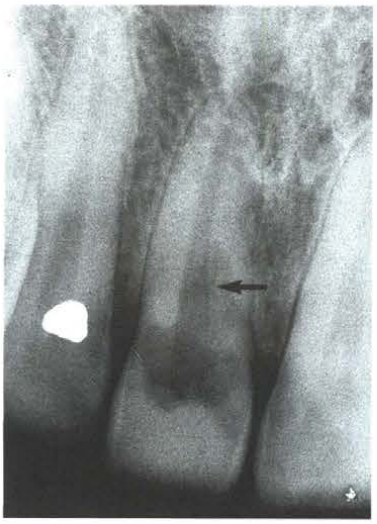

图 4a(上) 右上中切牙唇面的釉质空洞，空洞内为纤维血管组织。颈部未受损的釉质下可见明显的粉红变色

图 4b(右) 右上中切牙的 X 线片：不规则放射透影区扩展至冠部和根部(箭头)，可见髓腔与病损被 X 线阻射线分隔

图 5a(上) 38 岁女性患者的左上中切牙：感染侵入髓腔根部，龈缘有渗出物，显示牙周膜有局部炎症

图 5b(右) 中切牙腭侧，颈部有粉红变色

图 5c 上中切牙的 X 线片：牙冠和牙根部(箭头)广泛扩散的不规则 X 线透射区。牙颈部膨隆的 X 线透射区与牙周感染的部位一致

图中，在上颌右中切牙的腭侧有明显的粉红变色。但在上左中切牙却不太明显，尽管其 X 线相也显示广泛病损。

侵入性牙颈部吸收常局限于一颗牙齿，但也可累及多个牙，尤其是当患者有正畸史时(图 11)。

侵入性牙颈部吸收也可见于根充后的牙齿。患者有创伤史，冠内漂白史，或二者均有。尽管一些牙齿可能出现外部症状，如粉红变色，牙颈部侵入性吸收常常仅由 X 线相查出。X 线透射区可见于一或两侧邻面(图 12)。

组织病理学特征

侵入性牙颈部吸收的组织病理学特点随吸收病程的发展阶段而变化。早期，吸收空洞含大量纤维组织、血管，并在邻近于牙本质表面可见破坏性的吸收细胞(图 13)。排列于吸收空洞的破坏性细胞通常为单核，但也可见多核细胞。一层牙本质和前期牙本质将吸收组织与牙髓分开，直至病变晚期牙髓不受炎症侵犯。吸收组织通常没有急或慢性炎症细胞，除非病损已被口腔微生物侵袭。这些早期病损包含纤维血管组织。但由于异位骨样钙化沉积在吸收组织内和直接沉积于被吸收的牙本质表面，可进展为纤维骨样病损(图 14a)。

产生吸收通道，通入围绕根管的牙本质，之后向根方与牙周韧带互相联系(图 14b)。其结果可能产生通道的三角形区，增加进一步吸收的潜能。沉积于纤维血管组织内和直接沉积于牙本质的异位骨样组织，有含细胞的小管样结构，类似于海绵状骨。这种异位骨样组织—牙本质界面类似于替代性吸收。从而，发生连续的细胞转化和不断的牙本质的替代。

随着病损的广泛发展，有窝洞与口腔相通，微生物继

图 6(左) 38 岁女性患者左下中切牙 X 线片:冠根部均可见 X 线透射线,邻近牙髓的 X 线阻射区表明病变与牙髓之间的牙本质未受损

图 7(右) 36 岁女性患者右上尖牙 X 线片:髓腔与周围不规则透射影分隔清楚

图 8a 17 岁男孩左下磨牙的 X 线片:远中有一不规则的斑点状透射影向冠内扩展并邻近髓腔,但被 X 线阻射线所分隔

图 8b 左下磨牙牙冠无吸收的外部症状

图 9a(左) 62 岁女性患者左上侧切牙牙冠预备前 X 线片:髓腔远中面可见完好的 X 线阻射线及邻近此线的模糊的斑点状透射区

图 9b(右) 术后 6 个月 X 线片:冠预备和戴入后 6 个月,患者出现了临床症状。X 线片显示牙根和骨内有广泛透射影。髓腔外为阻射线,而较深部位则无此线

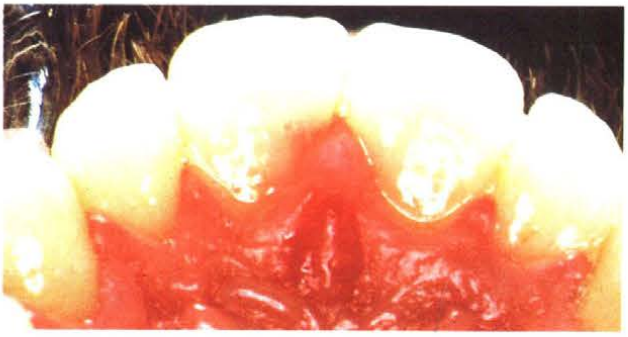

图 10a(左) 22 岁男性患者上中切牙 X 线片:广泛透射区与髓腔接近。虽然与龋损表现类似,但其边缘不规则且与髓腔被阻射线所分隔

图 10b(上) 上中切牙腭侧牙颈部近中可见粉红区,右中切牙尤其明显

图 11(上) 2 个下磨牙广泛侵入性牙颈部病损的 X 线片表现

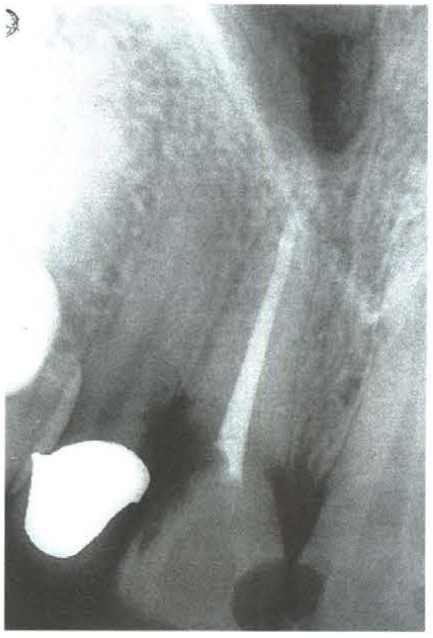

图 12(右) 35 岁女性患者右上切牙 X 线片:远中面可见透影区。患牙受创伤后曾做过非外科根管治疗及冠内漂白

发侵入组织,引起通常以急性和慢性炎症细胞为特征的炎症反应。尽管如此,牙髓仍可保持不受炎症侵犯(图 15),除非伴有微生物的组织侵入髓腔。在这些病例中,当髓腔被无微生物的吸收组织侵入时,可能会完全被包含不规则小管和间隙的骨样物质所替代(图 16a、b)。

讨论

侵入性牙颈部吸收是一种相对罕见、临床上棘手的病症。虽然发现一些潜在的致病因素,但病因尚未明确。

侵入性特性及与之相应的组织病理学表现,提出了一系列有关病损性质的问题。组织来源于牙周韧带,但其结构和行为均与其不同。牙周韧带的前体细胞源于外胚层,有分化为可产生纤维组织或钙化组织的细胞的潜能。牙骨质/类牙骨质层的缺陷似乎是产生侵入

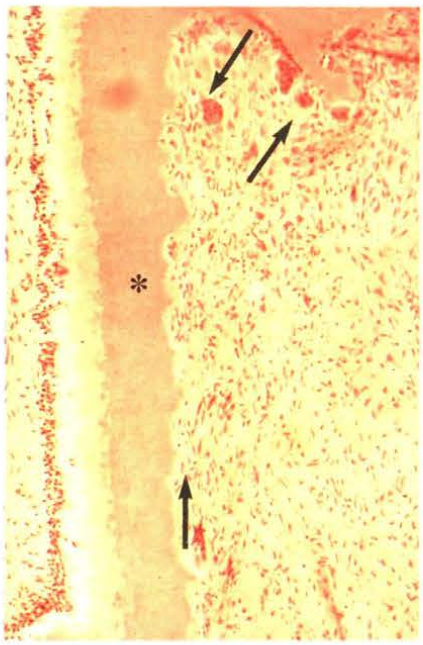

图 13 切牙广泛侵入性牙颈部吸收的组织病理学表现：髓腔壁上为受损的牙本质和前期牙本质（*）将牙髓和吸收组织分开。吸收空洞充满大量纤维血管组织，单核或多核破坏性细胞排列于吸收腔隙内（箭头）（HE 染色 ×40）

图14a 广泛侵入性牙颈部吸收侵犯牙根的组织学表现：在吸收空洞内的纤维组织内和被吸收的牙本质表面均可见大量异位钙化组织。此外，还可见与牙周韧带相通的通道（大箭头），下方的牙本质可见其它通道（小箭头）（HE 染色 ×30）

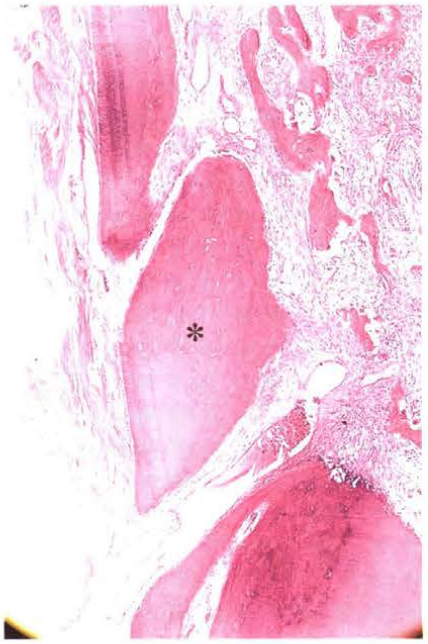

图 14b 图 14a 的高倍放大：显示从牙周韧带至吸收组织的通道内有硬组织岛，中间为牙本质，表面为牙骨质和类牙骨质。但大部分已被含管状结构的骨样物质所替代。虽然在通道深部可见一些红细胞，但未见炎症细胞（HE 染色 ×50）

图 15 大量有炎症细胞的纤维血管组织侵入并局限于吸收空洞内，与牙周组织广泛联系（大箭头）。牙本质已广泛被骨样组织所替代。切片上方可见未受损的牙髓剖面（小箭头）（HE 染色 ×30）

的先决条件。这种缺陷可能是邻近牙颈部小区域骨的发育性缺陷，也可能是牙骨质由于物理或化学创伤而受到破坏。这种牙骨质—类牙骨质缺陷使牙本质和牙周韧带内的潜在的吸收组织直接接触。

牙本质被有异位钙化的纤维血管组织长入而发生的进行性替代，导致一位早期研究者将病损称为牙齿的纤维发育不良。侵入性牙颈部吸收和骨的纤维发育不良的组织病理学表现的相似点支持这一早期概念。

为避免晚期病损造成的牙齿破坏，早期诊断十分重要。临床医师必须注意任何牙冠近龈缘的不规则和粉红区。作为常规和牙周检查的一部分，仔细探诊所有牙齿颈部，可发现小缺损；但是，诊断通常是偶然观察 X 线相的结果，从而提出对危险患者的追踪 X 线检查的必要性。例如，对有牙脱位，行非外科根管治疗和冠内漂白的患者。

X 线相读片是获得满意诊断和治疗的关键。鉴别诊断的要点是炎症性内吸收和替代性内吸收。炎症性内吸

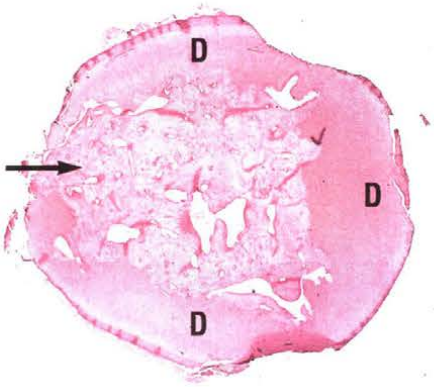

图 16a 中切牙横截面，显示髓腔和周围牙本质完全被含纤维血管组织的骨样组织所替代，周围可见一些牙骨质被吸收（箭头）。可见残留的牙本质扇形带（D）和牙骨质（HE 染色 ×10）

图 16b 图 16a 的高倍放大，显示根部切片中央的骨样结构，未见髓腔，但有含纤维血管组织的不规则间隙，可见许多中心相同的小管（HE 染色 ×50）

收很容易因根管的均匀增宽而被辨别。

替代性内吸收较难与侵入性牙颈部外吸收鉴别，因为吸收组织有相同的的组织病理学特性，并因此有相似的 X 线相表现。尽管病损被分类为内吸收的一种形式，但已有实验证据指出，与牙颈部侵入性外吸收的病例一样，吸收组织也来源于牙周韧带。另一种提法是替代性内吸收中的组织是牙髓转化的结果。在替代性内吸收的病例中，在根管和牙本质吸收影之间缺乏分界的 X 线阻射线。

治疗牙颈部侵入性吸收的临床问题，涉及通过治疗手段完全控制吸收并用生物相容的稳定的材料对吸收缺损进行修复。在早期纤维血管阶段，去除吸收组织可能不会有大的临床难度。但是，在较晚期的纤维－骨样病损，在牙本质和异位骨样物之间界面已建立处，最重要的是完全去除或使支持病变组织的血供不起作用。吸收的窝洞和其边缘必须脱离潜在的活性组织，尤其是源于牙周韧带的组织。

吸收的另一个典型特征是牙髓常被一薄层牙本质和前期牙本质所包裹，直至病变晚期。有证据表明，在前期牙本质中有抗炎症侵入因素的存在，即可解释这种保护性反应。此外，已知破坏性细胞不易粘附未矿化组织，如类骨质和前期牙本质。临床医师面临这样的问题：决定哪些病损不必去除牙髓，哪些需要去除牙髓以进入和治疗邻近的吸收组织。

临床医师面临的另一个问题是如果不做治疗，这种吸收过程将以何速度发展，除非有术前的基线 X 线片，否则对这种情况难以估计。但是这种病损的特性提示，在早期阻断性治疗是很必要的。只有在对患者的年龄和全身健康及吸收范围有一个充分估计后，才能作出是否允许吸收过程继续的决定。

治疗决定应基于对专门治疗方案成功预后的了解。在后续的文章中，我们将介绍使用化学苛性剂三氯醋酸伴刮治术，非外科根管治疗，或用玻璃离子水门汀充填治疗各种程度侵入性吸收的结果。这些结果将与使用常规的方法治疗相对照，包括牙周翻瓣术，刮治术，用银汞合金、复合树脂、玻璃离子水门汀充填，或最近报告的引导性组织再生术中置入 Gore－Texis。

对侵入性牙颈部吸收的临床和组织病理学特性的了解将有助于对这种隐匿性的破坏性病变进行早期诊断和治疗。然而最终目的是确定病因和制订预防措施。