译文

通过修复切牙暴露不足问题改善美观的病例报告

The problem of insufficient incisal display: a case presentation

Radrigo Castillo

原载 The European Jouranal of Esthetic Dentistry ,2010, 5(2):140–155.(英文)

李宜芬 译 姜 婷 审

摘 要

很多患者因为口腔美观问题而来就诊。通过改变牙与面部软组织的关系常常可以改善美观效果。切牙暴露量是年轻人面容中一个很重要的特征。上颌切牙的暴露量随着年龄的增长而下降，而下颌切牙逐渐显露。年轻人可能会因为某些因素加速该过程，导致上切牙暴露不足，呈现老龄化特征。本文展示通过修复治疗改善及重建年轻面容的一个病例。

1 背景介绍

无论个体或种族，随着年龄的增长，面容特征通常不会有所改变。而口腔是一个例外，会随着脸部眶下肌肉、口周肌肉等紧张度的减小，使上下切牙暴露程度发生改变。

年龄增长，会使上颌切牙可见部分逐渐消失，间接的也使下颌切牙显露增多，使上下切牙暴露比例不协调而破坏美观性。需要指出的是切牙的暴露不仅受年龄影响，同时还受性别与种族的影响。

另一方面，安氏Ⅰ、Ⅱ、Ⅲ类患者也会呈现不同的切牙暴露量。尤其是安氏Ⅱ类2亚分类及Ⅲ类错𬌗畸形患者，息止𬌗位时，其切牙相对于唇部的暴露曲线与面部重要参考线显得不协调。

适宜的切牙暴露量目前有几个参考值已被确定。最广为人知的是Vig和Brundo所做的研究，该研究通过对所有年龄组人群进行调查，以此计算息止𬌗位时上切牙暴露量的平均值。文章指出切牙暴露程度与上唇高度、性别、年龄有关，对于年轻患者、女性患者及上唇高度较短的患者来说，其上切牙暴露量平均值为3.5mm。

上述研究是在口腔美学知识只能从教科书中关于全口义齿的章节中才能获得的背景下进行的，当时认为全口义齿上颌蜡堤须高出上唇缘2mm，Vig和Brundo对是否适用于所有人提出疑问并进行了相关研究。而今天，在进行美学修复时，一些作者已经开始采纳他们的研究数据，在那些要求笑容突出的女

译者单位 北京大学口腔医学院修复科
北京市中关村南大街22号 100081

性患者中，建立3.5～4.5mm切端暴露量。反之，如果女性患者要求有一个内敛的笑容，则只暴露切端2.0～3.0mmm。对于男性，允许的切端暴露范围为1.0～3.0mm。

2 病例展示

2.1 病例介绍

（1）患者基本情况:女性，29岁。职业:设计师。

（2）就诊原因:对自己的笑容不满意，抱怨上尖牙比四个上切牙长，微笑时切缘曲线呈上凸形，息止殆位时上颌切牙无法暴露（图1）。

（3）现病史:10年前因对刃殆行正畸治疗，4年前曾用活动矫治器行扩弓治疗。结果对目前的面容感到不满，特别是笑容，并因此失去了自信。

（4）药物史和口腔治疗史:全身情况佳，口腔卫生良好。吸烟史（10支/天）。对牙科治疗感到焦虑。

2.2 临床美学评估

（1）面部轮廓:患者颏部前凸，呈凹面形。面下1/3较短，咬肌粗壮，轮廓突出。上唇过短并有轻微上翘，动度无特殊。息止殆位时下唇左右不对称。

（2）切牙暴露量:在息止殆位时，尽管上唇高度不足，上切牙暴露量仍显不足。上中切牙切缘暴露量分别为0.5mm和0.3mm。而下颌切牙切缘暴露约4mm。这些让患者看起来老于实际年龄。

（3）切缘曲线:上颌尖牙明显过长，而切牙则显得过短（图4）。切缘曲线呈上凸形，与上唇线不一致，且在尖牙与侧切牙交界处出现一转折。

（4）牙外形比例:切牙长宽比失调，上中切牙尤其明显，丧失了其突显效果，而这种突显效果恰恰是微笑美学的重要特征。患者中切牙的平均长度仅8.5mm及8.0mm（图5，图6）。

图1 患者抱怨自己的笑容

图3 息止殆位时，上切牙暴露量过少，而下切牙大面积暴露

图2 颏部前突，面下1/3过短伴随粗壮的咬肌

图4 患者展示微笑时的反切缘曲线，尖牙过长

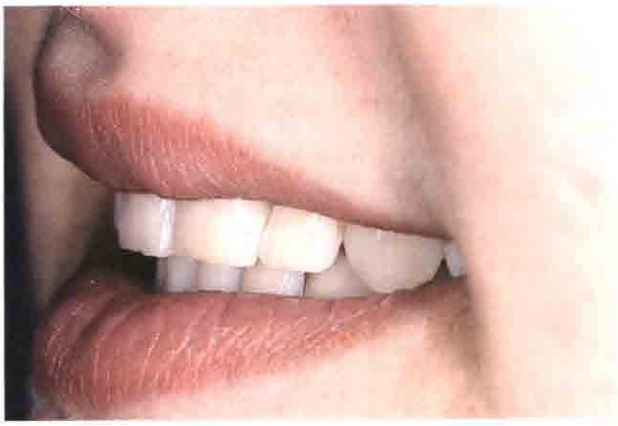

图5 左侧面观，对比尖牙，21、22、23显得过短

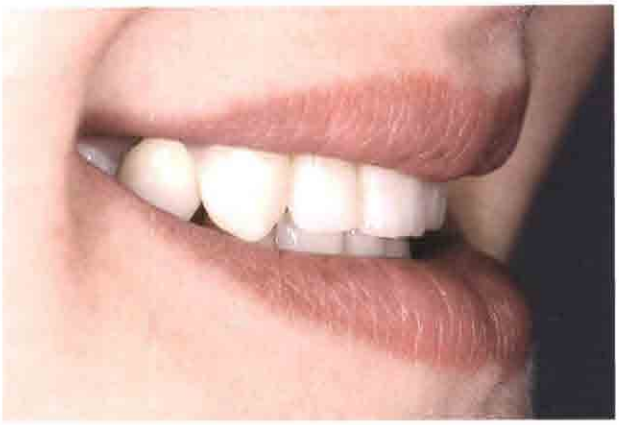

图6 右侧面观，尖牙突出，11、12过短，14不良冠修复体

2.3 软组织形态参数

患者微笑时呈现低位笑线，而后牙14、15、16呈高位笑线。观察患者面容及牙体特征，可能有两个原因导致该现象:①微笑时两侧上唇不对称;②右侧上后牙位置偏低。

前牙龈缘线位置不良，尖牙龈缘位置高于切牙，这与大多数临床医师所公认的牙龈美学标准正好相反。另外，上中切牙、上尖牙、左上侧切牙的龈缘顶点偏向牙长轴的远中，右上侧切牙龈缘顶点则与牙长轴一致（图7）。

2.4 口腔检查

（1）牙:12、13及21、22、23邻面龋，11、12、16、25、26、46和47继发龋。因喜嚼柠檬造成上颌前牙及26、36、46呈酸蚀症（图8，图11），同时夜磨牙导致上前牙出现磨耗小平面。13树脂贴面美观性差，14冠修复，边缘不密合（图9，图10）。24、35、44缺失。

（2）牙周:牙菌斑控制可。上下前牙牙龈探诊深度0～3mm,全口牙龈生物类型为肥厚型。26、34及36出现牙龈退缩（图12）。14慢性牙龈炎，冠边缘极不适合。34、36缺乏角化龈。牙龈无探诊出血，牙体无松动。

（3）咬合:下颌第一磨牙和尖牙位置均为安氏Ⅲ类，上前牙覆盖过下前牙唇面切1/3。36、46正中关系紊乱。前伸时前牙为组牙功能殆。

图7 中切牙龈缘位置比尖牙更偏向于冠方

图8 上颌前牙由于咀嚼柠檬习惯导致酸蚀症

图9 14冠边缘密合性差导致牙龈炎

图10 14冠美观性差且外形过突

图11 36、46酸蚀磨损

图12 26、34、36牙龈萎缩，35缺失

图13 前伸时前牙组牙功能验

2.5 放射学检查

14已行根管治疗。未见其他病变（图14）。

图14 上颌中前牙切端用树脂材料在口内加长2mm

2.6 关节及下颌运动

开口度、开口形正常，无关节弹响或疼痛。

3 治疗计划

根据临床检查及美学分析结果，综合分析制订治疗方案，找出任何可能导致治疗失败的因素。

第一阶段：基础治疗

①综合评估;②治疗前照相;③口腔卫生宣教;④牙周预防性清洁与维护;⑤龋病控制。

第二阶段：诊断过程

①口内直接用树脂确认前牙最佳长度;②上下颌取模，面弓转移，记录正中咬合关系;③做诊断蜡型

第三阶段：临时修复

①利用诊断蜡型确定基牙预备量;② 15-25行牙体预备;③椅旁用诊断蜡型做出临时修复体;④戴用一段时间，经适应调改，由技师参考第一副临时冠，精心制作第二副临时冠;⑤3个月后检查咬合稳定性及患者的满意度;⑥将最终确定的美观及功能信息传达给技师。

第四阶段：最终修复体

①粘结剂粘接最终修复体，本例采用Procera全瓷冠(Nobel Biocare,Barcelona,Spain)；②夜间戴用殆垫。

第五阶段：治疗后维护

每6个月评估牙龈情况及口腔卫生，修复后第1年，根据复查情况，确定牙周维护治疗方案。

4 临床治疗

第一阶段

收集了适当资料后，开始牙周基础治疗，包括口腔卫生宣教及牙周预防性洁治，创造一个健康稳定的牙周环境。患者依从性好，从而使牙周组织健康有很大改善，同时预防了龋病的发生。

第二阶段

在口内直接用树脂做出最终修复形态（图14～16），延长中切牙及侧切牙的临床牙冠，中切牙冠长达10.5mm，侧切牙冠长达8mm，使休息状态时，上前牙切端相对上唇的暴露量增加，从而使微笑曲线有了明显改善。采集该笑容照片，利用口内树脂模型进行面弓转移。聚醚取模，将切端树脂转移至阴模内(图17)。作者发现此种取模方式可以精确转移口内树脂模型的形态。技师灌模时再次将切端树脂转移至石膏模型上（图18），如此，来自口内的模型便被精确复制出来（图19）。

然后模型上殆架，做出诊断蜡型，改善牙冠的长宽比例及形态。并决定将后牙垂直向增高0.5mm(图20)。

图15 树脂加长前牙后的微笑观

图16 树脂加长前牙后微笑全面观

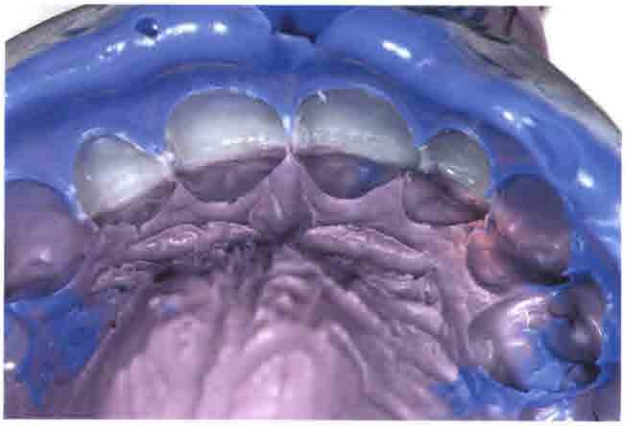

图17 转移了口内树脂模型的聚醚阴模

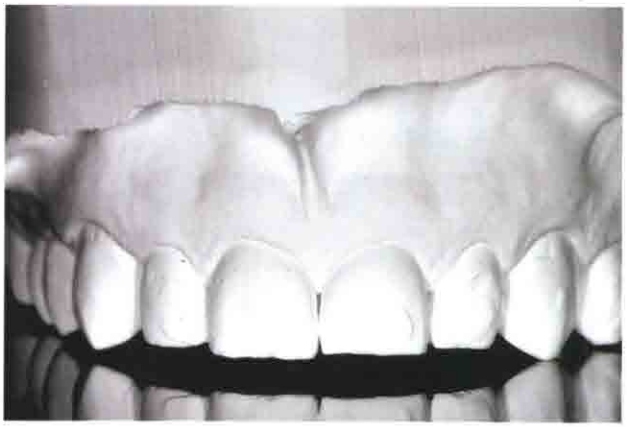

图18 石膏模型

图19 口内树脂模型转移至石膏模型上

图20 在石膏模型上制作诊断蜡型

第三阶段

利用透明印模材取得诊断蜡型的寄存记录（图21，图22），以此指导基本预备量。利用诊断蜡型做出第一副临时修复体后，用临时性树脂材料抬高下后牙殆面，从而打开咬合垂直距离约0.5mm（图23）。在前牙的最终修复体完成后，根据之前的临时树脂模型，用最终树脂材料或全瓷高嵌体重建后殆面。2周后，复诊检查临时冠并评估其舒适度、咬合情况、生物相容性及美观性。在此阶段，患者可以对临时修复体的美观性提出具体的意见反馈。该患者反映在讲话和咀嚼时无不适，但是要求前牙形态能更长更方（图24，图25）。根据这些信息开始制作第二副临时冠（图26），中切牙及侧切牙切端分别加长了2mm和1mm，使临床牙冠长度分别达到了12.5mm和9mm。这样的修改会增加前切导斜度，可能造成前伸功能运动干扰及发音障碍（图27）。2周后再次复诊，患者对于新面容感到非常满意，且无任何不适（图28）。戴用第二副临时冠3个月，重新评估确认未出现功能异常后，用藻酸盐印模材（Virtual®, Ivoclar Vivadent, Schaan, Liechtenstein）获取终印，并行面弓转移，记录两种不同的咬合情况（上颌临时修复体/下颌天然牙，上颌预备体/下颌天然牙），工作模型和临时修复体模型交叉上殆架。

图21 利用诊断蜡型制作寄存记录，放回口内指导备牙量，发现有足够的空间使备牙量达到最小

图22 用寄存记录使牙体预备量最少

图23 第一次制作的临时修复体，注意到牙龈情况良好，但修复体外形过大

图24 患者抱怨切端暴露不够

图25 充分微笑时所暴露的临时修复体

图26 第二次制作的临时修复体，牙冠较第一次的更长

图27 戴上第二副临时修复体

图28 患者非常满意新的微笑，看起来很引人注目

第四阶段

最终修复体试戴，其舒适度，咬合，美观性均通过调整达到最佳状态（图29）。调殆，抛光，用改良型玻璃离子粘固剂永久粘接(Fuji Plus,GC American, Alsip,IL,USA)(图30～图36)。修复治疗结束后，制作上颌全覆盖式咬合板戴用。

图29 最终修复体试戴，12、22在长度和形态方面需要改善

图30 最终修复体上釉，并用Fuji Plus粘结剂粘接

图31 最终修复体全观，牙齿整齐一致

图32 休息状态时切端暴露量较原来多出4mm

图33 左侧面观

图34 右侧面观

图35 照片显示良好的美观效果

图36 最终修复后的全面观，展示自然协调的微笑

第五阶段

患者6个月后复查，检查义齿及牙周情况，并给予维护治疗。一旦发现有任何影响义齿使用寿命的咬合问题，可以给予调改控制。评估修复治疗的稳定性及后牙充填树脂的稳定性。除咬合有轻微改变外，其他功能，结构，肌肉均达到稳定。

5 讨论

本病例中，患者主诉切牙暴露量不足及反微笑曲线。患者要求加长前牙并突出中切牙，拥有类似"杂志封面女郎"般的笑容。为达到该目标，中切牙需加长4mm才能具有下凸形微笑曲线。另一方面，前牙受酸蚀症影响，导致表面釉质出现点状缺损，牙本质暴露。前牙充填的树脂部分出现渗漏，须重新充填并修复。此外，患者每日吸烟10支，有磨牙习惯，导致牙面有磨耗小平面，且面下1/3过短。综合以上因素，我们的治疗目标是用最保守的修复方法满足患者的美观及功能要求，因此治疗计划中应包括评估影响最保守修复方案实施的有害因素。

如前所述，患者的牙存在诸多问题。我们考虑以下三种治疗方案:树脂贴面、瓷贴面和全瓷冠。

最保守的治疗方案是树脂贴面，然而直接树脂修复有一定局限性，首先，在几个修复体上很难同时控制树脂边缘适合性及牙体外形和颜色。第二，大面积的树脂贴面替代原来的釉质层，而韧性较强的树脂材料难以恢复牙体的硬度。第三，相对于瓷贴面，树脂贴面失败率更高，更易变色，材料易疲劳，磨耗，剥脱。因此，直接树脂充填不能保证长期的修复效果。本病例中，患者对治疗效果有很高的期望，想拥有能长期保持自然美观且耐用的修复体。出于这些原因，树脂贴面修复并非最佳选择。

第二种方案是瓷贴面，但是在选择该方案之前，根据口腔文献及科学证据，我们可以推断出患者可能存在的一些临床问题，如严重的口腔咬合副功能，因短下颌导致的过大咬合力。第二个要考虑的因素是瓷贴面完成后没有足够的粘接支持。本病例需要延长4.5mm的切端长度，此时瓷贴面的粘接显得尤其重要。在牙体预备时需要保留足够的釉质面积以获得足够的粘接强度（20～30MPa）。而该病例患牙已有部分牙本质外露，同时部分渗漏树脂充填体需要重行充填，并由贴面覆盖，导致釉质面积大大减小。此外切端加长会增加了前伸切导斜度，可能会造成咬合创伤，随之而来的是水平磨损及潜在的治疗失败，这些都需考虑在内。

而另一方面，既然磨牙症及加长牙冠对于该病例来说不算是禁忌证，那么全瓷修复也是一种选择。该方案中关键在于患者的咬合副功能及其能否依从每天晚上戴用殆垫以保护修复体。

保守的牙体预备设计方案如图21和22，冠材料的选择要求是既要保证美观又要有足够强度。本病例选用了致密烧结纯氧化铝基核冠全瓷材料(Procera® Alumina,Nobel Biocare)，21,22这种修复体能满足功能，美观以及维持长期修复效果的要求。

6 最终评估

6个月后评估修复体及后牙充填树脂的稳定性。没有发现功能、结构、肌肉或关节的任何异常改变。为保持牙体结构，将已抬高后殆面的0.5mm树脂材料精磨抛光，而不是照治疗计划中所定将其换成全瓷高嵌体（图37）。检查患者咬合接触，前伸殆及侧方殆。发现切导与神经肌肉功能达到协调，后牙支持有足够的稳定性。拍摄全景片以评估修复体的适合性及生物相容性（图38）。

7 结论

一个可预测的口腔修复首先需要一个明确的治疗方案，同时要理解不同方案的不同特点，理解患者的心理状态，花时间倾听患者的美观要求。只有充分掌握了这些信息，口腔美学修复才能顺利完成，达到患者和医师期望值。

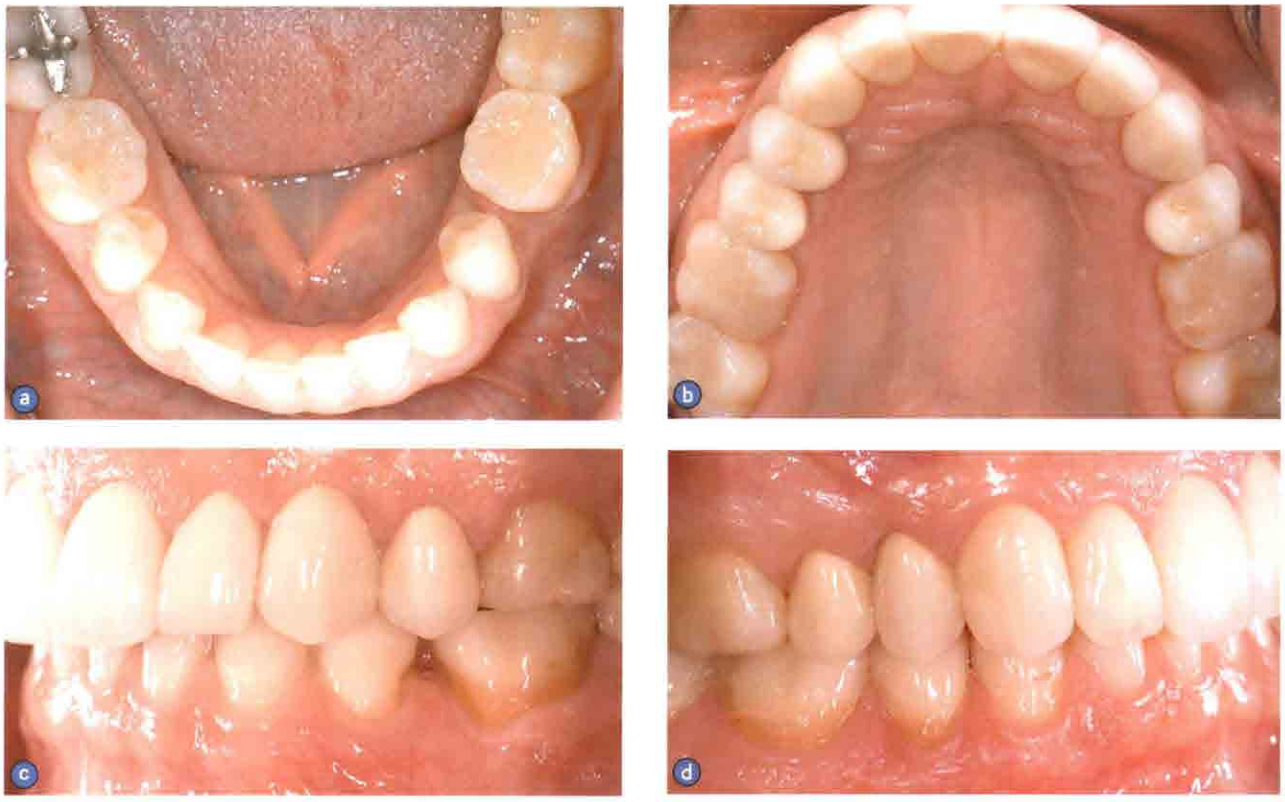

图37 用树脂增高殆面的方法保存更多的牙体组织结构：a.0.5 mm的增高树脂被精磨抛光；b.修复体殆面观；c.咬合时左侧修复体；d.咬合时右侧修复体

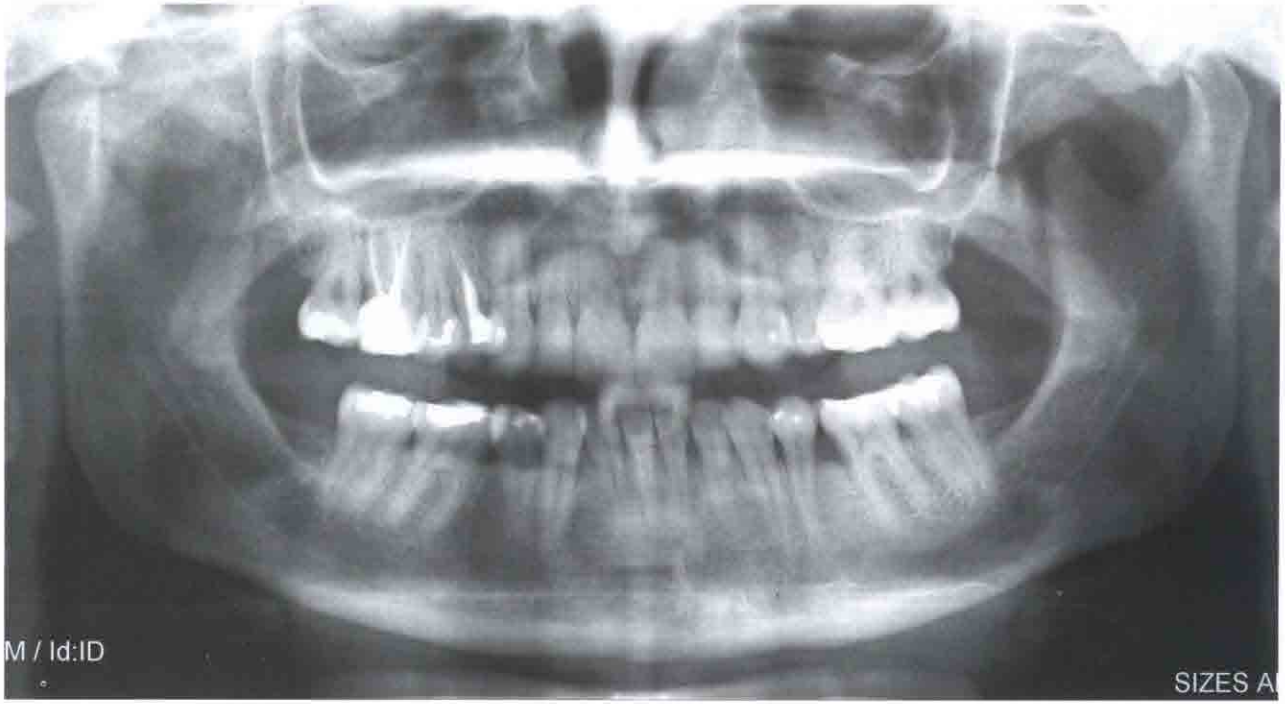

图38 6个月后全景片显示修复体合适，生物相容性良好