继续教育讲座

根管预备系列讲座（三）

——根管的机械预备：髓腔入路建立过程中产生的失误和缺陷

梁宇红 岳 林 北京大学口腔医学院牙体牙髓科

根管治疗技术的普及和发展，使更多患者受益，但与此同时，随着治疗病例数量增加，根管治疗操作缺陷（endodontic mishaps）也成为牙髓治疗专家们面临的更具挑战的问题。为了使读者便于理解和掌握，我们按照根管治疗的操作顺序对髓腔入路和根管机械预备这两部分操作产生的失误和缺陷分别加以讲解。本讲主要讨论髓腔入路建立过程中产生的失误和缺陷。

1.*治疗牙齿错误* 即所谓的“开错髓”。有时在治疗过程中发现，也有在根管治疗后患者症状并没有得到解除才发现。

原因 具体分析可能会有以下两种情况：一是误诊导致的误治。有些患者以牙痛为主诉来诊，接诊医师在临床检查中未注意辨别引起症状的病源牙齿，或并未查出牙痛原因。为了缓解症状，在诊断依据不足的情况下便按照患者指定的所谓“痛牙”贸然开髓，导致治疗错误。另一种开错髓的情况见于医师的操作疏忽大意，比如诊断第二前磨牙慢性根尖周炎，却将橡皮障安置在了第一前磨牙上，从而出现了操作牙位的错误。

处理 发生操作牙位错误后，向患者隐瞒真实情况并不明智，最安全的做法是向患者承认尴尬的错误，恰当处理2颗牙齿，包括理应得到处理的牙齿和不幸操作错误的牙齿。

预防 由于误诊导致的错误，可以通过在诊断过程中注重诊断细节和获得尽量多的诊断依据来加以避免。比如观察到X线片牙冠邻面的低密度影像时，还应该结合临床的探诊、视诊检查，以及牙髓测试反应结果再建立诊断。诊断前多方的证据应该互相印证，合乎情理、合乎逻辑，建立正确的诊断才会尽可能减低错误的发生。如果诊断不能得出，等待和观察的方法会更好。一旦做出了诊断，在容易操作错误的牙齿（比如牙冠的缺损在邻面或颈部，不易从形态上辨别），可以在安装橡皮障前将患牙进行标记。

2.*髓腔穿孔* 是指在根管治疗过程中由于医源性原因使髓腔和牙齿外表面意外穿通的情况，多发生于髓室的侧壁，或通过髓室底进入根分叉处（图1）。

原因 多由于术前对X线片研读不充分，没有把握髓室和根管的位置、方向、钙化程度的信息，准备不足。建立髓腔入路时没有注意钻针与牙齿长轴保持一致，造成入路的偏斜，穿通到牙齿表面。

识别 当穿孔发生位置高于牙周附着时，可以出现唾液进入髓腔或根管冲洗的药物进入口腔，患者感觉到异味。穿孔与牙周韧带穿通时，异常出血是重要的提示信息。

处理 髓腔穿孔无疑会影响根管治疗的疗效。发现穿孔后应及时进行修补，穿孔的位置、大小、患牙的牙周情况、修补的时机决定了远期的预后。当穿孔高于牙槽嵴顶时，穿孔修补可以在髓腔内进行。穿孔进入牙周韧带时，应尽快修补以减少对牙周组织的损害。穿孔修补前，使用止血药物或明胶海绵进行穿孔处的止血，修补过程应在牙科显微镜下进行，以使对穿孔的观察和修补操作更为准确和精细。对于陈旧穿孔或者难以获得髓腔内操作入路时，可以考

虑手术翻瓣的方法从牙齿外表面修补穿孔。

修补材料的选择应本着两个原则：良好的封闭性和良好的生物相容性。以往临床常用的材料有：银汞合金、Super EBA、玻璃离子水门汀（GIC）、氢氧化钙糊剂等。近年出现的新材料“三氧化矿物盐聚合物（mineral trioxide aggregate，MTA）”具有良好的封闭性能和生物相容性能，自1998年通过FDA批准应用于临床后，成为穿孔修补的理想材料。

预防　髓腔解剖学的知识和精准的操作技术是避免此类错误的关键。术前充分研读X线片，对于髓室的高度，钙化程度要烂熟在心；操作过程中，随时调整方向，严格保持钻针与牙齿长轴的一致性，保证开髓洞口合适的大小和正确的位置。如果超出解剖深度仍不能进入髓腔，应及时插入锉针或牙胶尖拍摄诊断丝X线片，检查、校正开髓的进入方向和钻针到达的位置，避免穿孔发生。对于髓室严重钙化者，寻找根管困难，可以借助牙科显微镜和超声器械，寻找正确入路。

3.髓腔入路预备的不足或过度　是指在髓腔入路建立过程中，出现“右倾”或“左倾”的错误，意指髓室各壁牙体组织去除不足或过度的问题。预备不足或过度，都源于对髓腔的生理和病理解剖形态缺乏足够的了解。

识别　入路预备不足可表现为髓室顶揭除不净，髓角残留；根管口冠方的牙本质领（dentin collar亦称为cervical ledge，指髓室侧壁牙颈部的牙本质凸起）未去除；髓腔内和髓室底的钙化牙本质或髓石覆盖了部分或全部根管口。上述问题引起髓腔暴露不充分，导致根管口定位困难，遗漏根管，或者即使找到根管，根管口的牙本质领使锉针在根管上部受到局限和卡压，增加了进入弯曲下方根管的难度，使操作者对器械尖端的控制差，也增加了器械断离的风险。入路不足时锉针更容易切割到靠近根分叉侧的管壁，导致切削不均匀，甚而出现带状侧穿，影响进一步进入根管操作和清除感染。前牙髓角揭除不净，残留的牙髓组织会引起牙冠变色。

髓腔入路预备过度，是指冠部牙体组织的过多去除，可以表现为髓室侧壁过多磨除呈“啤酒桶”状，或侧壁开敞过大，或出现髓室底的不同程度磨除或损伤。预备过度导致的结果是削弱了牙体组织，在治疗中或根管治疗后，患牙容易出现牙体组织折裂，也使牙体修复的困难增加，影响患牙的长期预后。预备过度其实破坏了髓腔的自然流畅的形态，丧失了沿髓室壁滑入根管的天然“漏斗”形引导，增加了定位根管和器械进入根管的难度（图2）。

处理　预备不足的情况比较容易解决，在根管治疗的过程中，只要发现入路的不足，都是补充预备的好时机，可以说入路的预备可以贯穿在根管预备的整个过程中。使用长颈（柄）球钻、牙髓安全钻针或超声工作尖可以去除根管口的牙本质领；对于髓

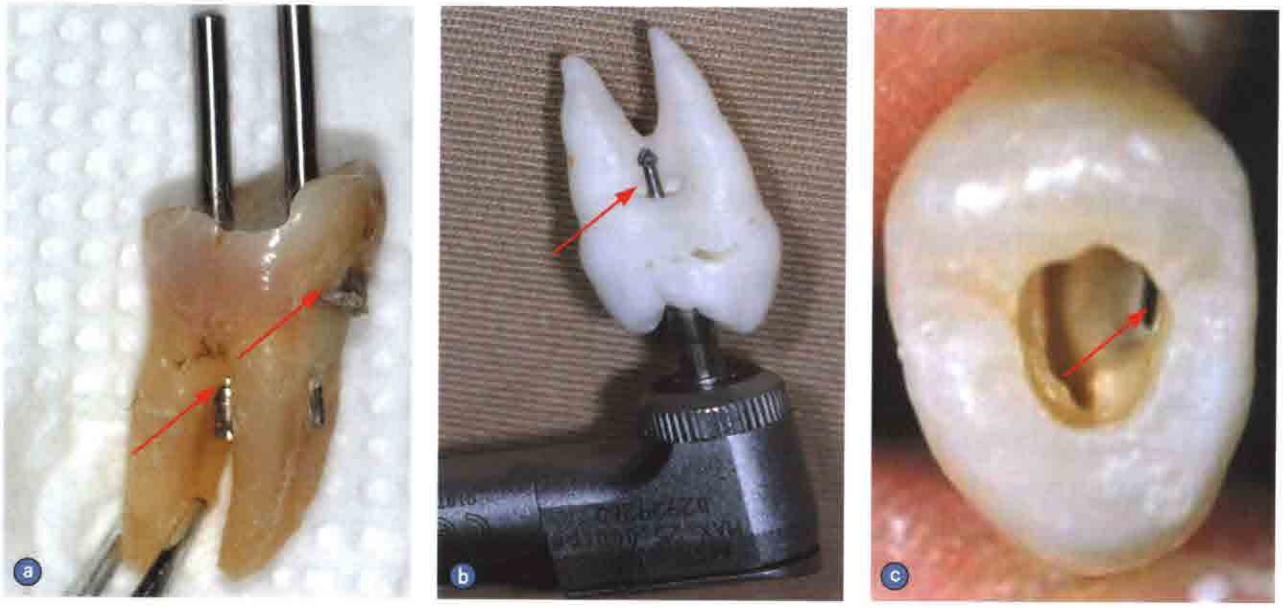

图1　建立髓腔入路时发生髓腔穿孔（箭头所指处）

a．发生于下颌磨牙的髓腔侧壁和髓室底穿孔；b，c．上颌前磨牙髓腔侧壁穿孔

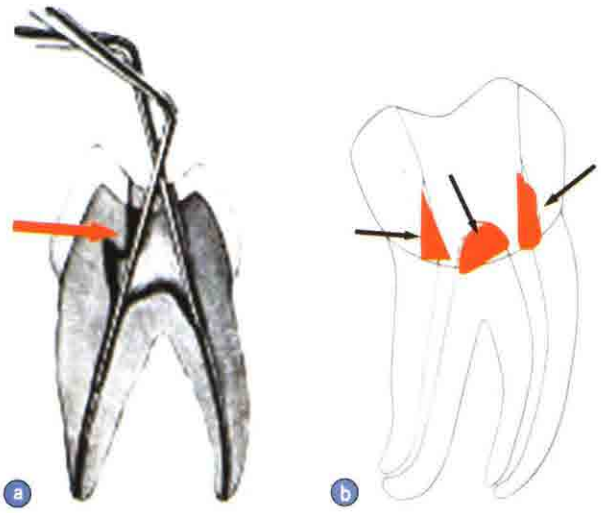

图2 髓腔入路预备不足或过度（箭头所指处）
a. 髓顶未揭净；b. 髓室侧壁、髓底过多磨除

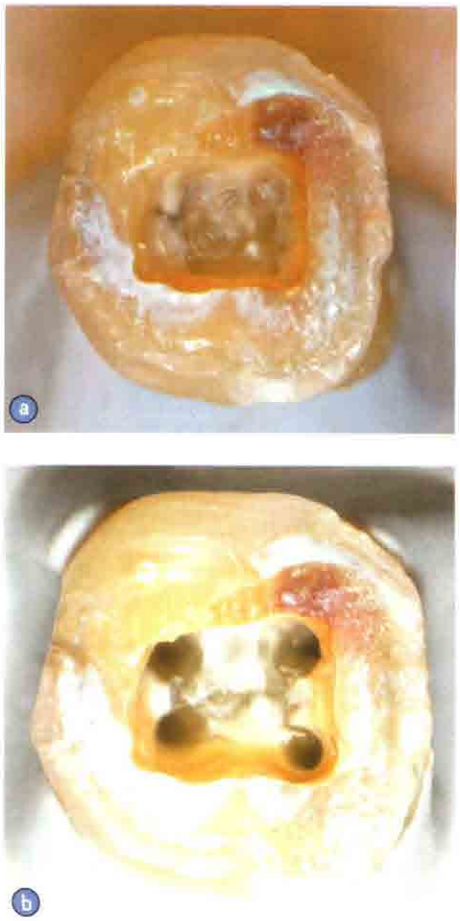

图3 a. 下颌磨牙髓腔预备不足，钙化物覆盖根管口；b. 超声器械去除钙化物后，4个根管口暴露清晰

腔钙化严重的患牙，可以在显微镜下区分正常的髓室结构和钙化物的界限，使用各种超声工作尖去除钙化物，使根管口充分暴露（图3）。而预备过度，只有通过设计合理的修复体来弥补，以延长牙齿的使用寿命，减少折裂的风险，延长患牙的使用寿命。

预防　为了避免过多去除或不足，临床医师应牢记标准入口洞形，严格遵循操作原则，不断积累对各种复杂的临床病例的处理经验，尤其是在髓腔发生钙化、髓石阻塞根管口，牙本质领使根管口狭窄、变形时，更需要清晰的视野和熟练的操作经验。

4.遗漏根管　是指根管治疗过程中有些根管未被发现而没有得到治疗的情况。主要原因是由于操作者对于根管正常和变异解剖缺乏理论基础和临床意识，其次由于入口洞形、操作便宜形制备不到位，加之根管定位技术和经验的欠缺而发生了根管遗漏。最常发生遗漏的根管是：上颌磨牙的近中第二根管（MB2）、下颌磨牙的远中第二根管、下颌切牙的第二根管。

识别　遗漏根管可以在治疗中和治疗后发现。X线根尖片是判断根管遗漏的重要手段，无论投照角度如何，牙根内只有一个根管时，根管的影像应位于牙根的中央，如果发现诊断器械或者根充材料不是在牙根中央，应高度怀疑存在另外一个根管。X线偏移投照可以显示和判断遗漏根管的存在，还可以将重叠的根管影像分开。在牙科显微镜下进行遗漏根管的查找和定位也是非常有效的。但不幸的是，有些病例是在根管治疗失败、遗漏的根管出现根尖周病变时，这一问题才得以发现。

处理　遗漏根管会导致治疗失败。发现遗漏根管后，进行再处理是首选，并不建议未做遗漏根管正向的根管治疗就进行根尖手术。

预防　熟悉髓腔解剖知识、注意术前X线片研读、术中细心探查是预防遗漏根管的关键。如果在X线片上发现牙根内根管的影像由清晰骤然变为模糊甚而消失，提示存在1－2型根管或者2个重叠的根管影像在此分开（图4）。如果在根充X线片上发现根管中上部存在与根充物平行的透射线时，也应高度怀疑有遗漏的根管。此时推荐应用X线偏移投照进行确认。另外，在打开髓腔定位根管口的过程中，充分打开髓腔、细心观察根管口位置的变化也有助

图4 a.左下颌第二前磨牙根管影像由清晰骤然变为模糊，提示存在1－2型根管或者2个重叠的根管影像在此分开；b.c.右下颌第二前磨牙术前和根充后的双根管影像

于发现遗漏根管。

上颌磨牙的近中第二根管（MB2）是上颌磨牙中最易遗漏的根管。MB2根管口常常位于MB根管口和P根管口的连线上，应着意在此寻找MB2。也可由DB根管口向MB-P连线引垂直线，两线交点的近中侧即为MB2根管口的位置。为了避免遗漏MB2根管，应将标准的圆三角形入口洞形适当修整，将近中壁增宽为斜梯形，以适应近中颊有2个根管口的形态，也可以结合根管显微镜、超声器械的帮助进行寻找（图5）。

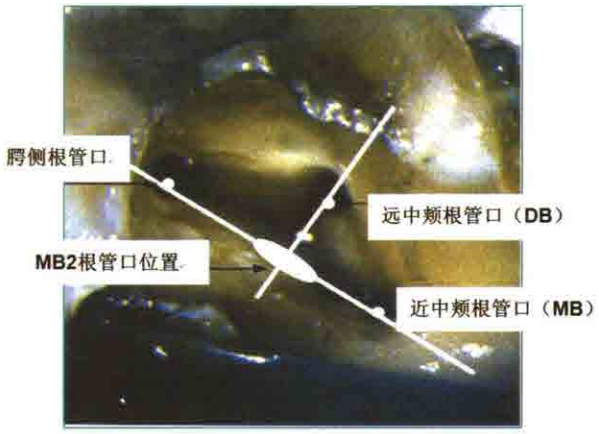

图5 上颌磨牙近中第二根管（MB2）根管口常位于MB根管口和P根管口连线上；也可由DB根管口向MB-P连线引垂线，两线交点的近中侧即为MB2根管口的位置

下颌第一磨牙在初始入口完成后，观察根管口的位置，首先定位近中2个根管口后，其连线中点向远中作垂线或顺着髓底表面近远中暗线向远中探查，远中根管口如果位于垂线上或暗线尽头，多为1个根管，如果远中根管口偏向于垂线颊侧或舌侧时，应注意寻找对侧是否存在远中第二根管（图6）。

下颌切牙中约有30%～40%有唇舌2个根管，但是仅有1.3%有2个分开的根尖孔，为了避免遗漏根管，制备髓腔入口时，要在唇舌向进行充足的扩展，使入口的投影通过切缘，舌隆突下方的牙本质领也要注意去除，注意探查有无舌侧根管（图7）。

以上为临床上容易遗漏的根管，除了掌握解剖知识，操作规范外，还应有意识地仔细寻找，提高根管的临床发现率。

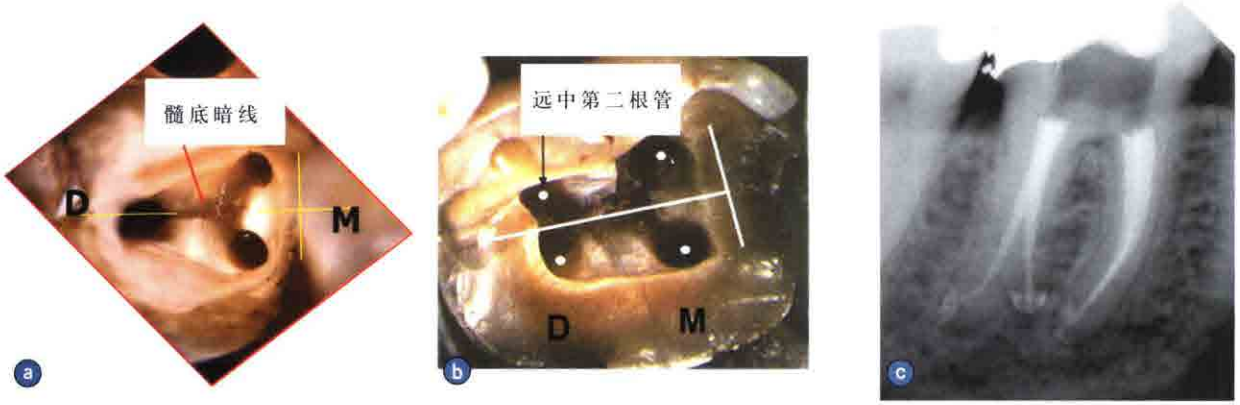

图6 下颌磨牙远中第二根管定位

a、b. 近中2个根管口连线中点向远中作垂线或沿髓底暗线向远中探查，远中根管口如果位于垂线上或暗线尽头，远中多为1个根管；如远中根管口偏向于垂线颊或舌侧时，应寻找远中第二根管；c. 下颌第一磨牙4根管根充后



图7 a.下颌切牙第二根管的定位;b.开髓入口应做充分的唇舌向扩展，注意探查舌侧根管的存在;c.下颌切牙双根管根充后影像

小结

规范的髓腔进入是根管治疗成功的技术基础。在临床上，很多根管治疗的失误追溯其源头往往来自髓腔初预备不当，因此，避免髓腔入路的缺陷和失误，在很大程度上可以减少或避免后续根管预备的失误和缺陷，后者将在下一讲中详细讨论。