临床病例报告

上颌窦底扩增的ABC分类法

ABC Sinus Augmentation Classification

Hom-Lay Wang, DDS, MSD, PhD Amar Katranji, DDS
原载 Int J Pendodontics Restorative Dent. 2008; 28(4):383-389(英文)
侯建霞 译 欧阳翔英 审

上颌骨后牙区的牙齿缺失常常伴随复杂的变化，使该区成为种植修复的困难区域。在制定手术治疗计划时，大家一定会考虑上颌窦底的位置，但却常常忽略一些其他因素，如牙槽骨的水平向缺损和垂直向缺损。本文回顾了用于上颌骨后牙区种植治疗的不同分类法，在此基础上提出了一个新的分类法，这个新的分类法综合考量了种植体成功的所有关键因素。A类表示骨量充足，上颌窦底下方牙槽骨高度≥10mm，牙槽骨宽度≥5mm，可以常规植入种植体。B类表示骨量稍有不足，上颌窦底下方骨高度6～9mm，B类又分为3个亚类：h亚类指伴有水平向骨缺损，骨宽度＜5mm；v亚类指伴有垂直向骨缺损，骨嵴顶至邻牙釉牙骨质界的距离＞3mm；c亚类指同时伴有水平向骨缺损和垂直向骨缺损。C类表示骨量不足，上颌窦底下方骨高度≤5mm，C类也分为与B类相似的3个亚类。该ABC分类法是一种简单的分类系统，可以指导临床医师对上颌骨后牙区进行恰当的种植治疗。

在缺失牙的修复治疗中，骨结合种植体的应用迅速成为可选择的方法之一。关于种植体的植入及修复时机已有许多技术及治疗方案可供应用。然而，在成功的治疗计划中，牙齿缺失后牙槽骨的质和量等因素起着重要作用，并可能改变与种植体植入相关的时间计划，尤其是上颌骨后牙区牙齿的缺失会使种植治疗计划复杂化，形成巨大的挑战。Cawood和Howell在其对无牙颌的分类中报道，上颌后牙一旦缺失会导致上颌后牙区形态的改变。这种骨的吸收与上颌窦气腔化一起常导致垂直向骨高度不足，进而影响未来的种植修复。Misch提出了一种用于指导上颌后牙缺失治疗的分类，是根据上颌窦下方的骨量和牙槽嵴宽度来分类。治疗类型依骨高度分为SA-1到SA-4，依牙槽骨嵴的宽度分为A亚类（＞5mm）或B亚类（2.5～5mm）。最近，Simion等提出了一个上颌后牙缺牙区的分类法，其中考虑了骨嵴顶与邻牙釉牙骨质界（cementoenamel junction，CEJ）的关系。总之，这些分类法为上颌后牙缺失的修复提供了指导，但各种方法都不完善。下面介绍一种上颌后牙无牙区的分类，力求为该区的种植修复治疗提供指导。

ABC分类

ABC分类是假定种植体的最小直径和长度为4mm × 10mm。大量研究表明种植体长度≥10mm时，成功率较高，而且大直径的种植体可以获得更好的稳定性和临床成功率。尽管在本分类法中假定种植体的最小直径是4mm，也推荐在提升后的上颌窦区使用大直径的种植体。

译者 北京大学口腔医学院牙周科
北京海淀区中关村南大街22号 100081

A类：骨量充足

A类（图1）指上颌窦底至牙槽骨嵴顶至少10mm，且牙槽骨宽度≥5mm。牙槽骨嵴顶到邻牙CEJ的距离≤3mm。在这种临床状况下，可以植入种植体而无需植骨。

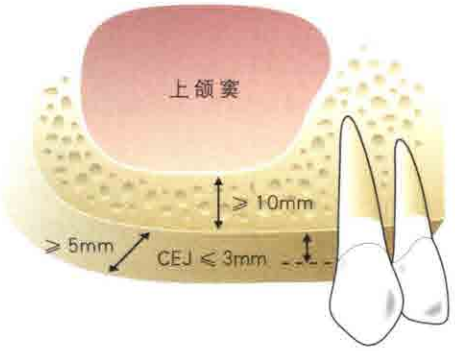

图1 上颌窦A类

B类：轻度骨量不足

B类（图2）指上颌窦底至骨嵴顶6～9mm，牙槽骨宽度≥5mm且无需水平向扩增。牙槽骨嵴顶到邻牙CEJ的距离≤3mm。在这种临床状况下，可以使用上颌窦底冲顶术或外提升来扩增上颌窦底的骨量，可同期植入种植体。B分类可能合并有多种类型骨缺损，需要在上颌窦提升和种植体植入之前、同期或之后植骨。B类又分为以下3个亚类：

1．h亚类（水平向骨缺损）：上颌窦底至骨嵴顶6～9mm，牙槽骨宽度＜5mm，需要水平向扩增，如用引导性骨再生术（guided bone regeneration，GBR）以获得适宜的牙槽骨宽度。牙槽骨嵴顶至邻牙CEJ的距离≤3mm，在这种临床状况下，牙槽骨需要增宽（如GBR，onlay植骨，或骨劈开／骨扩张）到至少5mm，扩增后，可采用B类治疗方案。

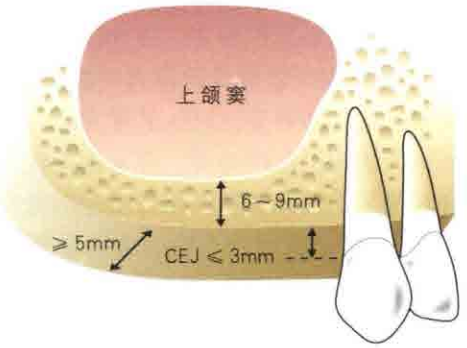

图2a 上颌窦B类

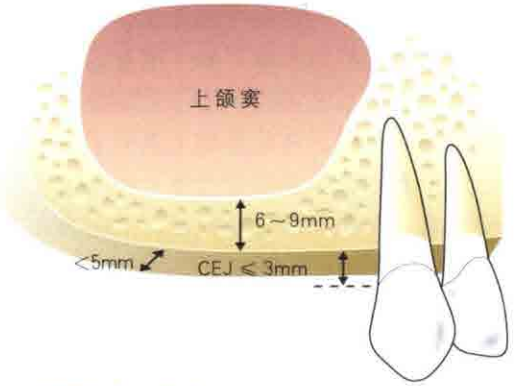

图2b 上颌窦B类-h亚类

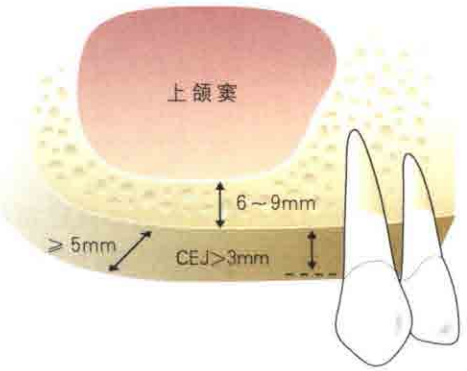

图2c 上颌窦B类-v亚类

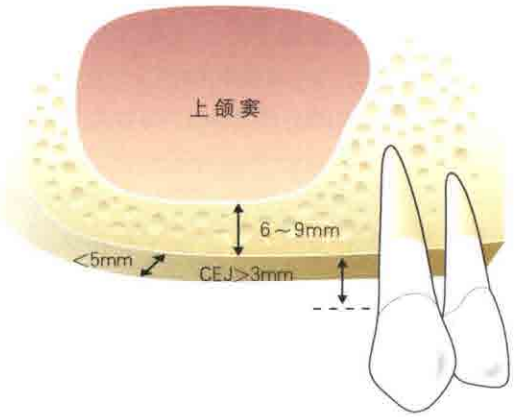

图2d 上颌窦B类-c亚类

2．v亚类（垂直向缺损）：上颌窦底至骨嵴顶6～9mm，宽度正常（≥5mm），骨嵴顶至邻牙CEJ的距离＞3mm，需要垂直向扩增。可通过植骨来提升骨嵴顶高度，以维持正常的冠／种植体比率。扩增后，可按B类方案植入种植体。

3．c亚类：（混合型缺损）：上颌窦底至骨嵴顶6～9mm，骨宽度＜5mm，骨嵴顶至邻牙CEJ的距离＞3mm。这种既有水平向骨缺损又有垂直向骨缺损者，需要进行植骨，在骨量增加后，可按B类治疗方案植入种植体。

C类：骨量不足

在C类（图3）中，上颌窦底至牙槽骨嵴顶距离≤5mm，牙槽骨宽度≥5mm，骨嵴顶至邻牙CEJ的距离≤3mm。为了获得可预期的效果，推荐使用外提升技术。如果能够获得足够的种植体稳定性，可同期植入两段式种植体。如果不能获得足够的种植体稳定性，应在上颌窦提升后让其愈合至少6个月，之后再行种植体植入术。C类也有3个亚类：

1．h亚类（水平向缺损）：上颌窦底距牙槽骨嵴顶≤5mm，牙槽骨宽度＜5mm，骨嵴顶至邻牙CEJ的距离≤3mm。在这种情况下，推荐使用外提升技术，在上颌窦植骨后再植入种植体，若有需要，还应进行水平向扩增。

2．v亚类（垂直向缺损）：上颌窦底距牙槽骨嵴顶≤5 mm，骨宽度正常（≥5mm），骨嵴顶至邻牙CEJ的距离＞3mm。可以通过植骨来提升骨嵴顶高度，以维持正常的冠／种植体比率。扩增后，可按B类治疗方案植入种植体。然而，应该告知患者，最终修复体的冠／种植体比率可能不佳。

3．c亚类：（混合型缺损）：上颌窦底距牙槽骨嵴顶≤5 mm，牙槽骨宽度＜5mm，骨嵴顶至邻牙CEJ的距离＞3mm。推荐使用外提升技术，并且需要进行水平向和垂直向的植骨，在成功的上颌窦提升和植骨基础上，再植入种植体。

表1总结了上颌窦底扩增的ABC分类法和对应每种分类／亚类推荐使用的治疗方案。

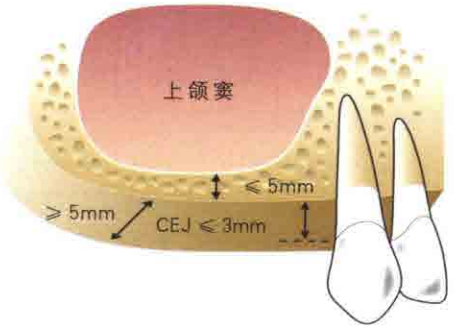

图3a 上颌窦C类

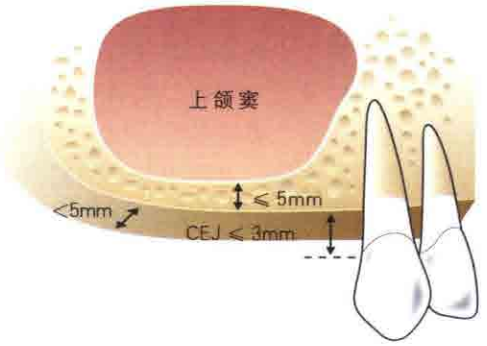

图3b 上颌窦C类-h亚类

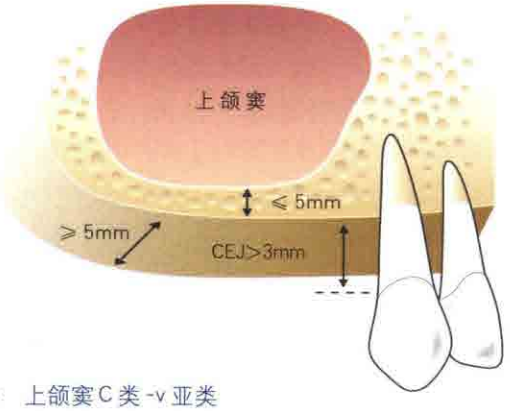

图3c 上颌窦C类-v亚类

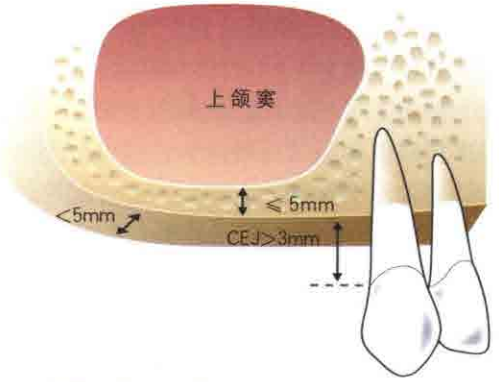

图3d 上颌窦C类-c亚类

表1 ABC分类和推荐的治疗方案

分类	推荐方法	即刻／延期
A	植入种植体	即刻
B	上颌窦底冲顶术	即刻
B-h	上颌窦底冲顶术和骨嵴扩张	即刻
	GBR/onlay植骨	延期
B-v	GBR+上颌窦底冲顶术	延期
B-c	GBR和／或onlay植骨＋上颌窦底冲顶术	延期
C	外提升	即刻（种植体稳定）
		延期（种植体不稳定）
C-h	外提升+GBR/onlay植骨	延期
C-v	外提升+GBR，如有必要onlay植骨	延期
C-c	外提升+GBR，如有必要onlay植骨	延期

GBR=引导性骨再生

讨论

当选用种植体修复时，正确的治疗计划可以确保成功的疗效。由于上颌窦腔的动态变化特性使上颌后牙区的种植修复尤为困难。尤其当上颌窦发生气腔化时，需要进行上颌窦提升，以避免种植体根端穿入上颌窦腔。在提升过程中是否同期植入种植体，通常由外科医师依据能否获得种植体稳定性来决定。Peleg等的研究发现，当剩余牙槽骨高度≤5mm时，种植体失败率明显高于剩余牙槽骨高度＞5mm时。然而，在所有类型骨缺损中，种植体的成功率都很高，高成功率均归因于种植体有恰当的稳定性。

若进行种植体的即刻植入，剩余牙槽骨高度应至少有6mm。

在上颌后牙区，邻近自然牙的种植体在植入时，应使其位于邻牙CEJ的根方约3mm处，以便维持适当的冠／种植体比，减少垂直向悬臂。减小冠的长度能降低种植体周的应力，这也应是种植体修复应达到的一个目标。上颌后牙无牙区可能合并有水平向骨缺损、垂直向骨缺损或二者兼而有之。Wang和Al-Shammari提出了一种分类法和指导方案，以治疗这些缺损。在本文报告的分类中，垂直向牙槽骨嵴缺损的分类是根据缺牙区骨嵴顶与邻牙CEJ的位置关系而确定的，这与Simion等的分类相似。水平向骨缺损的分类是根据植入直径4mm的种植体所需要的最小牙槽骨宽度来确定，与Misch分类相似。本分类法考量了所有影响因素，可用于制定上颌后牙缺失的种植治疗计划。

结论

本文提出了一个新的分类法，可用于上颌后牙无牙区种植修复治疗计划的制定，考虑了种植体植入的各方面因素，包括上颌窦底的位置、牙槽骨嵴的吸收和牙槽骨嵴顶的位置。这是一个简单的分类系统，有助于指导临床医师对上颌后牙区进行正确的种植治疗。