如何最小化正畸治疗所引发的根吸收：基于相关临床研究的回顾

Minimizing Orthodontically Induced Root Resorption: Guidelines Based on a Review of Clinical Studies

Olle Malmgren, Odont, Dva Levander, Odont

原载 World J Orthod 2003;4:19-30（英文）

欧阳莉 译　傅民魁 校

摘要　正畸治疗的疗效可能会由于正畸力所引发的严重的根吸收而遭到破坏。因此，所有潜在的易感因素都必须在治疗开始前给予考虑，包括全身的以及局部的所有因素。为了评估全身因素可能对根吸收产生的影响，应该详细记录现病史。临床口腔检查应包括置放于片夹中的标准全口根尖片。以下因素应同时加以评估：已存在的根吸收，包括由于萌出障碍所致的根吸收、根尖形态、牙内陷、牙齿先天缺失以及短根畸形。对于存在数项易感因素的患者，治疗计划应考虑到根吸收的风险而做出相应调整，这包括缩短疗程、应用轻力、降低矫治目标。在治疗开始后第六个月的复诊中应拍摄上下颌切牙的根尖片，此时如果未发现根吸收的X线影像，往往表明在治疗结束时发生严重根吸收的可能性很小，而如果发现了根吸收的影像，则预示随着治疗的进行存在发生进展性根吸收的风险。这一风险也许可以通过暂时停止主动治疗2-3个月而减小。治疗结束时，必须拍摄X光片。如果仅发现轻度或中度根吸收，则不需要采取任何措施，而对于严重的根吸收，当剩余的根长不及冠长时，则存在牙齿动度增加的风险。

组织学研究认为正畸治疗所引发的根吸收存在较高的发生率，并对相关的根周组织改变情况有很详尽的记录。而临床影像研究所报道的根吸收发生率却不尽相同。Phillips 发现 1.5%的上颌中切牙及 2.2%的上颌侧切牙会发生超过原根长 1/4 的根吸收。Linge 和 Linge 则报道 4%的上颌切牙会发生 3mm 甚至更多的根吸收。个体差异也有相关报道，在不同的患者之间以及同一患者的不同牙齿之间均存在差异。广泛的根吸收可能会产生很严重的后果，诸如牙齿松动及支持骨丧失，因此必须考虑一些能够使根吸收最小化的策略，这包括在治疗开始前和治疗早期的可控阶段评估根吸收发生的风险。而早期发现的根吸收应在复诊中持续观察并在治疗结束时有相关资料作为记录。

译者　北京大学口腔医学院
北京海淀区中关村南大街 22 号　100081

治疗前

由于个体反应无法预知，全身及局部的所有易感因素都必须在治疗开始前加以考虑。根吸收风险的评估往往从患者的现病史开始，它可以帮助临床医师判断全身因素对根吸收的可能影响，包括：

1、遗传因素：父母、兄弟姐妹或亲属曾接受的任何正

畸治疗的结果(图 1)。

2、全身因素：糖尿病、过敏反应或其他全身疾病(图 2)。

3、局部因素：咬指甲习惯、口周肌功能情况以及其它口腔不良习惯。

4、外伤：早期外伤、外伤类型以及随访观察情况，如果可能，最好有外伤牙科记录(图 3)。

图 1 一对姐妹的短根畸形 X 光片(a)全口曲断片。显示一个 13 岁的女孩上颌前牙及前磨牙为短根畸形。上颌左侧中切牙在尖牙萌出过程中发生严重根吸收。(b to d)该女孩一年后的 X 光片。前磨牙牙根肥大，左侧中切牙已发生严重根吸收。左侧尖牙在活动矫治器的作用下已有远中移动。侧切牙已拔除。(e to g)这个女孩 18 岁时的 X 光片，短根畸形仍然存在。

图 2 一个患有过敏性哮喘的女孩的 X 光片。她开始正畸治疗时 15 岁。在治疗过程中发生了严重的根吸收。(a)治疗前 (b)治疗后

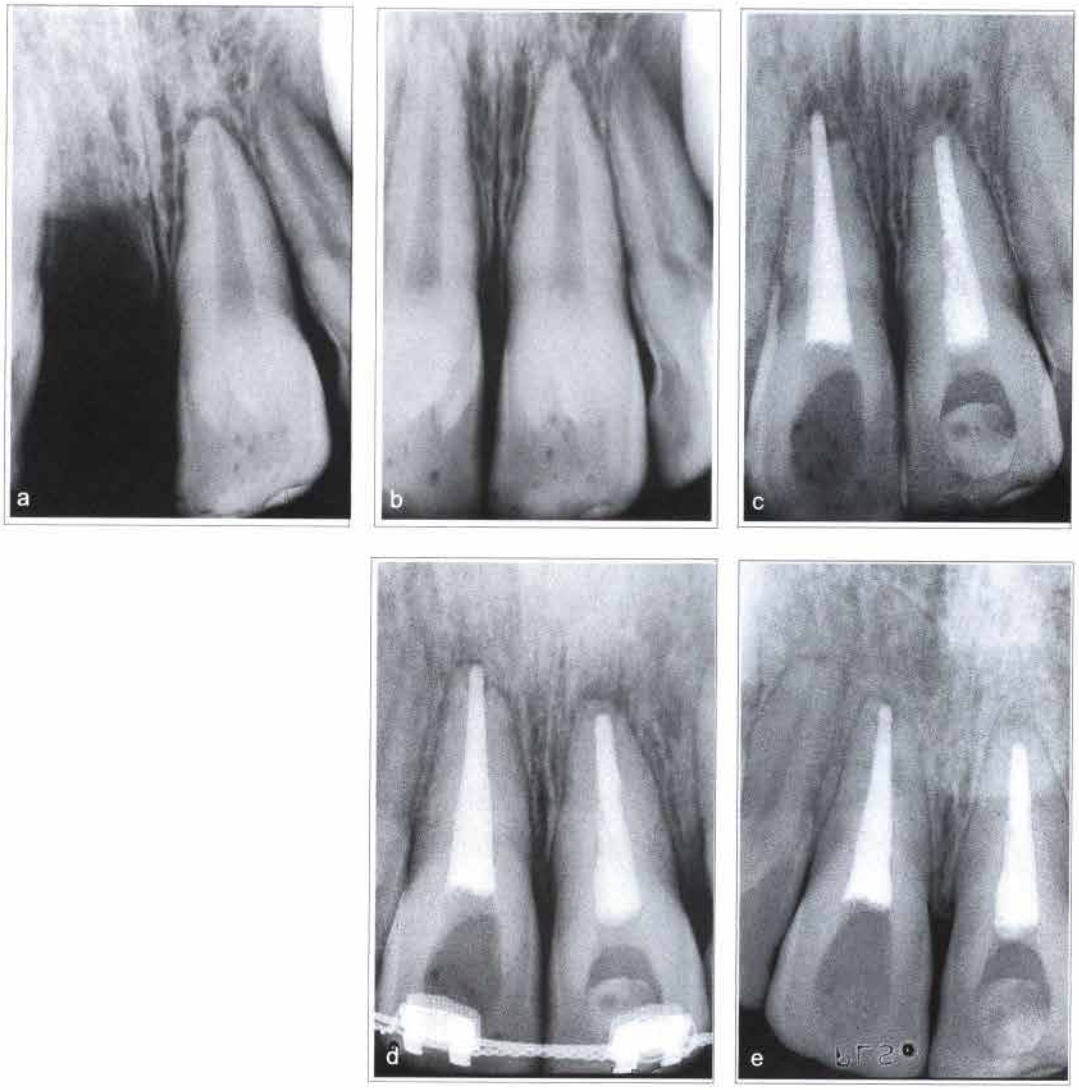

图 3 女孩,9.7 岁,在体操表演中摔伤。上颌右侧中切牙由牙槽窝中撕脱,左侧中切牙向侧方脱位。(a)外伤后,右侧中切牙先被保存在唾液中,随后转存于生理盐水中。(b)85 分钟后,右侧中切牙重植,左侧中切牙复位。两颗牙均进行了根管治疗。(c)13.8 岁时,正畸诊断尖窝咬合正常,上下颌前牙均存在严重拥挤,前牙深覆𬌗。中切牙中度根尖吸收(吸收指数为 2),正畸治疗设计拔除 4 颗第一前磨牙,疗程 17 个月。没有进一步的根吸收发生。(d)正畸治疗结束时的 X 光片。(e)正畸治疗结束 2 年后的 X 光片。

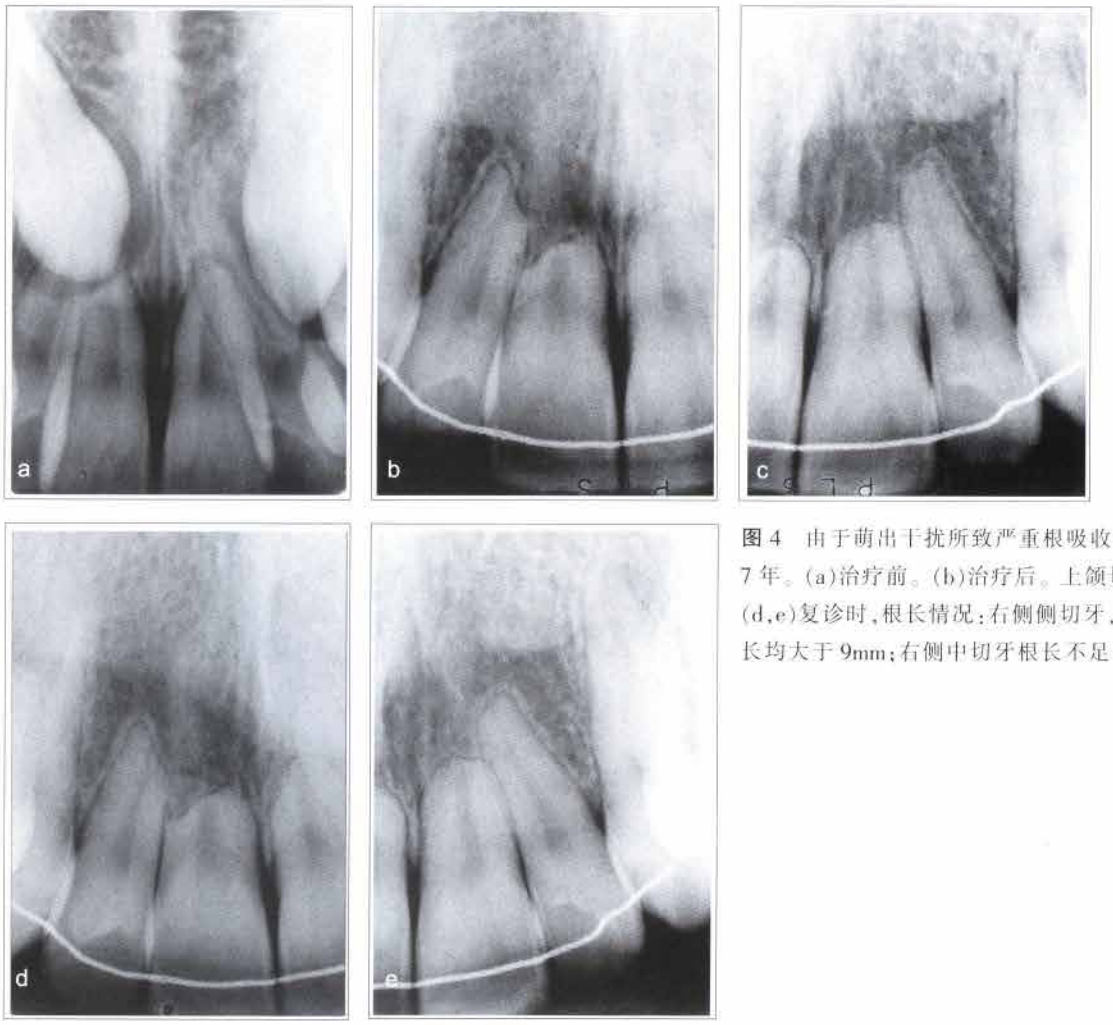

图 4 由于萌出干扰所致严重根吸收的 X 光片。随访时限为 7 年。(a)治疗前。(b)治疗后。上颌切牙均存在严重根吸收。(d,e)复诊时，根长情况：右侧侧切牙，左侧中切牙和侧切牙根长均大于 9mm；右侧中切牙根长不足 9mm，动度增加。

临床检查，包括置放于片夹中的标准全口根尖片，用于评估局部存在的潜在危险因素。牙周状况也应该详细记录。同时，根据 X 光片的影像观察结果，对以下因素给予评估：已存在的根吸收，包括萌出障碍所致的根吸收(图 4)、根尖形态(图 5a)、牙内陷(图 5b)、牙齿先天缺失(图 6)及短根畸形(见图 1)。

治疗计划包括评估矫治错殆畸形所需的牙齿移动范围及类型、正畸治疗的疗程以及是否需要拔牙矫治。对于存在数项易感因素的患者，治疗计划应加以相应调整以降低根吸收的风险，例如：缩短疗程、应用轻力及降低矫治目标。

治疗中

治疗开始后，建议在六个月时进行第一次牙根情况复查，包括拍摄全部上下颌切牙的根尖片，因为这些牙齿是最易发生根吸收的。重要的是保证每颗牙的根尖都能够至少在两张根尖片上呈现，即要从不同的角度拍摄。为了统一根吸收评估的标准，可以应用此四级评估指标(图 7)。

如果在治疗开始后的第六个月未发现根吸收的 X 线影像，则在治疗结束时发生严重根吸收的可能性就很小(图 8a)。若发现了根吸收的影像，则表明在以后的正畸治疗中根吸收存在持续发展的风险(图 8b)。这一风险也许可以通过暂时停止主动治疗 2-3 个月而减小(图 9a 和 9b)。对于已经呈现进展性根吸收的牙齿，建议每三个月进行一次 X 线检查以追踪观察。

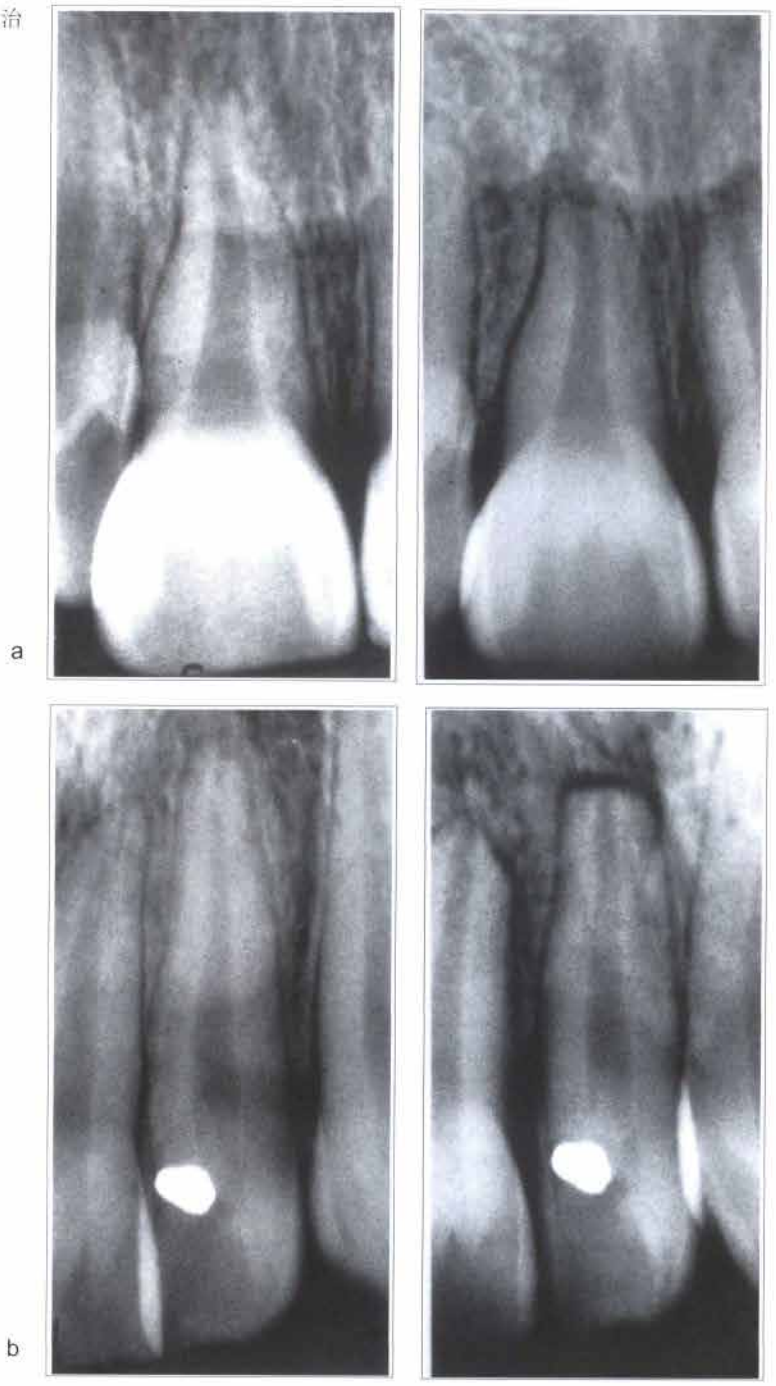

图5 根吸收的典型表现。(a)吸管型牙根,治疗前(左),治疗后(右)。(b)牙内陷,治疗前(左),治疗后(右)。

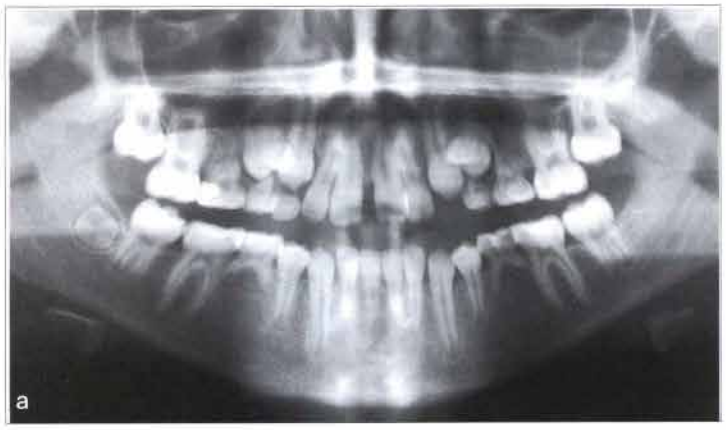

图 6　4 颗前磨牙先天缺失的女孩的 X 光片。(a)正畸治疗前的曲面断层片。(b)上颌中切牙的根尖片，治疗前。(c,d)治疗后，发生了严重根吸收。

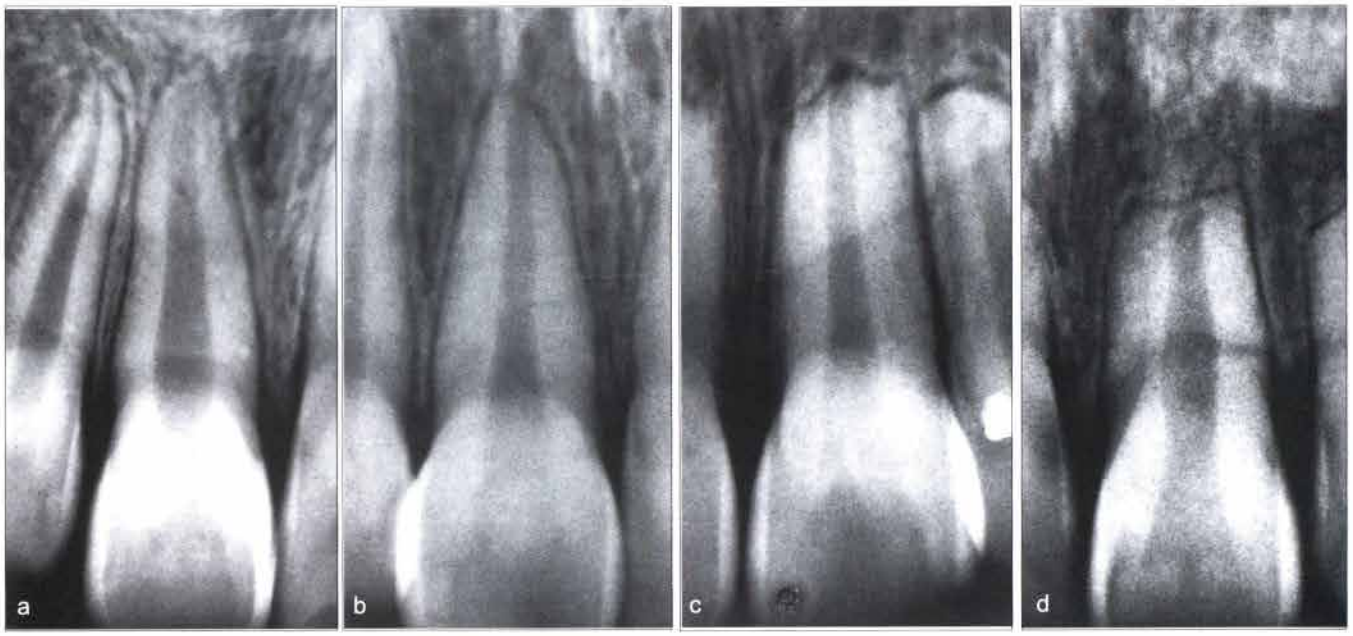

图 7　评估根吸收的分级指数。1. 根外形轮廓不规则；2. 根吸收少于 2mm(轻度吸收)；3. 根吸收由 2mm 至原根长的 1/3(重度吸收)；4. 根吸收大于原根长 1/3(极重度吸收)。

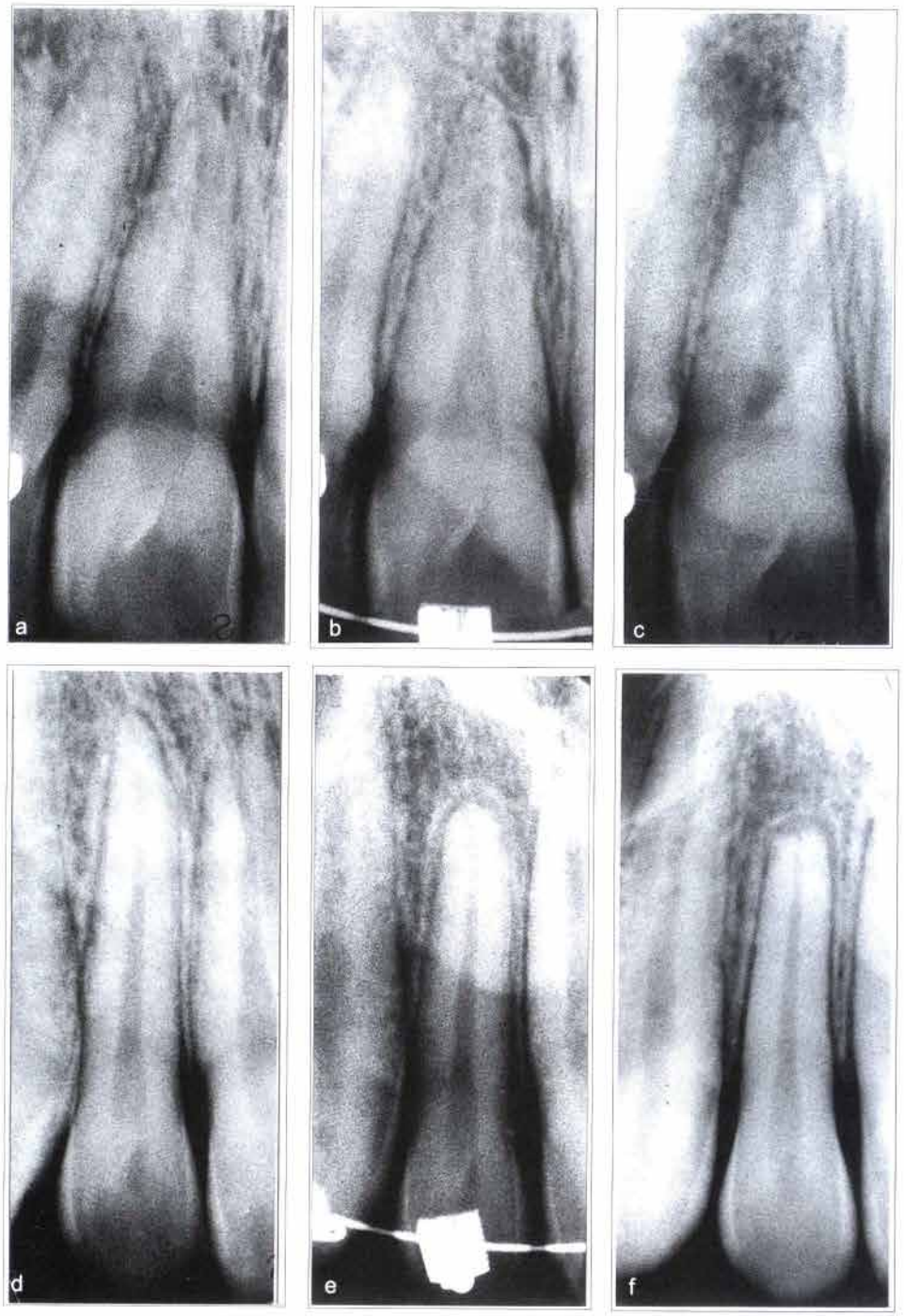

图 8　根吸收：正畸治疗后的根吸收情况与治疗开始后 6–9 个月时根吸收情况的关系。(a)治疗前(左)；治疗开始后 6–9 个月没有根吸收(中)；治疗后仅见少量根吸收(右)。(b)治疗前(左)；治疗开始后 6–9 个月发生少量根吸收(中)；治疗后存在中度至重度根吸收(右)。

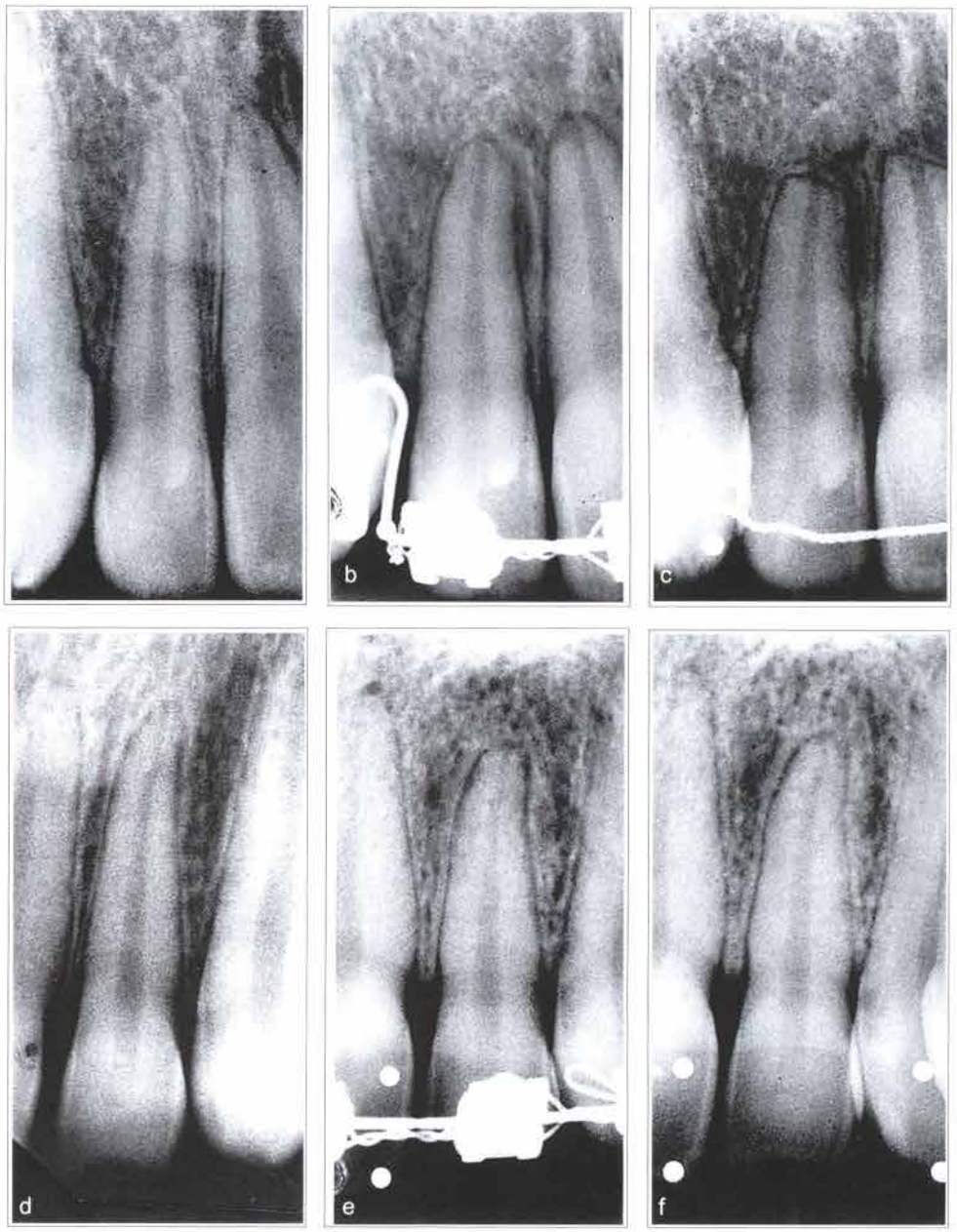

图 9　严重根吸收的风险可能会通过暂时停止主动治疗 2-3 个月而减小。(a)治疗未中断：(左)治疗前，(中)最初发生根吸收时的记录，(右)治疗后严重的根吸收。(b)治疗中断：(左)治疗前，(中)最初发生根吸收时的记录，(右)治疗后小量的进一步根吸收。

治疗后

正畸治疗结束时一定要拍摄 X 光片，如果发生了根吸收，必须告知患者及转诊医生。如果仅是轻度或中度根吸收，则不需要采取任何措施，但如果是严重的根吸收，剩余的根长不及冠长时，则存在牙齿动度增加的风险(图 10)。对于这样的病例，需要给予患者相应的指导并进行随访观察。

讨论

目前尚未在文献中发现确切的证据证明正畸治疗中生物学因素与机械因素的相互作用会对根吸收产生重要影响。但在评估根吸收的风险时这些因素还是必须要给予考虑，并纳入治疗计划中。

一项样本量较大的包括患者全部兄弟姐妹的研究发

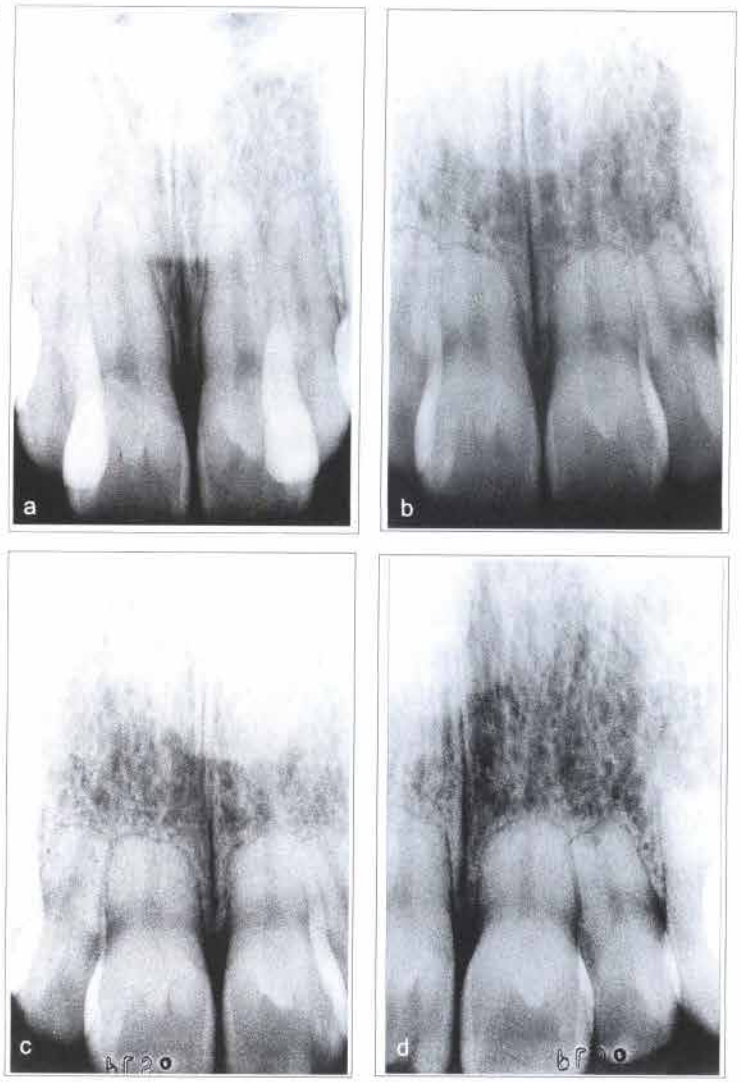

图10 一位31岁的患者的X光片，存在严重的根吸收。随访时限15年。(a)治疗前。(b)治疗后。上颌切牙严重的根吸收。(c,d)治疗结束后15年复查。上颌两侧侧切牙个的根长均不足9mm。4颗切牙的动度均增加了。

现，在正畸治疗过程中存在根吸收的家族易感性，这表明了遗传因素在其中扮演着某种角色。关于性别和根吸收的关系也有相关报道；Linge 和 Linge 的研究认为女性比男性易发生根吸收，但其他研究均未能证实这一结论。

Davidovitch 等曾提出存在炎症因素的个体，比如患有牙周炎、糖尿病及过敏症的患者在正畸治疗中发生根吸收的风险较大。此外，Kjar 发现伴有牙齿发育异常的患者，特别是存在牙齿异位及先天缺失者，更易在正畸治疗中发生根吸收。这一结论在一项旨在分析根吸收易感性与牙齿先天缺失的相关性的研究中得到了证实。对于存在多颗牙齿先天缺失的患者，其发生根吸收的风险更应给予高度重视，因为现有的牙齿经常会成为修复用的基牙。此外，以下几个因素，即应用方丝、颌间牵引及疗程延长尤其与根吸收的严重性密切相关。这间接反映了当可用的支抗牙较少时控制正畸力的难度。

一些牙根的解剖形态特征可以根据治疗前的X光片作出诊断。Oppenheim 断言牙根形态异常的切牙极易在正畸治疗中发生根吸收。Lind 和 Newman 认为"短根畸形"易发生根吸收；这类牙根在发育的早期就异常，其最终的形态并不是因为根吸收所致。这一异常往往对称性地影响两颗中切牙，牙根呈现特征性的肥大。通常前磨牙及尖牙较少发生这类畸形。虽然目前尚没有明确的证据证实此类牙齿更易发生根吸收，但对于这类牙根，即使很小的根吸收也会破坏它们的远期预后。

在 Malmgren 等的一项研究中，分析了外伤牙齿正畸治疗后的根吸收情况。样本包括 55 颗脱位后复位的中切牙及未受外伤的对侧侧切牙。外伤发生时，所有牙齿均经过有经验的儿童牙科专家的仔细检查，并进行了规范化的相应治疗。研究证实受过外伤的中切牙和对侧作为对照的未受过外伤的侧切牙根吸收发生的程度是一样的。但其中几颗在正畸治疗前就存在根吸收的牙齿在治疗中发生了严重的根吸收。

在 Morin，Lwvander 和 Malmgren 的一项正在进行的研究中，包括了 17 位患者，27 颗严重外伤的牙齿，并有从外伤发生到外伤后复查情况的完整记录，且这些患者均接受了固定矫治并进行了随访。研究结果表明，对于在外伤中牙周组织遭到严重损伤的牙齿，特别是从牙槽窝中撕脱后又复位的牙齿，以及发生嵌入性脱位者，如果在外伤后的随访观察期发现预后不好就应给予拔除，或者仅仅把它们看成是正畸治疗中的间隙保持器。治疗成功的外伤牙，会在经过一段足够长的观察期后出现正常的牙周韧带，进而并不会在正畸移动中增加根吸收的风险。此外，存在根折的牙齿，无论发生了骨组织愈合还是结缔组织愈合，均应被当作短根牙；如果愈合线位于根中 1/3、，则较短的冠侧牙根会在正畸治疗中发生进一步的吸收而变得更短。

正畸力对根吸收的重要性已经被讨论很多年了。大多数学者认为，只有重力才会引发根吸收，施力的密度及力量作用的时间也是重要因素。然而文献回顾表明，学者们的意见常常相悖。Kvam，Harry 和 Sims，及 Vardimon 等均发现了根吸收的严重性与所施力值间的相关性，但 Qwman-Moll 却认为根吸收似乎与力值无关。另一些学者认为，正畸力所引起的牙齿往复移动，压低移动及控根移动会增加发生根吸收的风险。此外，一些文献还报道了根吸收与主动治疗疗程的相关性，而在另一些文献中却认为二者没有相关性。

最近一项关于根吸收与标准方丝弓及直丝弓技术的相关性的研究发现，接受标准方丝弓技术治疗的患者中切牙发生了更加严重的根吸收。在另一项新近的研究中指出，与必须应用不锈钢弓丝的标准方丝弓及直丝弓技术相比，应用热激活弓丝和超弹性弓丝的技术会减小根吸收。

向唇侧的移动以及向皮质骨侧的移动均会启动根吸收的发生。因此，在治疗开始前，根据头颅侧位片，建立牙齿移动的皮质骨界限是十分重要的。如果牙槽嵴很窄，在回收上颌切牙时极易发生根吸收。此外，在回收前突的上颌切牙时往往需要根舌向转矩进行控根；而这类控根移动应该在多孔的松质骨中进行，因此最好在治疗开始时采取某种措施先压低上前牙。

Owman-Moll 发现，无论力值的大小，相应的组织反应个体差异很大。对于一部分患者，即使应用轻力仅进行一段短期的治疗也会引发严重的根吸收。并认为主动治疗的疗程、机械因素及患者的个体差异也许都是与根吸收相关的重要因素。

在主动治疗的早期发现根吸收后如何处理是十分重要的。Reitan 建议暂时停止治疗以防发生更严重的根吸收。Rygh 进一步提出制定一个贯穿整个正畸治疗过程的治疗暂停时间表。

根吸收通常会在正畸治疗结束后，即停止加力后就停止，对于这一点学者们已经达成共识。组织学研究表明吸收区域的修复会在停止加力后开始。Brudvik 和 Rygh 在大鼠的实验中研究这一修复过程，发现在停止加力的第 21 天发生根吸收的牙根表面出现了新矿化的牙骨质。而 Owman-Moll 发现在人体中是在八周后出现各种程度的修复。Odenrick 等也发现，在主动治疗结束后的 53 天到 90 天时，发生根吸收的根表面陷窝中出现了硬组织的沉积。此外，一项研究还证实，对于最初发现根吸收后就停止主动治疗 2-3 个月的患者，其治疗后的根吸收程度要比那些没有中断治疗的患者明显减轻。

关于发生了严重根吸收的牙齿其远期预后的情况我们几乎一无所知。与 VonderAhe 早期的一项研究一致，Remington 等的报道指出，即使发生了严重的正畸治疗引发的根吸收，在正畸治疗结束后数年，这些牙齿仍能很好地行使功能。在一项个案报道中，一位患者的上颌中切牙在正畸治疗中明显缩短，治疗结束 33 年后，X 线检查，临床检查均证实发生根吸收的牙齿功能良好。研究认为，根吸收未超过原根长 1/3 者不会降低牙齿的稳固度，因为最密集的牙周附着位于牙根的牙槽嵴顶侧 2/3。如果牙根显著缩短，牙齿的寿命可能会受到影响，这样的牙齿也可能不能承担正常的咬合负载。更进一步的风险是牙槽嵴发生骨吸收，对于牙根发生严

重吸收的牙齿残余牙周附着的致命丧失可能会提前到来。

严重根吸收的临床后遗症一直倍受关注。Wainwright 认为根吸收可能导致牙齿松动甚至脱落。VonderAhe 的研究报道,57 颗正畸治疗后发生根吸收的牙齿,仅有一颗发生了松动。Sharpe 等在研究正畸治疗的复发时发现复发组比对照组存在更多的根吸收情况。Levander 和 Malmgren 的研究指出切牙的根长小于 9mm 时动度就会增加。侧切牙和中切牙没有差别。根长的丧失使得抗力中心发生冠方移动,与牙根完整的牙齿相比,同样大小的力会带给发生根吸收的牙齿更大的冲击。研究指出冠根比大于 1:1 会明显增加牙齿动度。

众所周知,牙槽骨存在增龄性改变。Albandar 和 Abbas 发现 32 岁以下几乎没有骨丧失,从 33 岁至 45 岁每年将发生 0.2mm 的骨丧失。这就意味着,切牙的稳固性即使没有发生根吸收也会逐年降低。Ericsson 和 Lindhe 通过一项狗的动物实验发现,以显著减少健康牙周膜面积的手段实验性诱发牙齿松动并没有引发牙周附着的丧失。然而对于存在菌斑诱发的进展性牙周组织破坏的牙齿,动度的增加可能会成为协同破坏因素。因此,短根牙齿增加的动度应该被看作是远期危险因素。对这类牙齿应密切观察。

结论

固定矫治开始后 6–9 个月时应进行 X 线复查。最初的根吸收和治疗后的根吸收之间存在显著相关性。如果在治疗开始后的 6–9 个月的复查中未发现根吸收的 X 线影像,则在治疗结束时发生严重根吸收的可能性很小。而治疗早期的轻微根吸收往往预示着随着治疗的进行存在发生进展性根吸收的风险。严重根吸收的风险可能会通过暂时停止主动治疗 2–3 个月而减小。

对于根形态异常的上颌切牙发生根吸收的风险会增加,特别是吸管形态的牙根。为存在多颗先天缺失牙的患者制定矫治计划时应考虑到正畸治疗中发生根吸收的风险。

如果正畸治疗导致严重的根吸收,使得冠根比大于或等于 1:1,就存在牙齿动度增加的风险。